

ЛЕЧЕНИЕ СЛОЖНОЙ ПАТОЛОГИИ, С ИСПОЛЬЗОВАНИЕМ ПРЕИМУЩЕСТВ ПАССИВНОГО САМОЛИГИРОВАНИЯ В СОЧЕТАНИИ С РАННИМИ ЭЛАСТИКАМИ

Пациент мужского пола, возраст 15 лет, обратился с жалобами на «нервное положение зубов» и «лицевую асимметрию».

Применен стандартный диагностический протокол: внеротовые и внутривнутриворотные фото, ОПТГ, ТРГ, диагностические модели (рис. 1).

Перенесённые и сопутствующие заболевания: здоров, травмы головы, шеи и позвоночника отрицает.

Клинический осмотр, функциональная диагностика

Осанка правильная. Речь чистая. Вредных привычек сейчас нет и в прошлом не было. Кожа лица с покраснениями и с единичными акне. Лимфоузлы не увеличены. Нос правильной формы. Лицо незначительно асимметрично из-за смещения нижней челюсти. Длина верхней губы в норме. Губы несимметричны, смыкаются без напряжения. Значительные щечные коридоры. Экспозиция резцов во время улыбки в норме.

Результат мануально-функционального анализа ВНЧС: движения нижней челюсти в полном объёме, движения в правом и левом ВНЧС симметричны, суставных звуков нет, со стороны жевательных мышц патологии не выявлено. Глотание соматическое, дыхание носовое.

Слизистая оболочка полости рта бледно-розовая, без признаков патологии. Уздечки верхней, нижней губы и языка, тяжи слизистой оболочки в норме. Размер языка в норме, слизистая языка без патологических элементов. Центр нижней зубного ряда не совпадает со средней линией лица — смещен вправо. Гигиена полости рта удовлетворительная.

Анализ моделей

Соотношение зубов по Энгло: 16/46 — II класс, 26/36 — I класс. Анализ по Корхаузу: укорочение переднего отрезка верхнего и нижнего зубного ряда на 3,5 мм и 2 мм

соответственно. Анализ по Пону: сужение верхнего зубного ряда на 15 мм в области премоляров, на 12 мм в области моляров; сужение нижнего зубного ряда на 9 мм в области премоляров, на 11 мм в области моляров. Перекрёстная окклюзия (палатиноокклюзия) в области зубов 12, 14, 15, 24, 25; скученность зубов во фронтальном отделе верхнего и нижнего зубного ряда; вестибулярное положение 13, 23, 34; перекрытие резцов на 0,5 мм; смещение линии центра нижнего зубного ряда вправо на 3,5 мм.

Рентгенологическое обследование

ОПТГ. Патологических деструктивных изменений костной ткани челюстей не выявлено. Нижнечелюстные каналы контурируются нечетко. Ментальные отверстия определяются на уровне верхушек корней 34, 35; 44, 45 зубов. Верхнечелюстные синусы прозрачные. Контуров их четкие, ровные. Суставные поверхности суставных

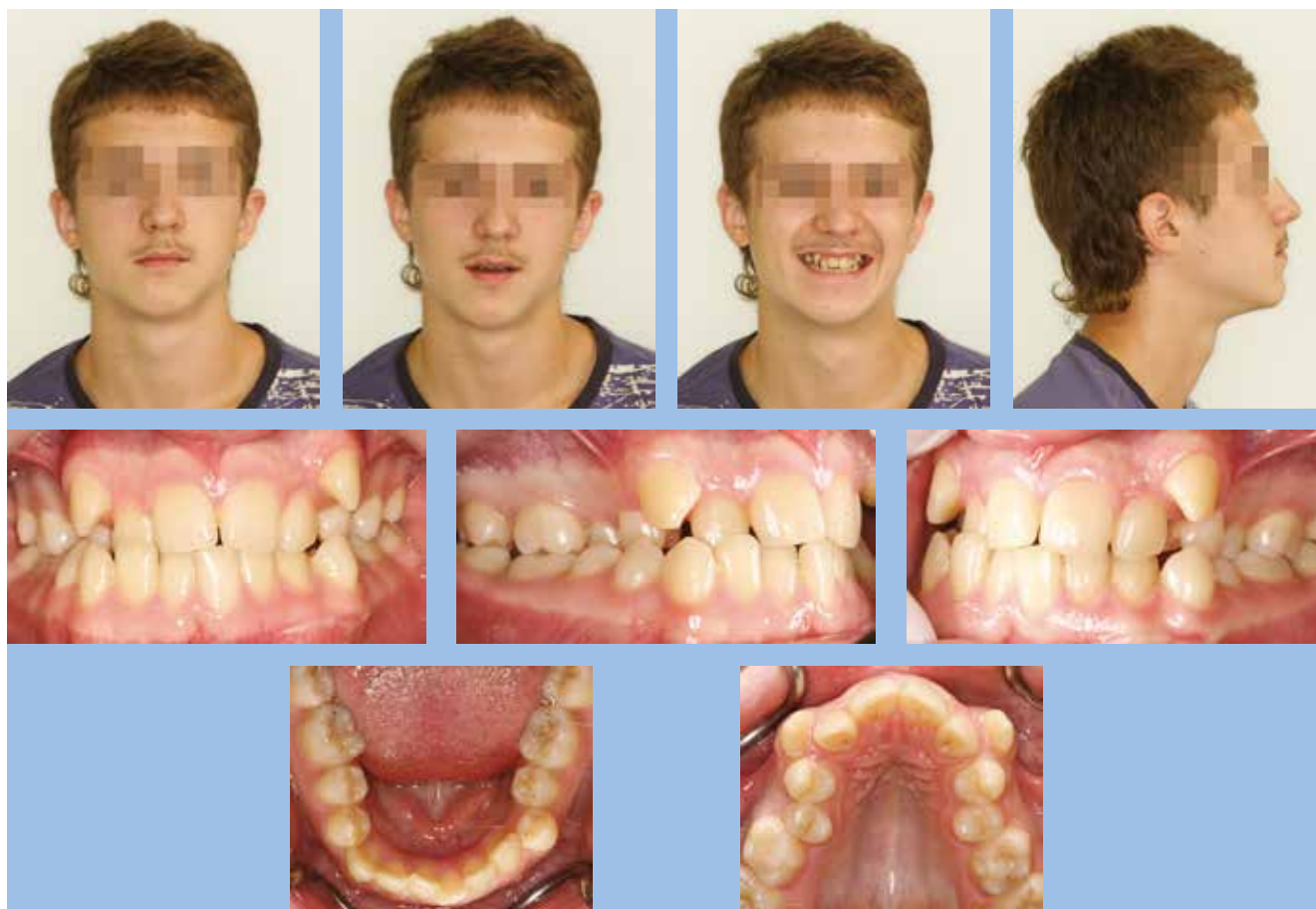

Рис. 1.

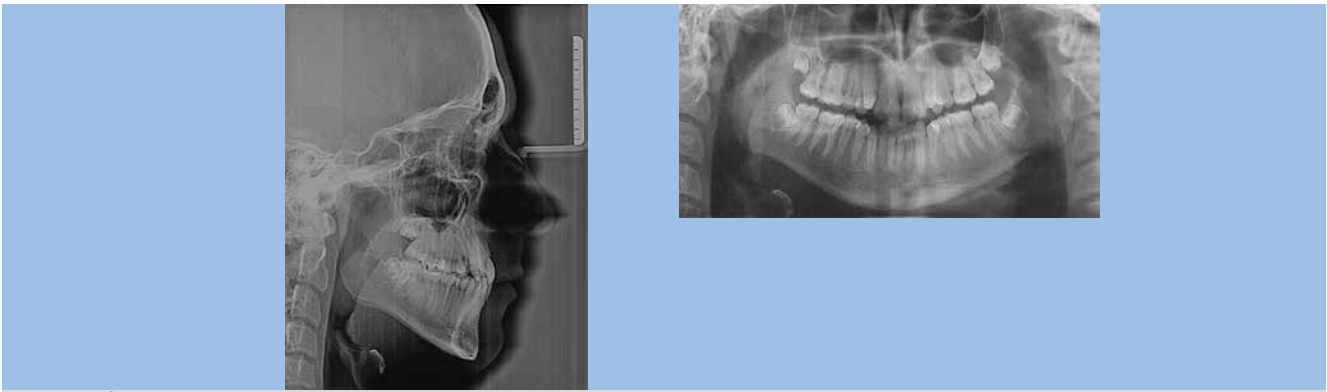


Рис. 1. Продолжение

бугорков и ямок височных костей рентгенологически патологических изменений не имеют. Суставные головки мыщелковых отростков нижней челюсти без видимых патологических изменений. Краевой отдел альвеолярной части, степень развития периодонта определяется в соответствии с возрастными особенностями зубочелюстной системы. 13, 23 зубы визуализируются повернутыми по оси. Определяется скученность зубов во фронтальном отделе. Определяются зачатки 18, 28, 38, 48 зубов, коронки зубов полностью минерализованы, начинается минерализация корней.

**ТРГ черепа в боковой проекции.
Цефалометрический анализ
(до лечения)**

Патология скелетная. Верхняя челюсть:

микрогнатия ($sna-snp/s-n=68,5\%$), ретрогнатия ($SNA\ 76^\circ$). Нижняя челюсть: микрогнатия ($me-go/s-n=87,2\%$), ретрогнатия ($SNB\ 75^\circ$). Межапикальный угол в норме. Вертикальный тип роста лицевого скелета. Положение верхних резцов относительно основания черепа в норме; положение нижних резцов относительно базиса нижней челюсти в норме. Негармоничное соотношение нижних резцов и подбородка относительно линии NB. Профиль гармоничный.

Анализ формы шейных позвонков: активный период роста лицевого скелета завершен.

Принято решение — исправлять патологию с удалением 18, 28, 38, 48 зубов. План лечения обсужден и согласован с пациентом и его родителями. Удаление 8-х отсро-

чено по просьбе родителей и согласовано с лечащим врачом.

- Селекция торка на в/ч: «низкий» — для резцов, с целью предотвращения протрузии, высокий — для клыков, с целью предотвращения ретрусии и оптимизации окклюзионных контактов.

- Непрямая фиксация на в/ч, композитные окклюзионные накладки на мезиальных щечных буграх нижних 7-х, для предотвращения «скусывания» брекетов и ослабления «окклюзионного замка». 013 CuNiTi — в/ч (рис. 2).

- Через 4 недели. Селекция торка на н/ч «стандартный», т.к. не предвидится значительных изменений инклинации.

Прямая фиксация на н/ч. 013 CuNiTi — н/ч. Замена 013 CuNiTi на верхней челюсти на аналогичную (деформация) (рис. 3).

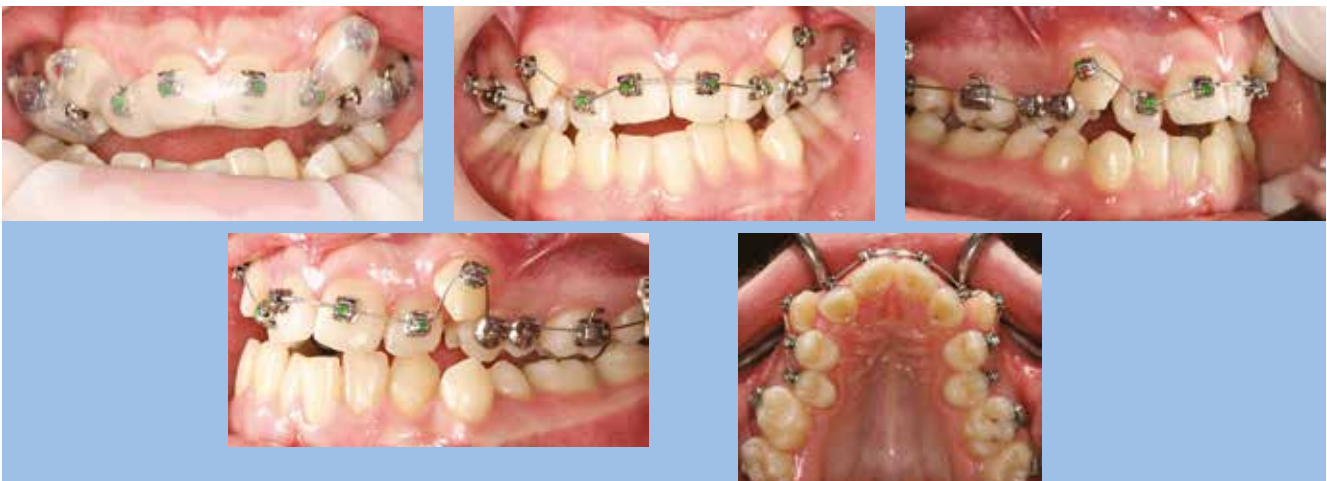

Рис. 2.

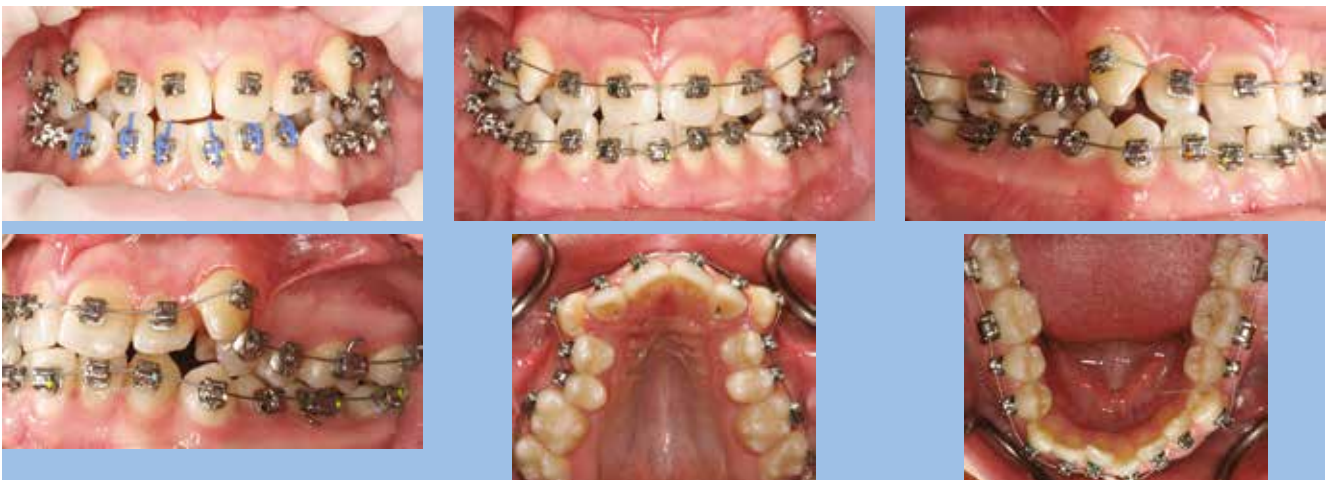

Рис. 3.

- Через 8 недель: замена дуг на в/ч и н/ч на 014 CuNiTi, фиксация лингвальных кнопок 14, 15, МЧЭ Quail 3/16 (4,76 мм), 2 oz (60 г) 14–15–45–46 (рис. 4).
- Через 8 недель: замена дуг на в/ч и н/ч на 016 CuNiTi, МЧЭ перекрестного прикуса Rabbit 3/16 (4,76 мм), 3,5 oz (100 г) 14–15–45–46.
- Через 8 недель: отменён МЧЭ перекрестного прикуса, МЧЭ Rabbit 3/16 (4,76 мм), 3,5 oz (100 г) 11–12–42–43, 21–22–32–33.
- Через 8 недель: замена дуг на в/ч и н/ч

- на 014X025 CuNiTi, МЧЭ Kangaroo 3/16 (4,76 мм), 4,5 oz (130 г) 11–12–42–43, 21–22–31–41 (рис. 5).
- Через 8 недель: замена дуг на в/ч и н/ч на 018X025 CuNiTi, МЧЭ Kangaroo 3/16 (4,76 мм), 4,5 oz (130 г) 11–12–42–43, 21–22–31–41.
- Через 12 недель: debonding кнопок 14, 15 сошлифованы окклюзионные накладки, ЭЦ б/п 36–46, МЧЭ Kangaroo отменен, МЧЭ Fox 1/4 (6,35 мм), 3,5 oz (100 г) 23–43.
- Через 4 недели: замена ЭЦ 36–46 (рис. 6).

- ОПТГ. Произошедшие изменения: параллельность корней удовлетворительная. Зубы 18, 28, 38, 48 — коронки полностью минерализованы, корни зубов минерализованы до половины своей длины, верхушки корней широко открыты.
- Через 8 недель: замена дуг на в/ч и н/ч на 019X025 TMA, ЭЦ б/п 16–26, МЧЭ Bear 1/4 (6,35 мм), 4,5 oz (130 г) 23–43, МЧЭ Impala 3/16 (4,76 мм), 6 oz (170 г) 12–13–43–44, Проверка передней боковой окклюзии, избирательное шлифование (рис. 7).

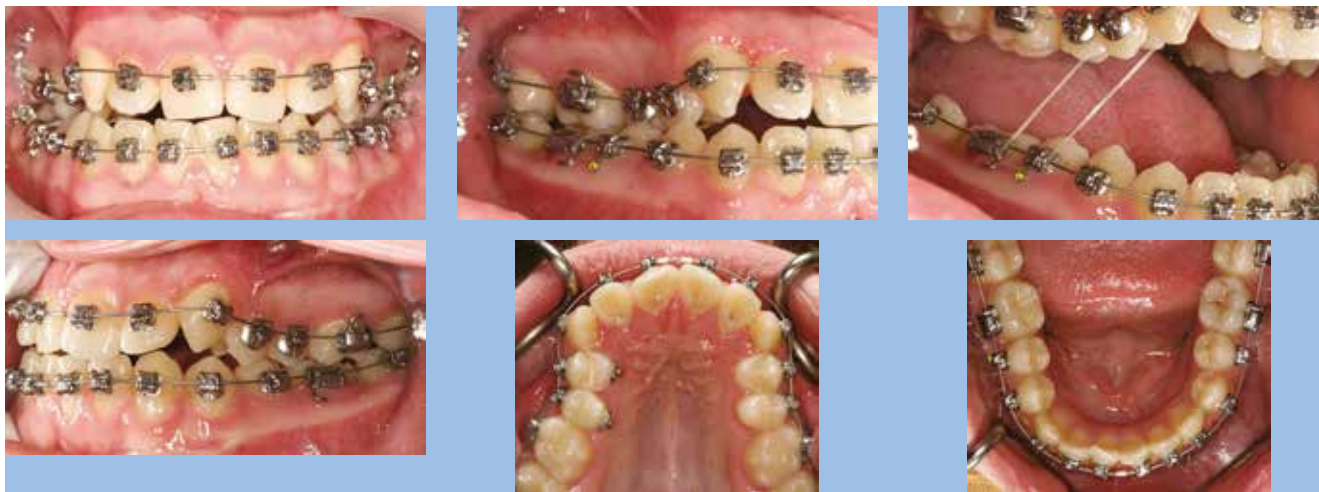

Рис. 4.

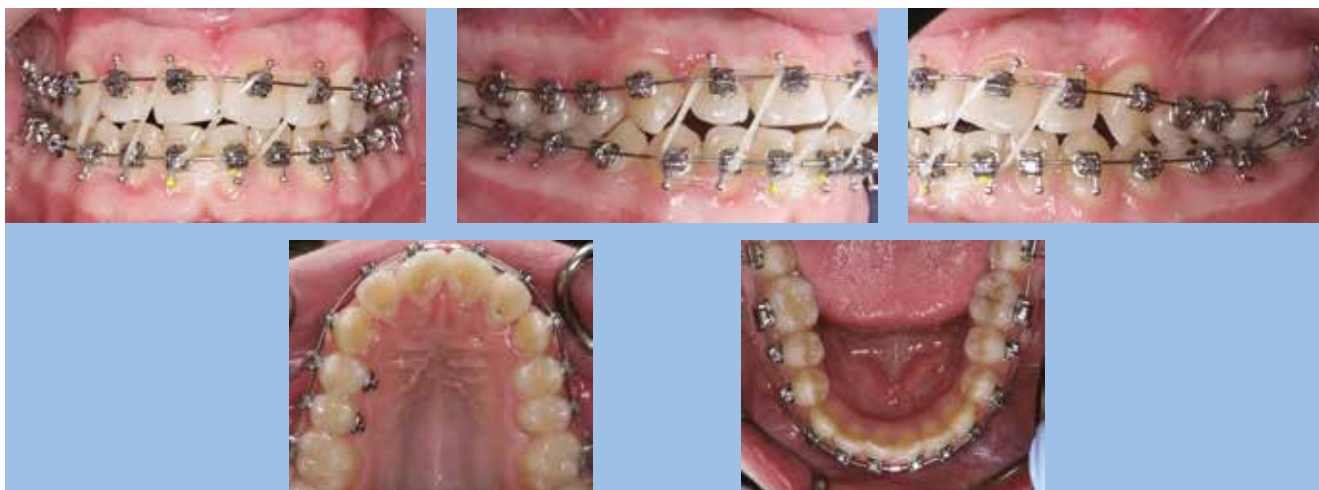

Рис. 5.

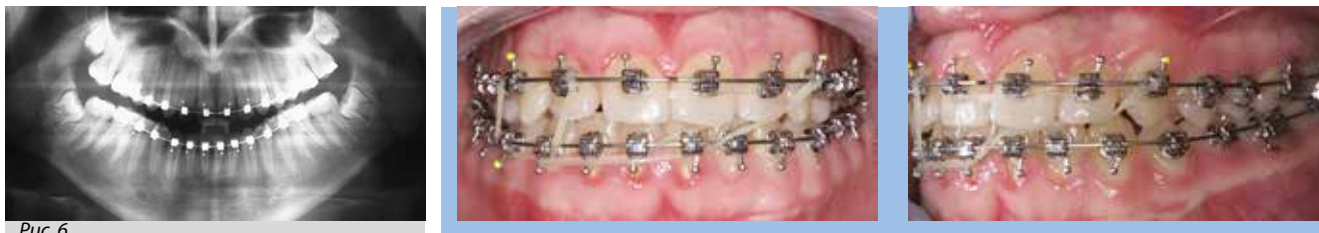

Рис. 6.

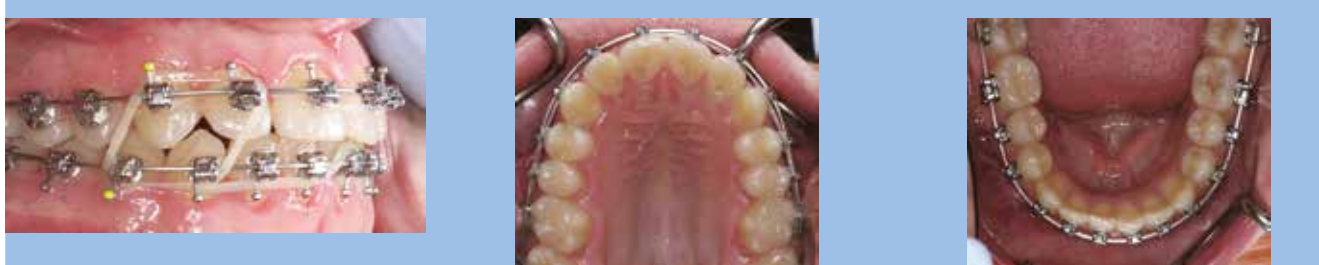

Рис. 7.

- Через 4 недели: изгиб для снижения торка в области 12, 13, 22, 23.
- Через 4 недели: изгиб для повышения торка 41, МЧЭ Bear 1/4 (6,35 мм), 4,5 oz (130 г) 23–43, МЧЭ Impala 3/16 (4,76 мм), 6 oz (170 г) 12–13–43–44 (рис. 8).
- Через 4 недели: ЭЦ б/п в натяжении 36–46, МЧЭ Bear 1/4 (6,35 мм), 4,5 oz (130 г) 23–43, МЧЭ Impala 3/16 (4,76 мм), 6 oz (170 г) 12–13–43–44.
- Через 4 недели: изгиб в вертикальной плоскости для 31, 32, ЭЦ с/п 36–46.
- Через 4 недели: увязывание металлической лигатурой 33–43, tie back 33–36, 43–46, ЭЦ с/п 16–26, изгиб для снижения торка 12, 22, МЧЭ Impala 3/16 (4,76 мм), 6 oz (170 г) 13–43–44, 23–33–34.

- Через 8 недель: через 4 недели: tie back 33–36, 43–46, ЭЦ с/п 16–26, МЧЭ Impala 3/16 (4,7 мм), 6 oz (170 г) 13–43–44, 23–33–34 (рис. 9)
- Через 10 дней: установка несъемных ретейнеров 14–24, 44–34 (D-rect 016X022), debonding, снятие оттисков и изготовление Damon-splint Применен стандартный диагностический протокол: вне- и внутриворотные фото, ОПТГ, ТРГ, диагностические модели (фото 31 02012 рис. 1–10)

Клинический осмотр, функциональная диагностика

Лицо незначительно асимметрично из-за смещения нижней челюсти вправо на 1,5 мм. Экспозиция резцов во время улыб-

ки в норме. Результат мануально-функционального анализа ВНЧС: движения нижней челюсти в полном объеме, движения в правом и левом ВНЧС симметричны, суставных звуков нет, со стороны жевательных мышц патологии не выявлено.

Анализ моделей

Соотношение зубов по Энгло: 16/46 — I класс (до лечения II класс), 26/36 — I класс. Анализ по Корхаузу: укорочение зубных рядов отсутствует (до лечения укорочение верхнего зубного ряда 3,5 мм; укорочение нижнего зубного ряда 2 мм). Анализ по Пону: сужение верхнего зубного ряда на 8 мм в области премоляров (до лечения сужение 15 мм), на 9 мм в области моля-

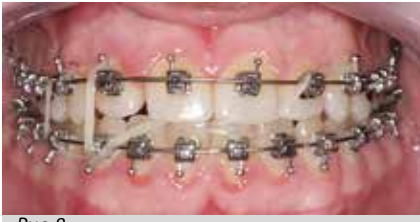

Рис. 8.

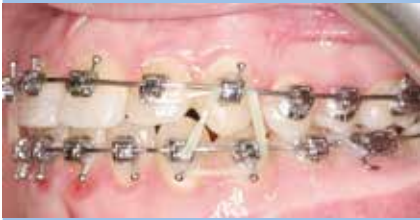
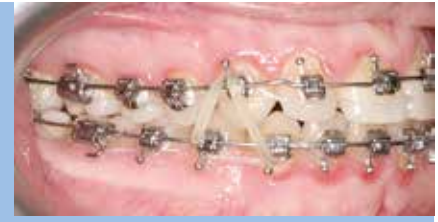
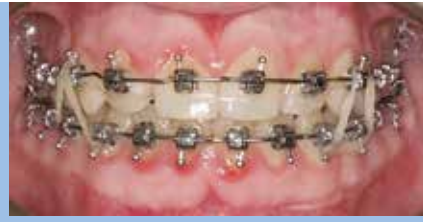Рис. 9.

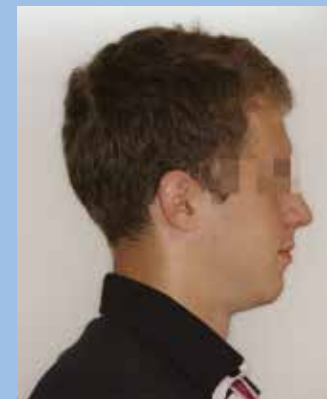
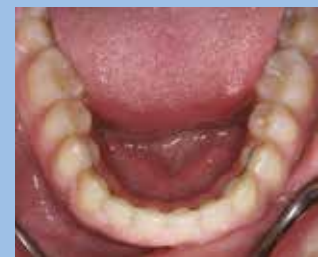
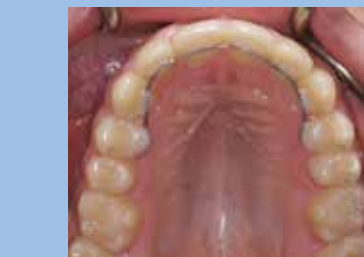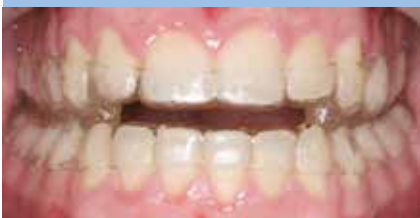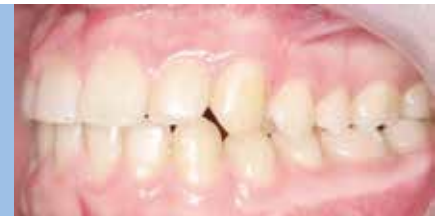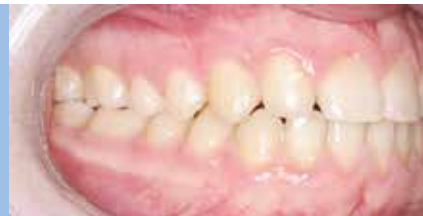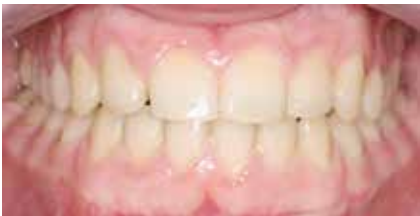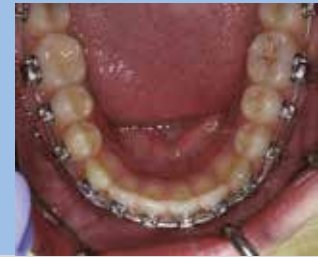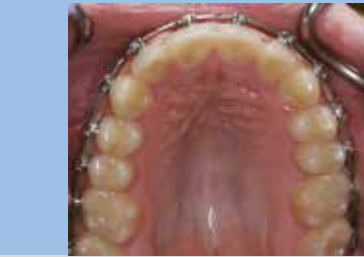Рис. 10.

ров (до лечения сужение 12 мм); сужение нижнего зубного ряда на 9 мм в области премоляров, на 8 мм в области моляров (до лечения сужение 11 мм). Перекрытие резцов на 1,5 мм (до лечения 0,5 мм). Смещение линии центра нижнего зубного ряда вправо на 1,5 мм. (до лечения 3,5 мм).

Рентгенологическое обследование

ОПТГ. Произошедшие изменения: зубы 18, 28, 38, 48 — коронки полностью минерализованы, корни зубов 38, 48 минерализованы до половины своей длины, верхушки корней широко открыты. Верхушки корней зубов 18, 28 почти закрыты.

ТРГ черепа в боковой проекции. Цефалометрический анализ (после лечения)

Патология скелетная. Верхняя челюсть: микрогнатия (sna-snp/s-n=69,6%), ретрогнатия (SNA 76°). Нижняя челюсть: микрогнатия (me-go/s-n=87,2%), ретрогнатия (SNB 74°). Межапикальный угол в норме. Вертикальный тип роста лицевого скелета. Межрезцовый угол меньше нормы. Негармоничное соотношение нижних резцов и подбородка относительно линии NB. Профиль гармоничный.

В результате ортодонтического лечения улучшена эстетика лица: лицо почти сим-

метрично, губы симметричны, уменьшились щёчные коридоры, устранено укорочение зубных рядов, расширены зубные ряды (в области верхних премоляров на 7 мм; в области верхних моляров на 3 мм, в области нижних моляров на 3 мм), устранена скученность зубов, окклюзионные контакты — множественные.

Рекомендовано удаление 18, 28, 38, 48.

Общий срок лечения 1 год 11 месяцев.

Мы с удовольствием прочтем ваши комментарии и ответим на ваши вопросы. Пишите на эл. адрес: course@alenta.com.ua.



ОТКРЫТА ПОДПИСКА НА ЖУРНАЛ «Современная ортодонтия» на 2015 г.

Подписаться на журнал Вы можете во всех отделениях Укрпочты, подписной индекс – 99714

в офисе СП «Промед»:

Украина, 01034, г. Киев, ул. Лысенко, 4а, тел. 0(44) 278-73-64.

либо оплатив 240 грн. за годовую подписку (для Украины) на указанные ниже реквизиты и сообщив свой адрес по тел. 0(67) 449-31-24

Одержувач: ФО-П Сидоренко Виталий Сергеевич

Код ЕДРПОУ 2641700876

Банк одержувача: ПАТКБ «ПРАВЕКС-БАНК» м. Київ

Р/р 26002799975297

МФО 380838

Призначення платежу: передплата за журнал «Сучасна ортодонтія» за 2015 р.

Подписка в странах СНГ:

Азербайджанская Республика

- ОАО «Гасид», г. Баку, ул. Джавадхана, 21, AZ-1102,

тел.: (994-12) 493-14-06, 493-06-19;

- ПО «Азерметбуатяйымы», г. Баку, ул. Джейхуна Гаджибейли, 30, AZ-1007, тел. (994-12) 440-27-85.

Республика Армения

- ЗАО «Армпечать», г. Ереван, Площадь Сасунци Давида, 2,

375005, тел. (3741) 45-82-00;

- ООО «Пресс-Атташе», г. Ереван, Проспект Маршала Баграмяна, 45-10, РА-0019, тел. (37410) 270-222.

Республика Молдова

- ГП «Пошта Молдовой», MD-2012, Республика Молдова, г.

Кишинэу, Бульвар Штефан чел Маре, 134, тел. (373-22) 251-213;

- АО «Молдпресса», MD-2012, Республика Молдова, г. Кишинэу, ул. 31 Аугуст, 85, тел. (373-22) 22-24-33;

- ТОВ «Vector V-N», MD-2001, Республика Молдова, г. Кишинэу, Привокзальная площадь, 2-А, тел. (373-22) 27-55-65;

- ГУЛ «ПОЧТА ПРИДНЕСТРОВЬЯ», MD-330, Приднестровская

Молдавская Республика, г. Тирасполь, ул. Ленина, 17,

тел.: (373-533) 8-97-09, 8-97-92.

Российская Федерация

- ЗАО «МК-Периодика», 111524, г. Москва, ул. Электродная, 10,

Российская Федерация;

- ООО «Вся пресса», 127015, г. Москва, ул. Новодмитровская, 5а,

оф. 807, тел. (495) 787-34-49.

Республика Беларусь

Каталог подписки РУП «Белпочта», раздел журналы Украины.

Подписной индекс для индивидуальных подписчиков – 99714,

для предприятий и организаций – 997142.

Россия

«Роспечать» каталог «ГАЗЕТЫ. ЖУРНАЛЫ»

Подписной индекс – 49405.