

2. Конаржевський К.С., Цимбал О.М та ін. Пробиотик для профілактики і лікування неонатальних діарей у телят. // Вісник аграрної науки. – 1998. - № 9. - С. 19-22.
3. Попова Ж.П., Никонорова А.К. Новый пробиотик для животноводства. // Зоотехнія. – 1995. - №1. - С.21-22.
4. Тараканов Б.В, Николичева Т.А. Использование целлюлобактерина при откорме бычков. // Зоотехнія. – 2001. - №10. - С16-18.

УДК:591.8:597.2/5

МОРФОЛОГІЧНІ АСПЕКТИ ВЗАЄМОДІЇ ГІПОФІЗА І НАДНИРНИКІВ ПІД ВПЛИВОМ СТРЕС-ФАКТОРА

Новікова Н.В. – аспірант, Херсонський ДАУ

Постановка проблеми. Як відомо, одне з центральних місць у досліджах регуляції та реалізації таких життєво важливих процесів, як ріст, розвиток, репродуктивна поведінка і адаптація сільськогосподарських тварин до мінливих умов існування, займає вивчення гіпофіза і кори наднирників. [1,3] Аналіз даних свідчить, що важливість адаптивних змін структурно-функціональних систем організму, а саме його адекватне функціонування у відповідь на короткочасну дію стрес-факторів, визначає напрям у вивченні функціональної активності наднирників і гіпофіза в плані з'ясування закономірностей їх активності в динаміці стрес-реакції. [2]

Разом з тим, слід зазначити, що, незважаючи на обсяг фактичного матеріалу, з'ясування закономірностей та особливостей тканинних перебудов безпосередньо в умовах дії стрес-фактора має практичне значення, що зберігає актуальність для розробки прогнозуючих критеріїв стану залоз внутрішньої секреції.

Стан вивчення проблеми. Відповідно до даних О.В.Колдишевої [2], при стресових впливах в організмі тварин відбуваються диспропорційні зміни структурно-функціональних зон кори наднирників. Автором зазначено, що при гострих стресах спостерігається зменшення об'єму клубочкової і пучкової зон, що супроводжуються збільшенням ширини сітчастої зони.

М.Л. Котом [3] відзначається збільшення обсягу ядер залозистих клітин в 1,3 - 1,5 рази. Розміри хромофобних, ацидофільних клітин збільшуються, з них визначається великий вміст РНК, мукополісахаридів, а в базофілах - паральдегідфукусинофільних гранул.

Як вказує В.В.Хлебніков [5], при стресових навантаженнях нейрогіпофіз стає плямистим за рахунок появи порожнин на місці колишніх вогнищ скупчення нейросекрету. При тривалій функціональній дії зникають і тільця Герінга, збільшується кількість базофільних клітин, морфологічно схожих з клітинами аденогіпофіза. Пітуїцити зберігають виражені відростки, їх ядра стають дрібними, гіперхромними.

Спираючись на наявні літературні дані, можна констатувати, що дослідження проводилися переважно в напрямі біохімічних досліджень. Таким чином, біометричні та гістоморфологічні напрями щодо досліджуваного питання уривчасті і не систематизовані, що склало основу даного дослідження.

Завдання і методика досліджень. Для вивчення зміни на тканинному рівні гіпофізу і наднирників свиней з різною стрес – схильністю породи велика біла здійснювали камеральну обробку гістологічних проб в умовах науково-дослідної лабораторії кафедри морфології і фізіології тварин згідно з рекомендаціями і за допомогою розробленого спеціального обладнання. [4]

Світлооптичні дослідження клітин і тканин проводили в прохідному світлі за допомогою обладнання «Biolar-RU PZO» (Польща), галогенного освітлювача «Linvatec-2» (США) номінальною потужністю 10-240 Вт.

Загальні морфометричні дослідження тканинних структур виконані за допомогою вбудованого окуляр-мікрометра.

Мікрофотографування гістологічних зрізів виконували цифровою камерою «Nikon D-60» (Австрія) із застосуванням тринокулярної насадки 1,6 x (Росія) та комп'ютерного визначення експозиції зйомки «Minolta-EK» (Японія).

Коригуюча обробка отриманих мікроснімків була проведена за допомогою комп'ютерних програм «Adobe Photochop CS 2», «Microsoft Office Picture Manager», «FS Viewer».

Біометричні дослідження тканин виконані згідно з загальноприйнятими методиками.

Отриманий матеріал обробляли методом варіаційної статистики з акцентом уваги на помилки середніх величин, а також за допомогою пакета прикладних програм «Microsoft Excel».

Результати досліджень. Гістоморфологічні дослідження гіпофіза поросят породи велика біла показали, що він покритий капсулою з щільної волокнистої тканини. Згідно з нашими спостереженнями, строма аденогіпофіза досліджуваних тварин становить близько 73% всієї площі придатка і утворена розгалуженими епітеліальними тяжами - трабекул, формуючими густу мережу.

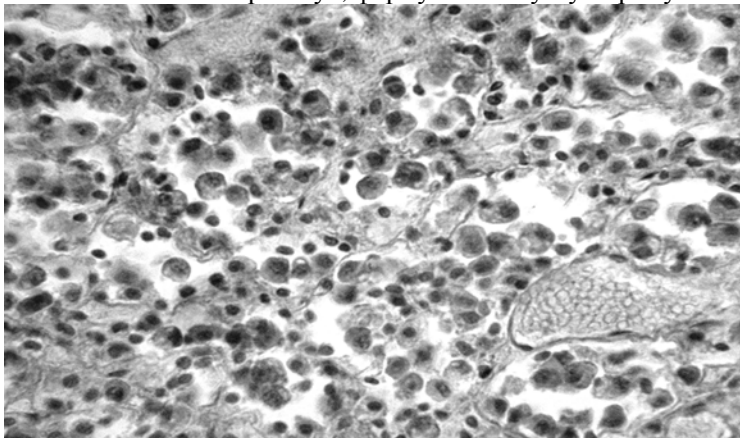


Рисунок 1. Медіальна зона аденогіпофіза 6-місячного поросяти породи велика біла стрес – стійкої групи. Кортикотропні клітини. Гематоксилін Бемера, фукселін Харта (в модифікації). 400^x.

Видимі на рисунку 1 хромофільні ендокриноцити відносяться до груп ацидофільних і базофільних клітин, відповідно тинкторіальним властивостям (інтенсивності фарбування секреторних гранул).

Аналіз гістопрепарата показує, що частка ацидофілів у даному випадку становить 25%, базофілів - близько 10%, більшість клітин (близько 60%) - хромофобні.

Як відомо, кортикотропи належать до числа ендокриноцитів, що не відносяться ні до базофільних, ні до ацидофільних. Вони секретують адренкортикотропний гормон (АКТГ), який стимулює активність кори надниркових залоз. На представленому вище мікрознімку клітини цього типу діагностуються по неправильній формі та асиметричних (часточкових) ядрах. Спостереження показують, що число їх невелике (від 2 до 5% від усього клітинного складу аденогіпофіза).

Встановлено, що в умовах короточасних стресових навантажень на організм кількість хромофільних ендокриноцитів, у тому числі кортикотропів, трохи зростає (рис. 2).

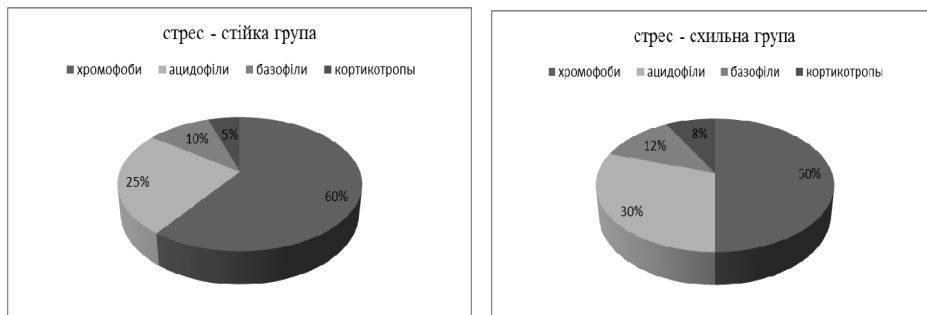


Рисунок 2. Зміна балансу клітинних популяцій в стромі аденогіпофіза 6-місячних поросят породи велика біла в умовах нетривалого стресу

Показаний на діаграмах процес носить поетапний характер, це виражається в поступовому виповненні порожнин трабекул хромофілами. Виявлений факт, безсумнівно, свідчить про активізацію транспорту ліберинів і статинів гіпоталамуса до клітин-мішеней.

Відомо, що мішенню АКТГ є коркова речовина наднирників, зокрема, його медіальна частина - стовпчаста, або пучкова зона. На мікрорівні вона представлена вертикальними тяжами клітин (рис. 3).

Як видно з представленого мікрознімка, у клітин стовпчастої зони, що знаходяться у фазі спокою, цитоплазма ацидофільна, різко гіперхроматична, але при цьому оптично гомогенна. Прошарки пухкої сполучної тканини розташовуються між клітинними тяжами і містять кровоносні капіляри синусоїдного типу.

В умовах дії стресового чинника гістологічна картина клітин стовпчастої зони дещо змінюється, цитоплазма окремих груп клітин, що межують переважно з клубковою зоною і камбіальними елементами, набуває ахроматичні ознаки. Зазначене явище, безсумнівно, свідчить про присутність в ендокриноцитах попередників гормонів.

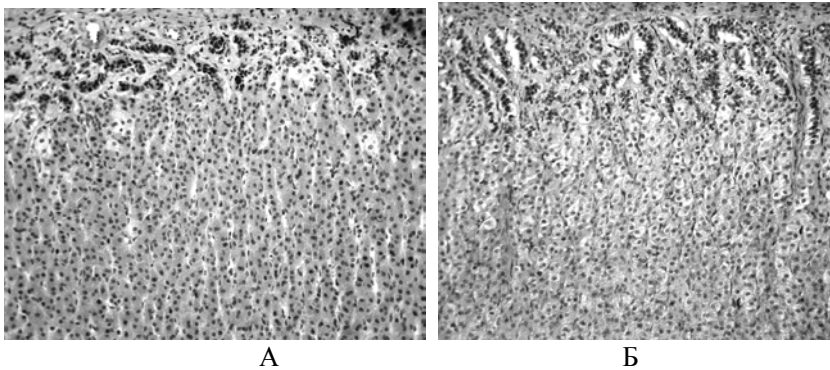


Рисунок 3. Мозкова речовина наднирника 6-місячного поросяти породи велика біла. Стрес – схильна група . «А → Б» - зростання інтенсивності стресового навантаження. Гематоксилін Бемера, фукселін Харта (в модифікації). 180х

Тривалість стресових навантажень, їх інтенсивність впливають на швидкість дозрівання і, відповідно на кількість виробленого інкрету (рис. 4).

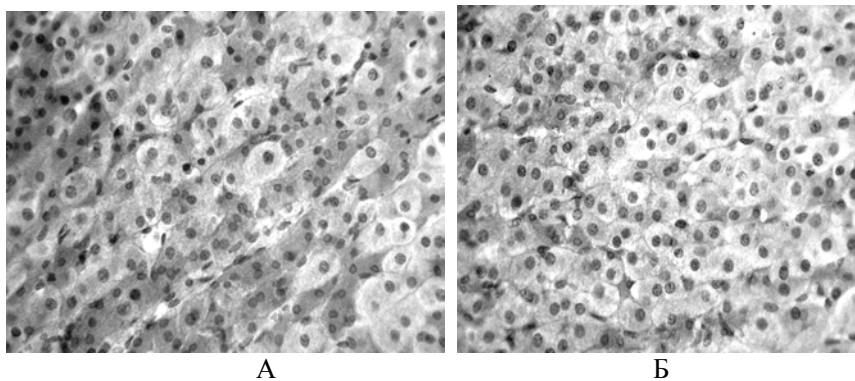


Рисунок 4. Мозкова речовина наднирника 6-місячних поросят породи велика біла. Стрес – схильна група. «А → Б» - зростання інтенсивності стресового навантаження

З мікрознімка «Б» видно, що у більшості клітин - світла комірчаста цитоплазма. Це обумовлено наявністю в ній великих ліпідних включень, переважно готових гормонів.

Порівняльний аналіз рисунків 2, 3, 4 показує, що в результаті підвищення секреторної активності клітин стовпчастої зони фіксується зміна їх лінійних розмірів (табл. 1).

Аналіз даних таблиці показує, що зміна параметрів клітин і ядер (на 17,1; 11,4; 19,9 MK^2 і 0,5; 0,1; 2,2 MK^2), а також цитоплазми (16,6; 11, 2 і 17,8 MK^2 відповідно) закономірно приводить до зсуву значень ЯЦО (константи Гертвіга), що в більшості випадків статистично достовірно і є незаперечним доказом зростання функціональної активності стовпчастої зони.

Таблиця 1 - Цитологічна характеристика стовпчастої зони мозкової речовини надниркових залоз стрес – стійких та стрес – схильних поросят породи велика біла М ± n, n = 3

Варіант	Лінійні розміри клітин, мк		Площа, S, мк ²			ЯЦО
	АхВ _{клітини}	АхВ _{ядра}	клітини	ядра	цитоплазми	
стрес – стійка група						
1	4,3x4,0	1,6x1,7	17,0±6,1	2,7±0,3	14,2±5,2	0,19±0,02
2	4,6x5,1	2,0x1,9	23,4±7,8	3,8±0,4	19,6±8,4	0,19±0,03
3	4,8x5,2	1,8x1,7	24,9±7,9	3,0±0,2	21,9±8,7	0,12±0,01
стрес – схильна група						
1	5,5x6,2	1,9x1,7	34,1±10,2***	3,2±0,7*	30,8±9,5***	0,10±0,04**
2	6,0x5,8	2,1x1,9	34,8±9,8***	3,9±0,6	30,8±8,8***	0,13±0,03**
3	6,4x7,0	2,2x3,3	44,8±12,2***	5,0±1,2**	39,7±11,3***	0,13±0,02

Примітка: *P<0,05; **P<0,01; ***P<0,001.

Узагальнюючи отримані результати, слід було припустити, що провокуюча адренорикотропного гормону секреторна активність клітин охопить усі ділянки стовпчастої зони мозкової речовини наднирника. Всупереч прогнозу, скупчення клітин з ліпідними включеннями спостерігається лише місцево. Судячи з того, що на всіх гістопрепаратах області секреції, або «функціональні локуси» займають порівняно невеликий обсяг, можна констатувати факт оптимальної мікрорівневої картини, що відбиває індивідуальну реакцію ендокринних залоз поросят на нетривалу дію стресового чинника.

Висновки 1. Встановлено що в умовах короточасних стресових навантажень на організм у медіальній зоні аденогіпофіза кількість хромофільних ендокриноцитів зростає.

2. При вивченні стовпчастої зони наднирників стрес - чутливих поросят цитоплазма окремих клітин набуває ахроматичних ознак.

3. Показано, що тривалість стресу впливає на швидкість дозрівання і кількість виробленого інкрету, а також спостерігається достовірна зміна параметрів клітин, ядер і цитоплазми.

СПИСОК ВИКОРИСТАНОЇ ЛІТЕРАТУРИ:

1. Басенко С. Н. Взаимодействие яичников и надпочечников у крыс в регуляции адаптационного ответа на стресс: дис...канд.биол. наук: 03.00.13 Физиология человека и животных/ С.Н. Басенко г.Ставрополь, 1999.- 189с.
2. Колдышева Е.В. Ультраструктурная реорганизация коры надпочечников при экстремальных воздействиях (общей гипоксии, гипертермии и генетически детерминированных нарушениях метаболизма): дис...докт. биол. наук: 03.00.25 Гистология, цитология, клеточная биология / Е.В. Колдышева - г.Новосибирск, 2008.-235с.
3. Кот М.Л. Патологические аспекты влияния стресса, предшествующего смерти, на активность цитомединов почек и надпочечников: дис...канд.мед. наук: 03.03.04 Патологическая физиология / М.Л.Кот г.Чита, 2005.-158 с.

4. Козий М.С. Оценка современного состояния гистологической техники и пути усовершенствования изучения ихтиофауны. / [монография]. Херсон, Олди-плюс, 2009. – 310 с.
5. Хлебников В.В. Возрастная модуляция фенотипической пластичности гипоталамо-гипофизарно-надпочечниковой системы при хроническом действии стрессоров: дис. ...канд. мед. наук: 03.03.04 Клеточная биология, цитология, гистология / В.В. Хлебников-г. Волгоград, 2010.-120 с.

УДК 636.082

ЗВ'ЯЗОК ГОСПОДАРЬКОКОРИСНИХ ОЗНАК КОРІВ З ЕКСТЕР'ЄРОМ І ЛІНІЙНОЮ ОЦІНКОЮ

Туніковська Л.Г. – к.с.-г.н., доцент, Херсонський ДАУ

Постановка проблеми. Зв'язок екстер'єру з молочною продуктивністю корів є найбільш дослідженим. Більшість авторів повідомляє про наявність переважно достовірного кореляційного зв'язку різної величини як окремих, так і групових ознак та загальної комплексної лінійної оцінки молочних корів за типом будови тіла.

При сучасному веденні селекційно-племінної роботи використовують лінійну оцінку екстер'єру корів, як найбільш ефективну і вірогідну.

Бажаними селекційними ознаками для корів молочного напрямку є міцна конституція, гармонійна будова тіла, добре розвинутий тулуб, високотехнологічне вим'я та міцні кінцівки. Ці ознаки свідчать про міцне здоров'я, високу молочно-продуктивність і довголіття.

А.М. Дубін, В.П. Буркат та ін. [1] під час оцінки корів української червоно-рябої молочної породи встановили статистично вірогідний зв'язок між надоем і молочним типом, міцністю, розвитком задніх часток вимені, топографією і розміром дійок.

Л. Хмельничий [2] за результатами оцінки корів-первісток української червоно-рябої молочної породи за типом на першому-п'ятому місяцях лактації встановив позитивний достовірний зв'язок їхнього надоя з груповими ознаками молочного типу, оцінки тулуба і загальною оцінкою за екстер'єрний тип.

Комплексну оцінку корів-первісток української чорно-рябої молочної породи на дослідно-селекційній станції Полтавської області провів В.І. Антоненко [3] за 5 груповими ознаками та загальною оцінкою за типом. Вищий кореляційний зв'язок з надоем встановлено за ознаками молочності та загальною комплексною оцінкою.

М.С. Пелехатий, В.І. Ковальчук [4] встановили статистично вірогідну залежність ($P < 0,001$) між величиною надоя і параметрами екстер'єрно-конституціональних типів за умов оцінки за 100-бальною шкалою ($r = +0,30$) та екстер'єрно-конституціональним індексом ($r = +0,29$). Вони підкреслювали, що у племінних господарствах-репродукторах поліського типу української чорно-