



Л.Д. Тодоріко, Т.І. Ільчишин

ВДНЗ «Буковинський державний медичний університет», Чернівці

Клінічний випадок туберкульозу шкіри

У статті описано клінічний випадок виразково-некротичного туберкульозу шкіри, схарактеризовано особливості перебігу захворювання та ефективність лікування.

Ключові слова

Туберкульоз шкіри, виразково-некротична фаза, позалегеновий туберкульоз, лікування.

На сьогодні, за даними офіційної статистики, щорічний середній показник виявлення туберкульозу шкіри становить 0,43 на 100 тис. населення, або 5,6 % усіх форм позалегенового туберкульозу, тобто в 4–5 разів менший, ніж частка кожної з його основних локалізацій [3, 5]. Як супутню патологію туберкульоз шкіри спостерігають у 7 % хворих, а за даними закордонних спеціалістів, його виявляють у 0,1 % пацієнтів з патологією шкіри [3].

Туберкульоз шкіри розвивається відносно рідко, і від початку захворювання до встановлення діагнозу часто минає не один рік [4]. Виявити його можна лише завдяки ретельному застосуванню комплексних клініко-лабораторних методів дослідження.

Туберкульоз шкіри — специфічний запальний процес, обмежений або дисемінований, що виникає внаслідок гематогенного поширення мікобактерій туберкульозу (МБТ) із активного або неактивного джерела туберкульозу в інших органах чи системах. Основним структурним елементом туберкульозу шкіри є горбик [3, 4]. Ураження — від невеликих поодиноких вузликів (5–8 мм) до масивного інфільтрату. В центрі наявні фокуси некрозу, вкриті кірочкою, горбики та інфільтрати розташовані на гіперемованій поверхні. Можуть бути папули, атрофія шкіри і рубцево змінені ділянки [3]. Порівняно з іншими формами туберкульозу (легень, кісток) ураження шкіри спостерігається досить рідко (0,2–0,6 на 1000 хворих). Розвивається зазвичай

вторинно, тобто в осіб, які перехворіли або хворіють на туберкульоз інших органів і систем.

Механізм розвитку туберкульозу шкіри вивчений недостатньо [2]. Вважають, що нормальна шкіра є несприятливим середовищем для життєдіяльності МБТ і тільки певні умови можуть призводити до захворювання, а саме: гормональні дисфункції, порушення функції нервової системи, вітамінний дисбаланс, розлади водного і мінерального обміну, а також судинні порушення (застійні явища, зміни проникності і резистентності судинної стінки). Велике значення мають спеціальні чинники (побут, характер харчування, умови праці), інфекційні хвороби та інші, які послаблюють захисні сили організму. Внаслідок порушення функцій різних органів і систем, фізіологічного стану шкіри в поєднанні зі зниженням імунітету і розвитком сенсibiliзації виникає туберкульоз шкіри.

Туберкульоз шкіри поділяють на дві групи: локалізований, або вогнищевий, і дисемінований. Локалізовані форми туберкульозу шкіри: туберкульозний вовчак, або люпоїдний туберкульоз шкіри, скрофулодерма, або коліквативний туберкульоз шкіри; бородавчастий туберкульоз шкіри; виразковий туберкульоз шкіри та індуративна еритема Базена. Дисеміновані форми туберкульозу шкіри: ліхеноїдний — лишай золотушний і папулонекротичний.

Туберкульозний вовчак — найчастіша форма туберкульозу шкіри — характеризується хронічним прогресуючим перебігом, триває роками. Локалізується люпоїдний туберкульоз найчастіше на шкірі обличчя, особливо на носі, щоках,




Рис. 1. Діаскопія хворого В.

губі, рідше — на шиї, тулубі, кінцівках, нерідко — на слизових оболонках (майже у 70 % хворих). Захворювання починається з появи люпом — горбиків розміром від просяного зерна до горошини коричнево-червоного кольору м'якої тістоподібної консистенції з гладенькою блискучою поверхнею та ознаками лущення. Люпами спочатку висипають ізольованою групою, потім зливаються по периферії — зона гіперемії. Під час натискання на горбик зонд провалюється в глибину шкіри (симптом Пospelова), у разі натискання предметним склом (діаскопія) із розширених капілярів виділяється кров, і люпами просвічуються у вигляді воскових жовто-бурих плям (феномен яблучного пюре) (рис. 1) [4]. Горбики поступово збільшуються, зливаються, утворюють неправильної форми бляшки і пухлиноподібні осередки. Утворюються масивні виразки.

Туберкульозний вовчак нерідко ускладнюється бешихою, лімфангітом, раком шкіри.

Скрофулодерма — форма туберкульозу шкіри, на яку хворіють переважно в дитячому і юнацькому віці. З'являються глибокі щільні овальної форми неболючі або трохи болючі фіолетово-червоні вузли, які з часом розм'якшуються, спаюються між собою, розпадаються і абсцедуються з утворенням норичь і виразок. Виразки — поверхневі, неправильної форми, з підритими краями, вкриті рідким сироподібним вмістом. Після загоєння їх утворюються типові видовжені нерівні рубці з мостоподібними перетинками. Локалізація: бічні поверхні шкіри в підщелепній ділянці, біля вуха, в надключичних і підключичних ділянках. Захворювання перебігає хронічно, з частими ремісіями. У разі за давних виразок прогноз лікування мало-сприятливий. Бородавчастий туберкульоз шкіри буває переважно у дорослих. Чоловіки хворіють частіше. Захворювання може бути наслідком супер- або автоінфекції. Локалізація: тил кисті і пальців рук, рідше ступні. Спочатку утворюється щільний завбільшки з горошину горбик синюшно-червоного кольору. Він перетворюється

ся з часом на плоску бляшку з бородавчастими розростаннями на поверхні. Бородавчастий туберкульоз має три зони: периферичну (фіолетово-червона кайма), середню (бородавки і тріщини, кірки) та центральну (атрофічна ділянка шкіри з нерівним, горбистим дном). Після загоєння залишається рубцева атрофія. Прогноз захворювання сприятливий.

Виразковий туберкульоз шкіри, або вторинна туберкульозна виразка, спостерігається у хворих з активним туберкульозом внутрішніх органів (легень, гортані, кишечника, нирок). Найчастіше локалізується біля природних отворів, у ділянці переходу шкіри в слизові оболонки — біля рота, носа, анального отвору, головки статевих членів. Спочатку з'являються жовто-червоні вузлики, які перетворюються на пустули. Пустули розкриваються і зливаються, утворюючи маленькі виразки з нерівним зернистим дном, сірими грануляціями, часто кровоточать, укриті серозно-гнійним нальотом. На дні навколо виразок знову утворюються туберкульозні горбики (зерна Грела), за рахунок яких виразки розростаються. Виразки болючі. Під час бактеріологічного дослідження виявляють велику кількість мікобактерій туберкульозу.

Дисеміновані форми туберкульозу. Ліхеноїдний туберкульоз, або лишай золотушний, виникає в ослаблених людей, які хворіють на активний туберкульоз легень, лімфатичних вузлів, кістково-суглобового апарату. Шкірні вияви складаються з розсіяних чи згрупованих фолікулярних дрібних плоских або конусоподібних неболючих папульозних вузликів сірувато-червоного кольору. На поверхні вузлів можуть бути дрібні лусочки, рогові шишки. Висипання розташовані переважно симетрично на бічних поверхнях тулуба, сідниць, на обличчі. Вони спонтанно виникають і зникають. Суб'єктивних відчуттів зазвичай не буває. Прогноз захворювання сприятливий.

Папуло-некротичний туберкульоз шкіри розвивається переважно в юнацькому віці, локалізується на розгинальних поверхнях кінцівок, тулубі й обличчі у вигляді численних скупчених щільних бурувато-фіолетових вузликів. У центрі вузликів дрібні поверхневі виразки, після загоєння яких залишається штампований рубчик. Перетворення вогнища в рубчики триває 4—8 тиж. Висипка з'являється нападами, тому можна знайти елементи на різній стадії розвитку. Прогноз захворювання сприятливий.

Представлено дані клінічного спостереження виразково-некротичного туберкульозу шкіри у хворого В., 37 років. Хвороба розвивалася з 2000 р., коли вперше з'явилася свербляча висипка на

шкірі. Не раз лікувався у дерматолога з деяким позитивним ефектом. За 2013 р. хвороба значно прогресувала, тому звернувся до дерматолога. 23.01.2014 р. виконано біопсію шкіри (ПГЗ № 4110 — туберкульозний вовчак), після чого хворого скерували в Чернівецький обласний клінічний протитуберкульозний диспансер, у хірургічне відділення.

З анамнезу відомо, що рідна сестра хворого В. хворіла на туберкульоз легень і померла від цієї недуги в 2006 р.

На момент звернення скаржився на появу висипки по всьому тілу, болючість та свербіж у цих ділянках.

Об'єктивно: загальний стан умовно-задовільний. По всьому тілу на шкірі висипка зливного характеру темно-синього й бурого кольору з виразкуванням та рани від 0,5 см до 10 см. На дні виразок гнійні виділення, в деяких місцях з утворенням норичь (рис. 2). Слизові оболонки звичайного кольору. Тургор шкіри збережений. Язик чистий і сухий. Тони серця чисті, ритмічні, звичайні. Частота пульсу 78 за 1 хв, ритмічний, задовільних властивостей, АТ — 120/80 мм рт. ст. У легенях фізикальні дані без особливостей, рентгенологічно змін не виявлено, внутрішньогрудні лімфатичні вузли не збільшені.

Проведено обстеження: аналіз харкотиння на КСБ (мікроскопія) [1] від 07.02. та 10.02.14 р. № 385 — негативний. Хpert МТВ/RIF від 10.02.14 р. № 361 — негативна. Посів на тверде середовище від 10.02.14 р. № 366 — росту МБТ не виявлено. Посів на рідке живильне середовище (ВАСТЕС) [1] від 10.02.14 р. № 361 — росту МБТ немає. Виконано 12.02.2014 р. біопсію шкіри та підшкірної основи [2]. Біоптат розміром 1,8 × 0,5 × 1,0 см. На його зрізі дрібні (1–2 мм) утворення (miliun). Конгломерати горбків жовтуватого кольору. У великих туберкульозних фокусах жовтуваті маси, схожі на засохлий сир.

Призначено лікування (60 доз) в інтенсивну фазу [1]: ізоніазид по 0,3 г; рифампіцин по 0,6 г; етамбутол по 1,2 г; піразинамід по 2,0 г на тлі

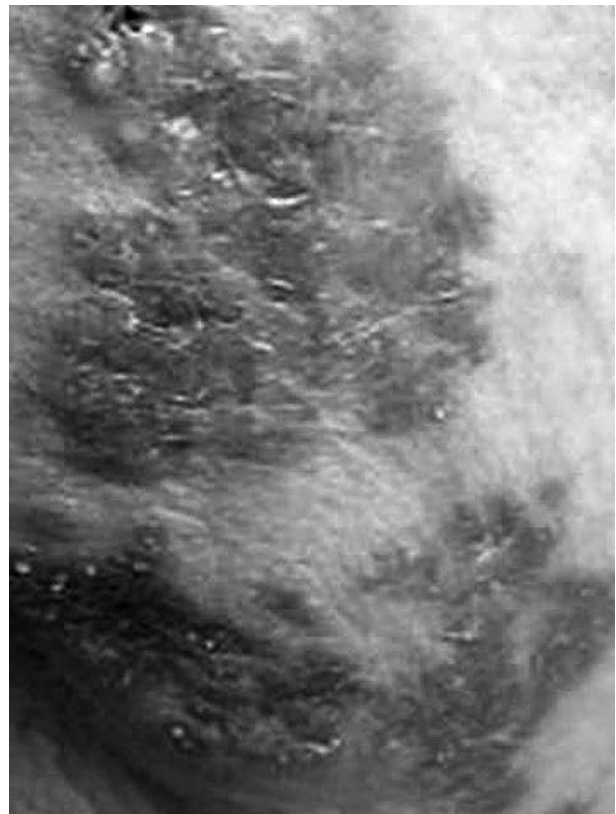


Рис. 2. Стан шкіри хворого В.

гепатопротекторів та вітамінів. У зв'язку з позитивною динамікою лікування ЛКК 07.04.2014 р. визнала, що стан хворого В. поліпшився: припинилося виділення з виразок, які поступово закрилися, зменшилася кількість норичь, зберігаються окремі виразкові утворення, які поступово замінюються фіброзною тканиною. Рекомендовано продовжити інтенсивну фазу лікування до 90 доз в умовах стаціонару.

Після повного курсу лікування (90 доз в інтенсивну фазу) стан хворого В. значно поліпшився, закрилися норичі, виразки зарубцювалися [1]. Хворий В. 08.05.14 р. виписаний на амбулаторне долікування в фазу продовження (120 доз ізоніазидом по 0,3 г та рифампіцином по 0,6 г на тлі гепатопротекторів і вітамінів).

Список літератури

1. Наказ МОЗ України № 620 від 04.09.2014 р. «Уніфікований клінічний протокол первинної, вторинної (спеціалізованої) та третинної (високоспеціалізованої) медичної допомоги. Туберкульоз у дорослих».
2. Петренко В.І., Тодоріко Л.Д., Бойко А.В. Актуальні питання діагностики та лікування позалегенового туберкульозу // Туберкульоз, легеневі хвороби, ВІЛ-інфекція.— 2013.— № 3.— С. 86–94.
3. Петренко В.І. Фтизіатрія / За ред. проф. В.І. Петренка.— К.: ВСВ «Медицина», 2015.— 484 с.
4. Тодоріко Л.Д., Бойко А.В., Єременчук І.В., Сем'янів І.О. Основні синдроми та методи обстеження у пульмонології та фтизіатрії: навч. пос. для студентів, лікарів-інтернів та практикуючих лікарів / За ред. проф. Л.Д. Тодоріко. 2-ге вид., доповнене.— Чернівці: Медуніверситет, 2015.— 560 с.
5. Тодоріко Л.Д., Єременчук І.В. Особливості епідемії туберкульозу на сучасному етапі // Буковинський мед. вісн.— 2010.— № 4 (56).— С. 171–174.

Л.Д. Тодорико, Т.И. Ильчишин

ВГУЗ «Буковинский государственный медицинский университет», Черновцы

Клинический случай туберкулеза кожи

В статье описан клинический случай папулонекротического туберкулеза кожи, охарактеризованы особенности течения заболевания и эффективность лечения.

Ключевые слова: туберкулез кожи, папулонекротическая фаза, внелегочный туберкулез, лечение.

L.D. Todoriko, T.I. Ilchyshyn

Bukovinian State Medical University, Chernivtsi, Ukraine

A clinical case of tuberculosis of the skin

This article describes a clinical case of ulcer-necrotic tuberculosis of skin, characterized peculiarities of clinical case and efficiency of treatment.

Key words: skin tuberculosis, ulcerative-necrotic phase, extrapulmonary TB, treatment.

Контактна інформація:

Тодоріко Лілія Дмитрівна, д. мед. н., проф., зав. кафедри фізіотерії та пульмонології
58002, м. Чернівці, пл. Театральна, 2
E-mail: mutia2@rambler.ru

Стаття надійшла до редакції 13 липня 2015 р.