УДК 616.24-002:616.98:578 DOI: http://doi.org/10.30978/TB2020-2-29

В.І. Петренко[1], С.Б. Норейко[1], Т.В. Мостепан[2], Г.В. Аксютін[2], Л.І. Попова[2], Ю.О. Патюк[2], М.В. Гамачек[2], Ю.О. Гречанюк[1], Я.В. Бондаренко[1]

[1] Національний медичний університет імені О.О. Богомольця, Київ
[2] КНП «Київська міська клінічна лікарня № 4»

Особливості клінічного перебігу, діагностики та лікування пневмонії, спричиненої SARS-CoV-2

Мета роботи — ознайомити фахівців-практиків з клінічними особливостями перебігу, діагностики та лікування пневмонії, спричиненої SARS-CoV-2.

Матеріали та методи. Описано клінічний випадок спостереження пневмонії, спричиненої SARS-CoV-2.

Результати та обговорення. Початок захворювання характеризувався скаргами на головний біль, різке підвищення температури тіла до 39 °С, сухий кашель, наростаючу задишку, загальну слабкість. Пацієнтка мала контакт із хворим на COVID-19 тиждень тому, у зв'язку з чим запідозрено COVID-19, що підтвердилось виявленням РНК вірусу SARS-CoV-2 у носоглотковому змиві методом полімеразної ланцюгової реакції (ПЛР) з детекцією результатів у режимі реального часу (real time). За даними першої комп'ютерної томографії органів грудної порожнини (КТ ОГП) виявлено вогнища до 1 см з нечіткими контурами в S8 правої та S10 лівої легень. На КТ ОГП через 2 тиж: множинні фокуси консолідації на тлі зниження прозорості легеневої паренхіми за типом матового скла з ознаками ураження інтерстицію. Порівняно з попереднім КТ ОГП відмічалась негативна динаміка. Клінічна симптоматика та загальний стан протягом перших 2 тиж збігалися з даними КТ ОГП. На наступному етапі лікування (3-й та 4-й тижні) відмічено покращення загального стану, зменшення вираженості клінічних симптомів, нормалізацію лабораторних показників. Хвору виписано в задовільному стані під нагляд сімейного лікаря.

Висновки. Важливим компонентом своєчасної діагностики COVID-19 є збір анамнезу, виявлення РНК вірусу SARS-CoV-2 у носоглотковому змиві методом ПЛР з детекцією результатів у режимі реального часу (real time), проведення КТ ОГП, що допомагає діагностувати пневмонію на початковому етапі захворювання та відстежувати ефективність лікування з урахуванням рентгенологічної динаміки.

Ключові слова

Пневмонія, SARS-CoV-2, COVID-19.

COVID-19 — це гостре інфекційне респіраторне захворювання, спричинюване новітнім штамом коронавірусу, або SARS-CoV-2 (тяжкий гострий респіраторний синдром — коронавірус-2, вірус, що зумовив спалах епідемії COVID-19 у Китаї у грудні 2019 р., яка згодом поширилася на весь світ). Станом на 21 травня 2020 р. у світі коронавірус виявлено у 5,1 млн осіб, 330 тис. пацієнтів померли. США перебувають на першому місці серед країн з найбільшою кількістю підтверджених випадків — 1,6 млн хворих. На другому місці Росія, де на коронавірус заразилися 317 тис. осіб, Бразилія займає третю позицію — 294 тис. хворих. В Україні зафіксували 19 706 лабораторно підтверджених випадків COVID-19. Померли від коронавірусу 579 пацієнтів. Кількість хворих невпинно зростає щодня. Так, актуальність цієї роботи беззаперечна.

Заразитися COVID-19 можна від людини, інфікованої вірусом. Захворювання передається

© В.І. Петренко, С.Б. Норейко, Т.В. Мостепан, Г.В. Аксютін, Л.І. Попова, Ю.О. Патюк, М.В. Гамачек, Ю.О. Гречанюк, Я.В. Бондаренко, 2020

переважно від людини до людини через дрібні краплі, які виділяються інфікованим COVID-19 з носа або рота при кашлі, чханні або розмові. У силу своєї відносно великої маси ці краплі не розлітаються на значну відстань і швидко опускаються вниз. Зараження COVID-19 може статися в результаті вдихання повітря, що містить краплі з дихальних шляхів хворого. Саме тому необхідно триматися від хворої людини на відстані не менше 1 м [11, 12].

Інфекція SARS-CoV-2 здебільшого виявляється грипоподібними симптомами, такими як лихоманка, кашель і астенія, які схожі з виявами інших коронавірусів [13]. Хоча тяжке пошкодження легень було описано в будь-якому віці, у деяких людей з високим ризиком, таких як літні люди або люди, які страждають від мультиморбідності, вірус з більшою ймовірністю спричинює тяжку інтерстиціальну пневмонію, гострий респіраторний дистрес-синдром і подальшу поліорганну недостатність. Як правило, в уражених осіб спостерігаються різні ступені задишки і рентгенологічні ознаки [9, 10].

Як відомо, у діагностиці COVID-19 полімеразна ланцюгова реакція (ПЛР) вважається золотим стандартом, але в останніх дослідженнях підтверджено також важливість комп'ютерної томографії органів грудної порожнини (КТ ОГП), оскільки в обстежених пацієнтів з COVID-19 із псевдонегативним результатом ПЛР [8, 14] чутливість КТ ОГП складала 98% і мала велике значення не тільки для діагностики COVID-19, а й для моніторингу прогресування захворювання та оцінки терапевтичного ефекту [6, 7, 15].

Мета роботи — ознайомити фахівців-практиків з клінічними особливостями перебігу, діагностики та лікування пневмонії, спричиненої SARS-CoV-2.

Матеріали та методи

Описано клінічний випадок власного спостереження перебігу пневмонії, спричиненої SARS-CoV-2. Лікування пацієнтки відбувалося в Комунальному некомерційному підприємстві «Київська міська клінічна лікарня № 4». Організацію надання медичної допомоги хворим на коронавірусну хворобу (COVID-19) здійснюють згідно з наказами Міністерства охорони здоров'я України [1—5].

Результати та обговорення

Пацієнтка, 65 років. Захворіла 13.04.2020 р., коли з'явилися скарги на головний біль, підвищення температури тіла до 39,3 °С, сухий кашель, біль у ділянці грудної клітки, загальну слабкість. Тиждень тому мала контакт з хворим на COVID-19. В анамнезі — гіпертонічна хвороба II ступеня, 2 стадії, ризик 4. 13.04.2020 р. у носоглотковому змиві методом ПЛР з детекцією результатів у режимі реального часу (real time) виявлено РНК вірусу SARS-CoV-2. На момент госпіталізації загальний стан середньої тяжкості. Шкіра звичайного кольору. Аускультативно над легенями дихання жорстке. Діяльність серця ритмічна. Живіт при пальпації м'який, безболісний. Було діагностовано гостре інфекційне респіраторне захворювання — COVID-19. Хвору госпіталізовано в пульмонологічне відділення з діагнозом: COVID-19 (ПЛР SARS-COV-2 від 13.04.2020 р. — виявлено). Двобічна полісегментарна пневмонія, клінічна група III. ДН I—II. Інтоксикаційний синдром. Киснева підтримка. ІХС: атеросклеротичний кардіосклероз. СН II-А. Гіпертонічна хвороба II ступеня, 2 стадії, ризик 4.

Під час перебування у стаціонарі отримувала таке лікування:

- 1-й тиждень — азитроміцин, цефтріаксон, «Сельтавір», ацетилцистеїн, «Фленокс», периндоприл, оксигенотерапія зволоженим киснем;
- 2-й тиждень — «Цефосульбін», «Авелокс», «Фленокс», амброксол, омепразол, периндоприл, «Небутамол» (через небулайзер), оксигенотерапія зволоженим киснем;
- 3-й тиждень — меропенем, «Фленокс», амброксол, омепразол, периндоприл, «Небутамол» (через небулайзер), оксигенотерапія зволоженим киснем;
- 4-й тиждень — лінезолід, «Фленокс», амброксол, омепразол, периндоприл.

КТ ОГП від 15.04.2020 р. (3-й день хвороби, рис. 1): у S8 правої легені та S10 лівої легені вогнищеві тіні з нечіткими контурами до 1 см. Білатерально субплеврально відмічаються поодинокі вогнища до 5 мм. Судинний малюнок без особливостей. Прохідність трахеї та великих бронхів не порушена. Стінки бронхів потовщені. Серце розташоване типово, звичайних розмірів. Кальциноз аортального клапана. Парааортально, паратрахеально відзначаються лімфовузли до 6 мм. Висхідний відділ грудної аорти 40 × 41 мм. Синуси діафрагми вільні. Висновок: КТ-ознаки двобічної пневмонії. Дилатація висхідного відділу грудної аорти.

Рентгенограма ОГК від 27.04.2020 р. (15-й день хвороби): справа на всьому протязі, більше в нижніх відділах, зліва в середніх та нижніх відділах інфільтрація легеневої тканини. Корені тяжисті. Синуси вільні. Гіпертрофія лівого шлуночка. Висновок: двобічна полісегментарна пневмонія.

КТ ОГП від 30.04.2020 р. (18-й день хвороби, рис. 2): легені розправлені. У паренхімі обох

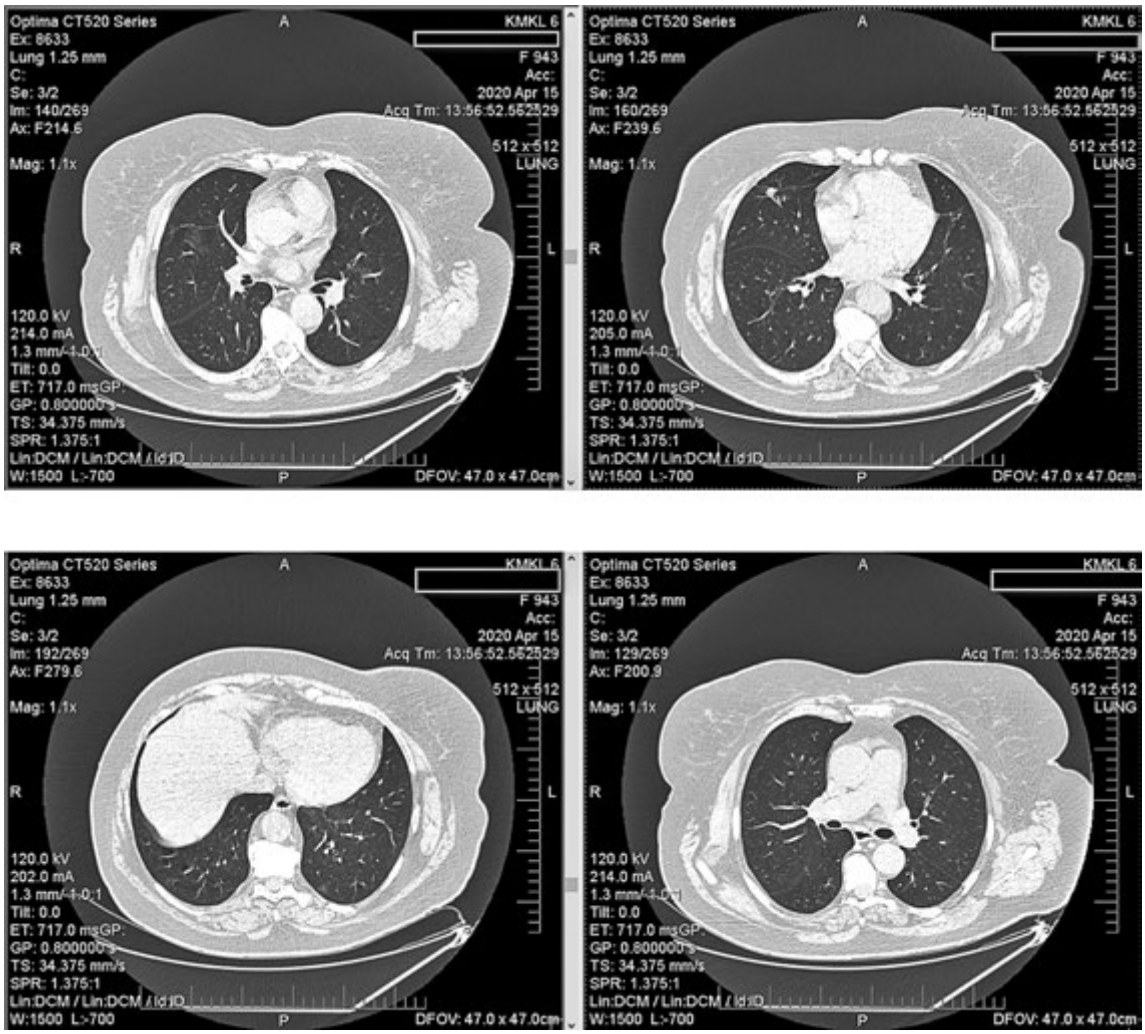

Рис. 1. **КТ ОГП від 15.04.2020 р. (3-й день хвороби)**

легень, хаотично, переважно субплеврально, визначаються множинні фокуси консолідації, які раніше не були виявлені, неправильної форми до 5—20 мм на тлі зниження прозорості легеневої паренхіми (раніше поодинокі) за типом матового скла. Порівняно з дослідженням від 15.04.2020 р. визначається збільшення кількості та розмірів інтерстиціальних змін. Прохідність трахеї і бронхів збережена. Стінки сегментарних і субсегментарних бронхів потовщені. Вмісту в бронхах на момент дослідження не виявлено. Бронхопульмональні лімфовузли до 8 мм з включенням кальцифікатів. Середостіння не зміщене, додаткових об'ємних утворень не виявлено. Лімфовузли середостіння множинні з включенням кальцифікатів: преваскулярні — 3 мм, паратрахеальні верхні — 4 мм, паратрахеальні нижні — 6—9 мм, субкаринальні лімфовузли — до 6 мм. У плевральних порожнинах рідкий вміст не диференціюється. Висновок: КТ-ознаки двобічної полісегментарної пневмонії з ознаками ураження інтерстицію. Порівняно з КТ від 15.04.2020 р. відмічається негативна динаміка.

КТ ОГП від 14.05.2020 р. (32-й день хвороби, рис. 3): легені розправлені. У паренхімі обох легень, переважно субплеврально, визначаються поодинокі фокуси консолідації, неправильної форми до 5 мм. Порівняно з дослідженням від 30.04.2020 р. визначається значне зменшення кількості та розмірів інтерстиціальних змін. Прохідність трахеї і бронхів збережена. Вмісту в бронхах на момент дослідження не виявлено. Бронхопульмональні лімфовузли — до 7—8 мм з включенням кальцифікатів. Середостіння не зміщене, додаткових об'ємних утворень не виявлено. У плевральних порожнинах рідкий вміст не диференціюється. Висновок: КТ-ознаки двобічної пневмонії в стадії розсмоктування. Порівняно з КТ від 30.04.2020 р. відмічається значна позитивна динаміка.

05.05.2020 р. у носоглотковому змиві методом ПЛР з детекцією результатів у режимі реально-

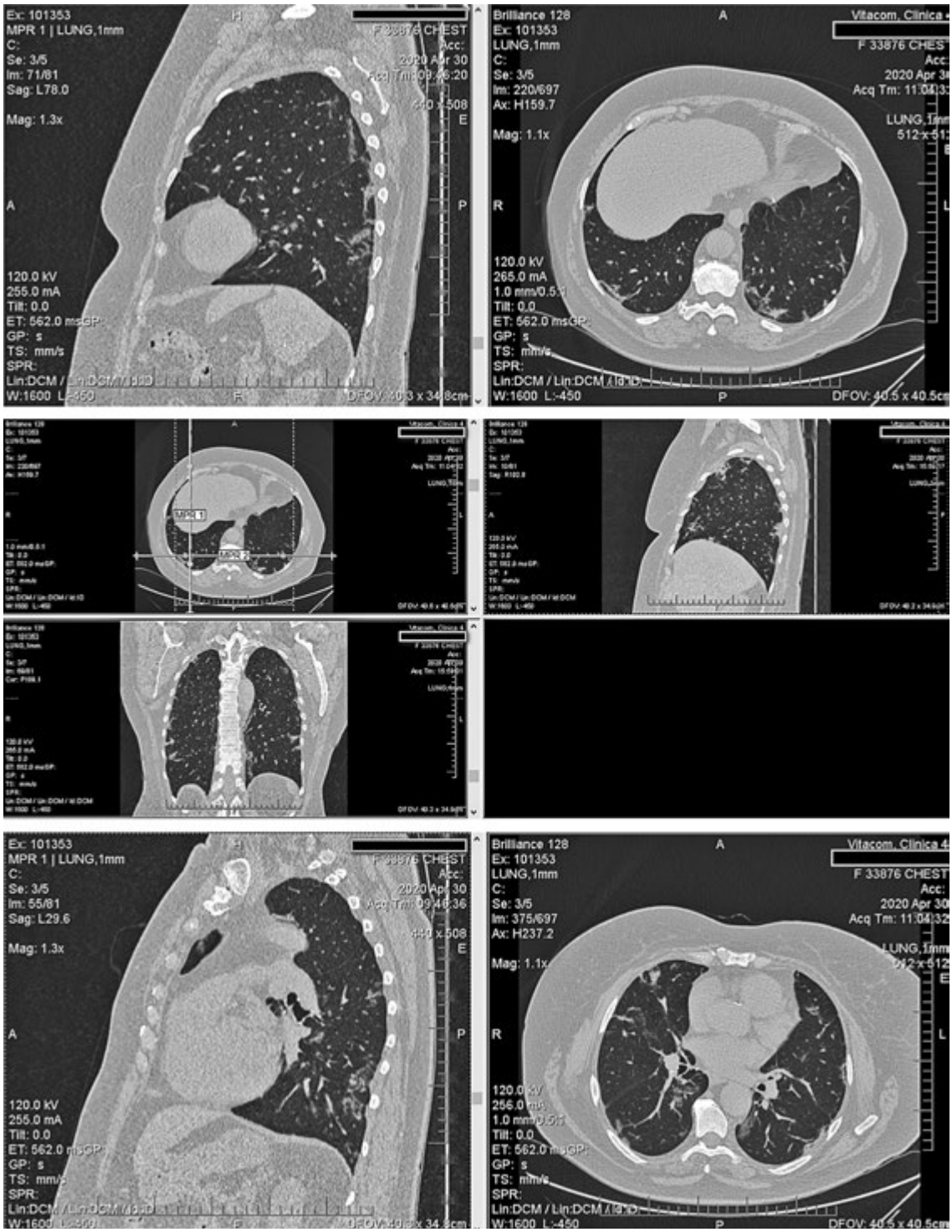

Рис. 2. **КТ ОГП від 30.04.2020 р. (18-й день хвороби)**

го часу (REAL TIME) виявлено РНК вірусу SARS-CoV-2.

11.05.2020 р. у носоглотковому змиві методом ПЛР з детекцією результатів у режимі реального часу (real time) не виявлено РНК вірусу SARS-CoV-2.

Привертає увагу зниження рівня лейкоцитів у загальному аналізі крові на початку захворювання ($3{,}6 \cdot 10^9$/л). Динаміка клінічних симптомів і лабораторних показників корелювала з результатами КТ ОГП. При аналізі показників (таблиця) протягом перших 2 тиж хвороби відзначалося зниження сатурації кисню до 91 %, гемоглобіну до 113 г/л, кількості еритроцитів до $3{,}86 \cdot 10^{12}$/л; підвищення частоти пульсу і частоти дихання до 94 і 26 за 1 хв відповідно. Ці зміни супроводжувалися посиленням задишки, що зумовлювало застосування оксигеноте-

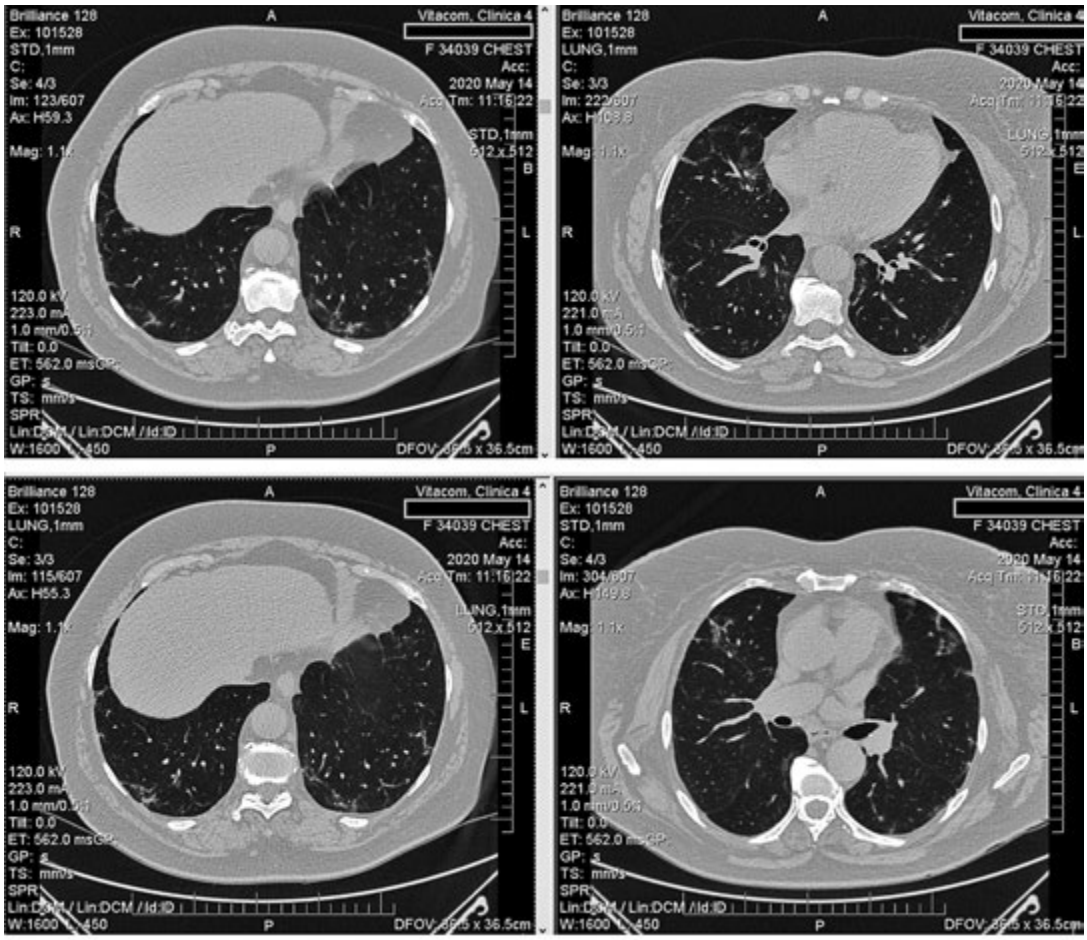

Рис. 3. **КТ ОГП від 14.05.2020 р. (32-й день хвороби)**

Таблиця. **Динаміка клінічних та лабораторних показників**

Показник	**1-й день**	**7-й день**	**14-й день**	**21-й день**	**30-й день**
Киснева сатурація, %	**97**	**93**	**91**	**96**	**98**
Температура тіла, °С	39,3	38,3	38,1	37,2	36,4
Пульс, за 1 хв	84	88	94	74	69
Частота дихання (за 1 хв)	20	22	26	18	16
Артеріальний тиск (мм рт. ст.)	150/90	140/90	140/90	140/90	130/90
Лейкоцити, × 10^9/л	3,6	5,8	4,8	5,8	5,2
Гемоглобін, г/л	120	124	113	116	118
Еритроцити, × 10^{12}/л	3,97	4,11	3,86	3,78	3,90
Еозинофіли, %	2	1	4	1	2
Паличкоядерні нейтрофіли, %	10	8	2	1	2
Сегментоядерні нейтрофіли, %	57	71	64	65	64
Лімфоцити, %	24	13	25	26	24
Моноцити, %	7	7	5	7	8
ШОЕ, мм/год	28	37	58	48	24
Загальний білок, г/л	68	69	67	68	66
Глюкоза, ммоль/л	6,4	8,7	7,8	6,1	6,0
Сечовина, ммоль/л	5,6	5,2	5,4	5,5	5,4
Протромбіновий індекс, %	100	102	99	101	100
Фібриноген, г/л	2,10	2,88	2,64	2,50	2,30
Загальний білірубін, мкмоль/л	15,5	14,6	14,9	15,2	14,8
Креатинін, мкмоль/л	46	56	49	50	44
Аланінамінотрансфераза, Од/л	38	35	37	34	30
Аспартатамінотрансфераза, Од/л	50	53	46	35	32

рапії. Протягом цього періоду зберігалася підвищена температура тіла (38,1—38,3 °С), аускультативно: на тлі жорсткого везикулярного дихання на початку вислуховувалися сухі, а потім і вологі хрипи, що збігалося з негативною КТ-динамікою. Зміни інших показників загального аналізу крові та біохімічних показників були незначними.

Лікувальна тактика полягала у використанні симптоматичної і антибіотикотерапії зі щотижневим аналізом клінічних, лабораторних та КТ-показників. За умови неефективності призначеної терапії щотижня відбувалася заміна препаратів. Позитивна динаміка загального стану пацієнтки і клінічних показників спостерігалася протягом 3-го тижня лікування. Це дало можливість протягом 4-го тижня повністю стабілізувати всі показники і виписати пацієнтку з відділення в задовільному стані для подальшого спостереження в сімейного лікаря за місцем проживання.

Висновки

Важливим компонентом своєчасної діагностики COVID-19 є збір анамнезу, виявлення РНК вірусу SARS-CoV-2 у носоглотковому змиві методом ПЛР з детекцією результатів у режимі реального часу (real time), проведення КТ ОГП, що допомагає діагностувати пневмонію на початковому етапі захворювання та відстежувати ефективність лікування з урахуванням рентгенологічної динаміки.

Конфлікту інтересів немає. **Участь авторів**: організація дослідження — Т.В. Мостепан, Г.В. Аксютін; збір матеріалу — Л.І. Попова, Ю.О. Патюк, М.В. Гамачек; графічна обробка матеріалу — Ю.О. Гречанюк, Я.В. Бондаренко; написання тексту — С.Б. Норейко; редагування тексту — В.І. Петренко.

Список літератури

1. Організація надання медичної допомоги хворим на коронавірусну хворобу (COVID-19). Наказ Міністерства охорони здоров'я України від 28.03.2020 р. № 722 (зі змінами і доповненнями, внесеними наказами МОЗ України від 09.04.2020 р. № 827, від 23.04.2020 р. № 953, від 24.04.2020 р. № 961, від 30.04.2020 р. № 994, від 12.05.2020 р. № 1109, від 20.05.2020 р. № 1227).— 2 с.
2. Протокол «Надання медичної допомоги для лікування коронавірусної хвороби (COVID-19)», наказ Міністерства охорони здоров'я України від 02 квітня 2020 р. № 762 (у редакції наказу МОЗ України від 10 квітня 2020 р. № 852).— 16 с.
3. Стандарт екстреної медичної допомоги «Коронавірусна хвороба (COVID-19)», наказ Міністерства охорони здоров'я України від 28.03.2020 р. № 722 (зі змінами згідно з наказом МОЗ України від 09.04.2020 р. № 827).— 5 с.
4. Стандарт фармацевтичної допомоги «Коронавірусна хвороба (COVID-19)», наказ Міністерства охорони здоров'я України від 24.04.2020 р. № 961.— 6 с.
5. Стандарти медичної допомоги «Коронавірусна хвороба (COVID-19)», наказ Міністерства охорони здоров'я України від 28.03.2020 № 722 (зі змінами згідно з наказами МОЗ України від 09.04.2020 р. № 827, від 23.04.2020 р. № 953, від 30.04.2020 р. № 994, від 12.05.2020 р. № 1109, від 20.05.2020 р. № 1227).— 55 с.
6. Chung M., Bernheim A., Mei X. et al. CT imaging features of 2019 novel coronavirus (2019-nCoV) // Radiology.— Published Online.— Feb 4, 2020. doi: 10.1148/radiol.2020200230.
7. Fang Y., Zhang H., Xie J. et al. Sensitivity of chest CT for COVID-19: comparison to RT-PCR // Radiology.— Published Online.— Feb 19, 2020. doi: 10.1148/radiol.2020200432.
8. Huang P., Liu T., Huang L. et al. Use of chest CT in combination with negative RT-PCR assay for the 2019 novel coronavirus but high clinical suspicion // Radiology.— 2020.— Vol. 295 (1).— P. 22—23.
9. Lake M.A. What we know so far: COVID-19 current clinical knowledge and research // Clin. Med. (Lond.).— 2020.— Vol. 20 (2).— P. 124—127.
10. Liu K., Chen Y., Lin R., Han K. Clinical feature of COVID-19 in elderly patients: a comparison with young and middle-aged patients // J. Infect.— 2020.— Vol. 80 (6).— P. e14—e18.
11. Lu R., Zhao X., Li J., Niu P. et al. Genomic characterisation and epidemiology of 2019 novel coronavirus: implications for virus origins and receptor binding // Lancet.— 2020.— Vol. 395 (10224).— P. 565—574.
12. Sahu K.K., Mishra A.K., Lal A. Comprehensive update on current outbreak of novel coronavirus infection (2019-nCoV) // Ann. Transl. Med.— 2020.— Vol. 8 (6).— P. 393.
13. Wu D., Wu T., Liu Q., Yang Z. The SARS-CoV-2 outbreak: what we know // Int. J. Infect. Dis.— 2020.— Vol. 94.— P. 44—48.
14. Xie X., Zhong Z., Zhao W., Zheng C., Wang F., Liu J. Chest CT for typical 2019-nCoV pneumonia: relationship to negative RT-PCR testing // Radiology.— 2020.— P. 200343. doi: 10.1148/radiol.2020200343.
15. Zhou S., Wang Y., Zhu T., Xia L. CT features of coronavirus disease 2019 (COVID-19) pneumonia in 62 patients in Wuhan, China // Am. J. Roentgenol.— 2020.— Vol. 5.— P. 1—8.

В.И. Петренко[1], С.Б. Норейко[1], Т.В. Мостепан[2], Г.В. Аксютин[2], Л.И. Попова[2], Ю.А. Патюк[2], М.В. Гамачек[2], Ю.О. Гречанюк[1], Я.В. Бондаренко[1]

[1] Национальный медицинский университет имени А.А. Богомольца, Киев
[2] КНП «Киевская городская клиническая больница № 4»

Особенности клинического течения, диагностики и лечения пневмонии, вызванной SARS-CoV-2

Цель работы — ознакомить специалистов-практиков с клиническими особенностями течения, диагностики и лечения пневмонии, вызванной SARS-CoV-2.

Материалы и методы. Описан клинический случай наблюдения пневмонии, вызванной SARS-CoV-2.

Результаты и обсуждение. Начало заболевания характеризовалось жалобами на головную боль, резкое повышение температуры тела до 39 °С, сухой кашель, нарастающую одышку, общую слабость. Пациентка имела контакт с больным COVID-19 неделю назад, в связи с чем заподозрено COVID-19, что подтвердилось обнаружением РНК вируса SARS-CoV-2 в носоглоточном смыве методом полимеразной цепной реакции (ПЦР) с детекцией результатов в режиме реального времени (real time). По данным первой компьютерной томографии органов грудной полости (КТ ОГП) выявлены очаги до 1 см с нечеткими контурами в S8 правого и S10 левого легких. На КТ ОГП через 2 нед: множественные фокусы консолидации на фоне снижения прозрачности легочной паренхимы по типу матового стекла с признаками поражения интерстиция. По сравнению с предыдущим КТ ОГП отмечалась отрицательная динамика. Клиническая симптоматика и общее состояние в течение первых 2 нед совпадали с данными КТ ОГП. На следующем этапе лечения (3-я и 4-я недели) отмечены улучшение общего состояния, уменьшение выраженности клинических симптомов, нормализация лабораторных показателей. Больная выписана в удовлетворительном состоянии под наблюдение семейного врача.

Выводы. Важным компонентом своевременной диагностики COVID-19 является сбор анамнеза, выявление РНК вируса SARS-CoV-2 в носоглоточном смыве методом ПЦР с детекцией результатов в режиме реального времени (real time), проведение КТ ОГП, что помогает диагностировать пневмонию на начальном этапе заболевания и отслеживать эффективность лечения с учетом рентгенологической динамики.

Ключевые слова: пневмония, SARS-CoV-2, COVID-19.

V.I. Petrenko[1], S.B. Noreiko[1], T.V. Mostepan[2], H.V. Aksiutin[2], L.I. Popova[2], Yu.O. Patiuk[2], M.V. Gamachek[2], Yu.O. Hrechaniuk[1], Ya.V. Bondarenko[1]

[1] O.O. Bogomolets National Medical University, Kyiv, Ukraine
[2] KNP «Kyiv City Clinical Hospital № 4», Kyiv, Ukraine

Features of the clinical course, diagnosis and treatment of pneumonia caused by SARS-CoV-2

Objective — to acquaintance of practitioners with the clinical features of the course, diagnosis and treatment of pneumonia caused by SARS-CoV-2.

Materials and methods. A clinical case of pneumonia caused by SARS-CoV-2 is described.

Results and discussion. Disease onset has been characterized by complaints of headache, fever up to 39 °C, dry cough, growing shortness of breath, general weakness. The patient had contact with COVID-19 patient, a week ago, what is suspected COVID-19 that was confirmed by detection of SARS-CoV-2 virus RNA in the nasopharyngeal lavage by PCR (polymerase chain reaction) with the detection results in real time. According to the first CT of the chest cavity revealed focuses up to 1cm with vague contours in S8 of the right and S10 of the left lung. On CT of the chest cavity two weeks later, multiple consolidation focuses against the background of a reduction in the transparency of the pulmonary parenchyma by type of matt glass with signs of damage of interstitium. In comparison with the previous CT, negative dynamics was observed. The clinical symptoms and general condition during the first two weeks coincided with the CT data. At the next stage of treatment (3rd and 4th weeks) there was an improvement in the general condition, a decrease in the severity of clinical symptoms, normalization of laboratory parameters. The patient was discharged in satisfactory condition under the supervision of a family doctor.

Conclusions. An important component of the timely diagnosis of COVID-19 is medical history, detection of SARS-CoV-2 virus RNA in the nasopharyngeal lavage by PCR with the detection results in real time, features of CT of the chest cavity that helps diagnose pneumonia at the initial stage of the disease and monitor the effectiveness of treatment in view of the radiological dynamics.

Key words: pneumonia, SARS-CoV 2, COVID-19.

Контактна інформація:

Норейко Сергій Борисович, д. мед. н., доц., проф. кафедри фтизіатрії та пульмонології
01601, м. Київ, бульв. Т. Шевченка, 13
E-mail: normans@meta.ua

Стаття надійшла до редакції 18 травня 2020 р.