СУДОВІ БАЛІСТИЧНА, ВИБУХОТЕХНІЧНА ЕКСПЕРТИЗИ Й ДОСЛІДЖЕННЯ ПОШКОДЖЕНЬ ВІД ВОГНЕПАЛЬНОЇ ТА ІНШИХ ВИДІВ ЗБРОЇ

А. М. Гуров, заведующий кафедрой судебно-медицинской экспертизы Харьковской медицинской академии последипломного образования, доктор медицинских наук, профессор,
С. В. Куценко, доцент кафедры судебно-медицинской экспертизы Харьковской медицинской академии последипломного образования, кандидат медицинских наук,
В. В. Щербак, ассистент кафедры судебно-медицинской экспертизы Харьковской медицинской академии последипломного образования

ДИАГНОСТИЧЕСКИЕ КРИТЕРИИ УСТАНОВЛЕНИЯ ВИДА КИНЕТИЧЕСКОГО СНАРЯДА ПРИ ВЫСТРЕЛАХ ИЗ ТРАВМАТИЧЕСКОГО ОРУЖИЯ

Проаналізовано механізм утворення вогнепальних пошкоджень при пострілах з травматичної зброї еластичними кулями на підставі їхньої диференційної діагностики, з урахуванням морфологічної картини пошкоджень на тілі та одязі, а також проникну здатність вогнепальних снарядів.

Проанализирован механизм образования огнестрельных повреждений при выстрелах из травматического оружия эластичными пулями на основе их дифференциальной диагностики, с учетом морфологической картины повреждений на теле и одежде, а также проникающей способности огнестрельных снарядов.

В настоящее время в Украине отмечается широкое использование специальных устройств для отстрела снарядов ударно-травматического действия (эластичных пуль). При этом распространение среди населения оружия травматического действия (пистолетов, револьверов) привело к увеличению случаев причинения телесных повреждений с разнообразной морфологической картиной. Научные работы по исследованию особенностей повреждений на теле и одежде человека, в частности, проникающей способности эластичных

© Гуров А. М., Куценко С. В., Щербак В. В., 2011

огнестрельных снарядов, немногочисленны. Одной из первых таких работ следует назвать диссертационное исследование В. Д. Сухого, в котором рассматриваются особенности повреждений пластизолевыми пулями диаметром 9 мм. Автор установил свойства повреждений при выстрелах из пистолета АЕ 790 G патронами «Терен-3» как в незащищенное тело, так и через одежду. При этом отмечены полиморфизм повреждений различных частей тела, уменьшение проникающей способности пуль с увеличением расстояния выстрелов и наличием слоев одежды. Так, проникающие ранения с повреждением внутренних органов отмечались при выстрелах (в прикрытую одеждой грудную клетку) с расстояний до 0,5 м, проникающие ранения живота – с расстояния до 0,1 м. Глубокие повреждения мягких тканей с повреждением мышц и подкожно-жировой клетчатки отмечались при выстрелах с расстояния до 2 м, а поверхностные раны – до 4 м. Также проводились рентгенологические исследования проникающих в полости тела повреждений. Отмечено, что эластичная пуля из пластизоля является рентгеноконтрастной и диагностируется в виде круглой тени диаметром 0,9–1,1 см, с плотностью, близкой к тени шейных позвонков. В случаях размещения пули в проекции костей наблюдается увеличение ее рентгенологической плотности («эффект усиления»)[1].

В диссертационном исследовании А. В. Михайленко отображены особенности огнестрельных повреждений на теле и одежде при выстрелах из пистолета «Форт 12Р», снаряженного боеприпасами «Терен 3ФП» и «АЕ 9». Отмечено формирование слепых проникающих повреждений при выстрелах в незащищенную и защищенную одеждой грудную клетку и живот при всех выстрелах в упор и с близкой дистанции (1–40 см). На рентгенограммах проникающих в полости тела ранений эластичные пули выглядели в виде четких теней округлой формы диаметром около 9 мм, умеренной интенсивности, существенно ниже интенсивности тени от металлических пуль[2].

В диссертационной работе О. П. Колоса проведен сравнительный анализ повреждений различных видов материала одежды при выстрелах с использованием патронов «ОСА», «ПНД-9П» и «АЛ-9Р», снаряженных эластичными пулями. Особенности ранений тела и проникающая способность огнестрельных снарядов в этом исследовании не рассматривались[3].

---

[1] См.: *Сухий В. Д.* Судово-медична характеристика ушкоджень, спричинених 9 мм еластичними кулями : автореф. дис. на здобуття наук. ступеня канд. мед. наук : спец. 14.01.25 «Судова медицина» / В. Д. Сухий. — К., 1999. — 19 с.

[2] См.: *Михайленко О. В.* Морфологічні особливості ушкоджень, заподіяних при пострілах боєприпасами «ТЕРЕН 3ФП» и «АЕ» : дис. ... канд. мед. наук : 14.01.25 / Михайленко Олександр Вікторович. — К., 2010. — 156 с.

[3] См.: *Колос О. П.* Порівняльна судово-медична характеристика пошкоджень різних видів тканин одягу при пострілах з використанням патронів «ОСА»,

Совокупность особенностей повреждений на теле и одежде потерпевших с учетом результатов дополнительных лабораторных исследований в ряде случаев, как правило, позволяет достаточно точно установить характер и свойства огнестрельного снаряда и высказать предположение об особенностях примененного огнестрельного оружия. Однако в экспертной практике встречаются случаи, когда отсутствие достаточной медицинской информации не позволяет однозначно установить характер заряда. Как пример можно привести конкретный случай из практики.

Гр-ну Г. неизвестным лицом (лицами) были причинены тяжкие телесные повреждения, а именно: огнестрельное (пулевое) ранение грудной клетки и живота справа, со сквозным ранением правой почки и слепым ранением правой доли печени. С места происшествия были изъяты пистолетные гильзы калибра 9 мм и выпавшая из слоев одежды эластичная пуля размерами 1 – 0,9 см.

Из медицинской карты Г. известно, что при поступлении в стационар у него «... справа, по лопаточной линии в области 9–10 ребер имеется огнестрельное ранение, диаметром 1,5 см, без продолжающегося кровотечения ...». На операции «... выявлено сквозное ранение тела правой почки ...», «... интраоперационно выполнена рентгенография органов брюшной полости. Установлено наличие инородного тела (пули) в проекции печени. При ревизии ран печени установлен сквозной ход раневого канала. Попытки извлечь инородное тело (пулю) из толщи печени безуспешны ...».

На представленной рентгенограмме органов брюшной полости в проекции печени определяется рентгеноконтрастное инородное тело металлической плотности, овальной формы размерами 1×0,7 см, соизмеримое по интенсивности тени с тенью медицинского зажима, попавшего в поле рентгенограммы (рис. 1).

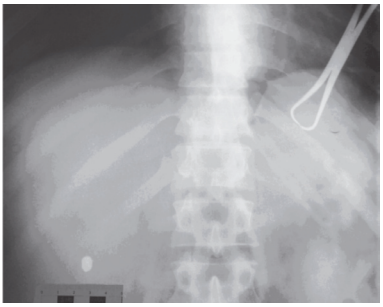

Рис. 1. Рентгенографическое изображение инородного тела в печени

Одежда потерпевшего исследовалась визуально с помощью

«ПНД-9П» та «АЛ-9Р», споряджених еластичними кулями : дис. ... канд. мед. наук : 14.01.25 / Колос Олег Петрович. — К., 2010. — 175 с.

стереомикроскопа МБС-9 (увеличение до 56 раз), источника инфракрасного излучения (от цифрового фотоаппарата «SONY F-707»), источника ультрафиолетового излучения (УФ-лампа). Линейные величины измерялись с помощью металлической линейки со шкалой до 40 см. Исследовалась куртка из кожи черного цвета на подкладке из синтетической ткани также черного цвета. На спинке куртки в среднем отделе, на 29 см книзу от уровня середины плечевых швов и на задней условной срединной линии, имеется сквозное повреждение куртки и подкладки лоскутной формы размерами 2,2×0,5 см с лоскутом, отворачивающимся вправо и несколько книзу. В месте схождения лучей отмечается округлой формы поясок осаднения кожи более светлого цвета, прерывистого характера шириной до 0,1 см. В средней части усматривается дефект кожи продолговатой формы размерами 0,3×0,1 см. Края повреждения в этой области относительно ровные, в нижних отделах неровные, с выстоящими в просвет повреждения волокнами кожи (рис. 2). При стереомикроскопическом исследовании определяются истончение и вытягивание концов волокон в этой области.

На 1 см влево от описанного повреждения имеется сквозное повреждение куртки округлой формы диаметром 0,6×0,7 см, в средней части которого определяется дефект ткани округлой формы диаметром 0,5 см. От нижнего края этого дефекта влево и книзу отворачивается лоскуток кожи округлой формы. Края дефекта относительно ровные, частично ввернуты вовнутрь. При стереомикроскопическом исследовании у нижнего левого конца определяются мелкие чешуйки кожи, отворачивающиеся книзу и влево. По периферии, больше справа, определяется аналогичного характера участок осаднения.

На 3 см кверху от рассматриваемого повреждения имеется сквозное повреждение лицевого слоя куртки щелевидной формы длиной 0,3 см. Края повреждения относительно ровные, несколько осаднены и несколько скошены в направлении снаружи вовнутрь. По периферии этого повреждения на участке 0,5–0,4 см определяется прерывистый поясок осаднения, по характеру аналогичный описанному.

На передней поверхности левого рукава на 30,5 см книзу от уровня соединения шва проймы и плечевого шва и на 4,5 см влево от условного продольного сгиба имеется повреждение округой формы в виде дефекта кожи диаметром 0,8 см с образованием небольшого лоскута, отворачивающегося кверху и несколько влево (рис. 3).

По периферии этого повреждения определяется участок осаднения более светлого цвета, прерывистого характера, шириной до 0,1 см. Края дефекта частично ввернуты вовнутрь повреждения, незначительно скошены. Вокруг указанных повреждений частиц, похожих на частицы пороха, не выявлено.

На спинке джемпера машинной вязки из полусинтетического трикотажа синего цвета в среднем отделе справа на 28,5 см книзу

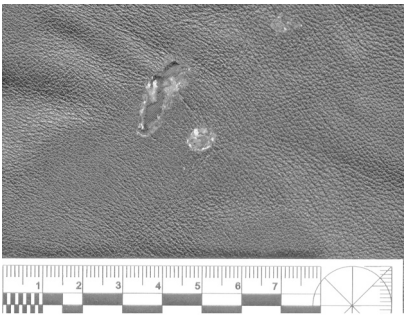

Рис. 2. Масштабное изображение входных повреждений на спинке куртки

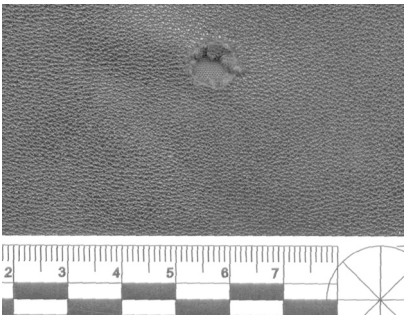

Рис. 3. Масштабное изображение входного повреждения на рукаве куртки

от уровня середины плечевых швов и на 9,5 см вправо от задней условной срединной линии имеется сквозное повреждение трикотажа овальной формы размерами 0,9×0,7 см. Края повреждения неровные, при их сопоставлении образуется дефект ткани овальной формы размерами 0,7×0,5 см (признак «минус-ткань»). При стереомикроскопическом исследовании обнаружено, что прерванные нити несколько ввернуты вовнутрь, концы волокон их несколько потерты, истончены. На 0,5 см книзу от него усматривается аналогичное повреждение трикотажа размерами 1×0,6 см с образованием в средней части дефекта трикотажа размерами 0,8×0,4 см. Стереомикроскопическая картина аналогична описанной. Эти повреждения по локализации соответствуют таковым на спинке куртки.

Такого же характера повреждение имеется и на левом рукаве джемпера в среднем отделе размерами 1,2×1 см с дефектом трикотажа неопределенной формы размерами 0,5×0,4 см. В 5,5 см вправо от него определяется еще одно сквозное повреждение трикотажа неопределенной формы размерами 1,4×0,9 см без дефекта материала и краями, частично вывернутыми наружу.

На спинке фуфайки (футболки) из полусинтетического трикотажа темно-коричневого цвета также установлено сквозное повреждение продолговатой формы размерами 2,3×1 см с дефектом трикотажа округлой формы размерами 0,8×0,7 см. Морфологическая картина повреждения сходна с рассмотренной.

При исследовании куртки в ультрафиолетовых лучах с помощью УФ-лампы следов свечения, характерного для наличия минеральных масел, не выявлено.

При исследовании куртки в инфракрасных лучах с помощью цифрового фотоаппарата Sony F-707 участков поглощения лучей, характерных для наличия углеродосодержащих веществ, входящих, в частности, в состав копоти выстрела, не обнаружено.

С целью выявления наложений металлов в зоне повреждений на левом рукаве и спинке куртки проведены контактно-диффузионные исследования по общепринятой стандартной методике. На участках контактограмм, соответствующих повреждениям на спинке куртки и левом рукаве, незначительно изменилась окраска в слабо выраженный черный цвет, характерный для наличия меди. Вне зоны контакта с повреждениями и соответственно контакта с контрольным оттиском маркеров металлов появилось окрашивание: железа – в зеленый цвет, меди – в черный цвет, свинца – в красно-оранжевый цвет.

Таким образом, установленные морфологические признаки повреждений на передней поверхности левого рукава куртки и джемпера в среднем отделе дают основание считать их входными огнестрельными повреждениями. Такими же свойствами обладают и повреждения на спинке куртки, джемпера и фуфайки (футболки). Морфологические свойства повреждения на задней поверхности левого рукава джемпера характерны для выходного огнестрельного повреждения.

При сопоставлении особенностей огнестрельных повреждений на одежде и теле потерпевшего с учетом сведений из специальной литературы обратило на себя внимание явное несоответствие между рентгенологическими свойствами огнестрельного снаряда в имевшемся проникающем ранении, а также необычные для эластичных пуль проникающая способность и форма при условии выстрела с неблизкой дистанции. С целью установления интенсивности рентгенологических теней различных огнестрельных снарядов и их компонентов был произведен контрольный снимок свинцовой пули в медной оболочке, свинцовой пули «Вятка» с полимерным обтюратором, резиновой пули для оружия 12-го калибра, одной из частей пластизолевой пули, полимерного контейнера пули «Кировчанка», пластизолевой пули калибра 9 мм (рис. 4). При этом отмечено, что интенсивность «теней» эластичных снарядов и полимерных компонентов значительно ниже таковой у металлических.



Рис. 4. Контрольный снимок следующих объектов (слева направо): свинцовая пуля в медной оболочке, свинцовая пуля «Вятка» с полимерным обтюратором, резиновая пуля для оружия 12-го калибра, одна из частей пластизолевой пули, полимерный контейнер пули «Кировчанка», пластизолевая пуля калибра 9 мм

Таким образом, комплексная оценка повреждений на одежде и теле потерпевшего с применением дополнительных лабораторных методов исследования, в том числе сравнительного рентгенологического исследования, а также с учетом проникающей способности снарядов при выстрелах из травматического оружия, позволила считать, что огнестрельное повреждение в области левого рукава куртки причинено при выстреле из огнестрельного оружия, патрон которого был снаряжен эластичной пулей калибра 9 мм. Проникающее ранение грудной клетки и живота с повреждением по ходу раневого канала правой почки и печени причинено, вероятнее всего, при выстреле из того же или другого огнестрельного оружия снарядом металлической плотности.