

УДК 616.728.3-001+617.583

БУР'ЯНОВ О.А., ОМЕЛЬЧЕНКО Т.М., СОБОЛЕВСЬКИЙ Ю.Л., СКОБЕНКО Є.О.
Національний медичний університет імені О.О. Богомольця, м. Київ

ПРОФІЛАКТИКА ТА ЛІКУВАННЯ ПОСТТРАВМАТИЧНОГО ОСТЕОАРТРОЗУ У ХВОРИХ З ВНУТРІШНЬОСУГЛОБОВИМИ ОСТЕОХОНДРАЛЬНИМИ ПЕРЕЛОМАМИ

Резюме. Розроблений комплекс лікувальних заходів, спрямованих на профілактику розвитку й прогресування посттравматичного остеоартриту. Комплекс включає раннє оперативне лікування з репозицією відламків і стабільно-функціональний остеосинтез, що виконуються під артроскопічним контролем, а також артроскопічну обробку пошкодженого хряща та інших внутрішньосуглобових структур. У післяопераційному періоді крім загального медикаментозного лікування й системи реабілітації запропоновано інтраартикулярне застосування Hyalurac[®] ARTRO — комбінованого препарату гіалуронової кислоти й сукцинату, що має антиоксидантні і стабілізуючі властивості. Проаналізовані порівняльні результати застосування розробленого лікування у 86 хворих із внутрішньосуглобовими переломами колінного суглоба. Доведена висока ефективність лікування розробленим методом в аспекті профілактики розвитку й прогресування остеоартриту, зменшення больового синдрому, підвищення функціональної активності пацієнтів.

Ключові слова: травма, суглобовий хрящ, артроз, профілактика, лікування, гіалуронат, сукцинат.

Вступ

Навколо- та внутрішньосуглобові переломи кісток належать до числа поширених пошкоджень у людей різних вікових груп. Частота їх, за даними літератури, досягає 25–40 % [1, 10, 13, 14]. У більшості пацієнтів сучасні принципи лікування таких пошкоджень (точна репозиція та рання функція) можуть бути забезпечені тільки за допомогою оперативного лікування — відкритої репозиції та стабільно-функціонального остеосинтезу. Однак навіть за таких умов частота ускладнень досягає 6–8 %, а кількість незадовільних результатів лікування в цілому коливається від 7 до 38 % [1, 4, 8, 9, 10].

Серед незадовільних наслідків лікування внутрішньосуглобових пошкоджень головним є ранній та швидкий розвиток післятравматичного остеоартрозу, що обумовлює первинну інвалідизацію хворих (від 8,8 до 46 % випадків). Так, у структурі інвалідності хворих із наслідками травм суглобів внутрішньосуглобові пошкодження колінного та гомілковостопного суглобів посідають перші місця [1, 10, 14].

Незважаючи на успіхи сучасної травматології, проблему лікування внутрішньосуглобових переломів з ураженням суглобового хряща не можна вважати вирішеною у зв'язку з дуже високим відсотком незадовільних результатів.

Роботами численних вітчизняних та зарубіжних вчених показано, що навіть за умови ідеально вико-

наної репозиції уламків та стабільно-функціонального остеосинтезу при внутрішньосуглобових остеохондральних переломах частота виникнення швидко прогресуючих дегенеративних змін в суглобі досягає 12–17 %, що упродовж перших років після травми обумовлює інвалідизацію та необхідність повторних реконструктивних оперативних втручань [1, 4, 5, 14]. Визначено, що ранній та швидкий розвиток післятравматичного остеоартрозу обумовлений характером та площею ураження суглобового гіалінового хряща, а також недоліками реабілітації та відсутністю адекватних лікувальних заходів, спрямованих на збереження та відновлення гіалінового суглобового хряща [1, 5, 7, 10].

Зазвичай дефекти суглобового хряща практично не відновлюються, найчастіше вони заміщуються волокнистим хрящем. При травматичному ураженні суглобів настає метаплазія або дизрегенерація, гіаліновий хрящ заміщується волокнистим, що має низьку стійкість та слабкий контакт із субхондральною кістковою пластинкою. Здебільшого пошкодження навколо синовіальної оболонки загоюються за рахунок низькодиференційованих клітин сполучної тканини, вони можуть заповнюватися волокнистою хрящовою тканиною. Визначено, що хондроцити з прилеглих до дефекту відділів суглобового хряща в ділянку дефекту не мігрують [2, 3].

О.А. Бур'янов та співавт. експериментально довели, що при внутрішньосуглобових травматичних пошко-

дженнях відбувається значне локальне прискорення реакцій вільнорадикального перекисного окислення, що є важливим патогенетичним механізмом у розвитку остеоартрозу, який часто залишається без лікування. Крім того, травма супроводжується гемартрозом та запаленням, які прискорюють руйнування хряща та здатні ініціювати апоптоз хондроцитів [3, 6, 7, 11].

У ряді експериментально-клінічних досліджень із використанням морфогістологічних методів було встановлено можливість спрямованої корекції репарації хряща за допомогою розробленого комплексу фармакологічного лікування препаратами хондромодифікуючої та антиоксидантної дії (О.А. Бур'янов зі співавт., 2007, 2009, 2010). Вказані дослідження показали, що при свіжому трансхондральному пошкодженні суглобового хряща, за умови збереження або відновлення конгруентності суглобових поверхонь та біомеханічної вісі суглоба, фармакологічна корекція сприяє формуванню в кістково-хрящовому дефекті хрящового регенерату, який за своєю гістологічною будовою наближається до гіалінового хряща. Застосування розробленого комплексу при застарілих пошкодженнях супроводжується формуванням фіброзного та фібрознокісткового регенерату (О.А. Бур'янов, А.Т. Бруско, Т.М. Омельченко, Ю.Л. Соболевський, 2008).

Крім того, доведено, що формування хрящового регенерату, наближеного за будовою до гіалінового хряща, відбувається тільки в умовах трансхондрального пошкодження, оскільки джерелом репаративного процесу є стовбурові клітинні елементи кісткового мозку субхондральної кістки (О.А. Бур'янов зі співавт., 2008) [2, 3, 7].

Розроблений спосіб медикаментозного лікування оптимізує умови для диференціації полібластних клітин у хондробласти та хондроцити та посилює їх метаболічну активність з утворенням хрящового регенерату, наближеного за будовою до гіалінового хряща. Введення фармакологічних засобів безпосередньо у вогнище патологічного процесу забезпечує швидке настання клінічного ефекту та обумовлює формування необхідного середовища для диференціації клітинних елементів хондрального ряду, їх трофіки та метаболічної активності [7].

З огляду на вищевказане застосування комбінованого препарату хондропротекторної та антиоксидантної дії Гіалуаль-артро (Hyalual® ARTRO), що здатний впливати безпосередньо в зоні пошкодження суглобового хряща, є патогенетично обґрунтованим методом профілактики та лікування остеоартрозу при внутрішньосуглобових переломах.

Ефективна комбінація гіалурунової кислоти з сукцинатом натрію у препараті Hyalual® ARTRO обумовлює унікальність його впливу на метаболізм суглобового хряща при остеоартрозі та інших ураженнях хряща. Гіалурунова кислота, що входить до складу Hyalual® ARTRO, нормалізує в'язкоеластичні, амортизуючі та змащувальні властивості синовіальної рідини, впливає на ноцирецептори проміжного

шару синовіальної оболонки та знижує індукцію медіаторів болю, становить основу для агрекану, який є важливим для забезпечення структурної та функціональної цілісності суглобового хряща, утримує молекули води для надання необхідних фізичних властивостей синовіальній рідині, має протективний ефект щодо клітин хрящової тканини — хондроцитів. Крім того, екзогенна гіалурунова кислота стимулює синтез ендогенної гіалурунової кислоти та синтез компонентів позаклітинного матриксу хряща, знижує рівень апоптозу хондроцитів [7, 16, 17].

При цьому сукцинат натрію у Hyalual® ARTRO забезпечує нормалізацію внутрішньоклітинного обміну та тканинного дихання в умовах гіпоксії, відновлюючи НАД⁺ через механізм зворотного переносу електронів у дихальному ланцюгу мітохондрій, бере участь у монооксигеназній системі біотрансформації ксенобіотиків ендоплазматичного ретикулуму, нормалізує фізіологічний стан і ряд показників кислотно-лужної рівноваги при ацидозі завдяки змінам іонів водню поза мітохондріями, бере участь у регуляції транспорту K⁺ та Ca²⁺, забезпечує стабілізацію прооксидантно-антиоксидантної рівноваги, зменшує інтенсивність реакцій вільнорадикального перекисного окислення ліпідів [12].

Мета роботи. Оцінити ефективність застосування комбінованого препарату гіалурунової кислоти та сукцинату натрію (Hyalual® ARTRO) для профілактики розвитку післятравматичного остеоартрозу при лікуванні внутрішньосуглобових переломів із пошкодженням суглобового хряща.

Матеріал та методи дослідження

Комплексне лікування та обстеження проведено у 86 пацієнтів, які лікувалися з приводу закритих внутрішньосуглобових переломів проксимального епіметафіза великогомілкової кістки із зміщенням. Всім хворим виконувалося оперативне втручання — відкрита репозиція уламків та стабільно-функціональний остеосинтез. Середній вік пацієнтів становив $37,0 \pm 5,8$ року. Хворих чоловічої статі було 36 (60 %), жіночої — 24 (40 %). Тип пошкодження визначався за класифікацією АО. До груп спостереження увійшли хворі з внутрішньосуглобовими пошкодженнями середньої тяжкості. За класифікацією АО/ASIF серед пошкоджень проксимального епіметафізу великогомілкової кістки були відібрані хворі з пошкодженнями типу B1, B2, C1 та C2 (рис. 1). Розподіл хворих у групах спостереження наведений у табл. 1. Основну групу пацієнтів становили 44 хворі, групу порівняння — 42 хворі.

Оперативне лікування. В обох групах після проведення комплексу передопераційного обстеження та підготовки було виконано оперативне втручання — відкрита репозиція уламків та стабільно-функціональний остеосинтез за класичною методикою з застосуванням способів металоостеосинтезу залежно від типу травми. Точність репозиції у всіх хворих контролювалася артроскопічно. В усіх випадках при

Таблиця 1. Розподіл хворих у групах спостереження залежно від типу травми за AO/ASIF
($n_1 = 44$; $n_2 = 42$)

Характер ураження	Внутрішньосуглобові переломи колінного суглоба (проксимального епіметафіза великогомілкової кістки)								Всього у групі	
	B1		B2		C1		C2			
Тип травми за AO/ASIF										
Кількість хворих	п	%	п	%	п	%	п	%	п	%
Основна група, $n_1 = 44$	18	21	12	14	9	10	5	6	44	51
Група порівняння, $n_2 = 42$	17	20	14	16	7	8	4	5	42	49
Всього	35	41	26	30	16	18	9	11	86	100

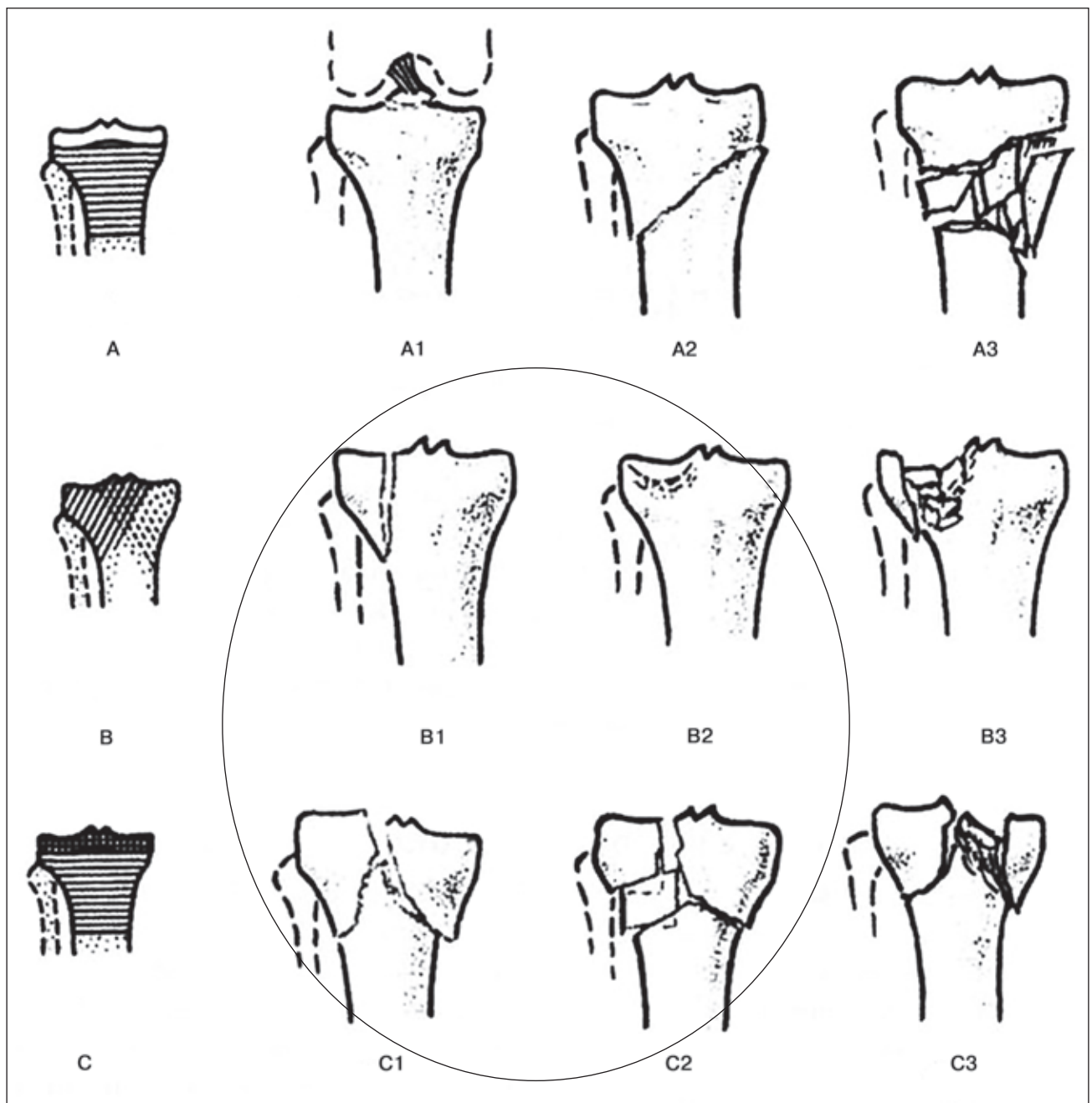


Рисунок 1. Класифікація переломів проксимального відділу великогомілкової кістки за AO/ASIF, позначено типи переломів, що включені в дослідження

супутніх пошкодженнях суглобового хряща проводилася його абразивна пластика та високочастотна модифікація, при пошкодженнях менісків – максимальне їх збереження (мінімальна резекція зруйнованих частин, шов меніска, нідлінг та ін.), при пошкодженні хрестоподібних зв'язок із кістковим фрагментом виконували рефіксацію до кісткового ложа, за відсутності кісткового фрагмента куксу зв'язки обробляли артроскопічно, а вирішення питання про її відновлення переносили на інший етап (після кісткового зрощення та відновлення рухів у суглобі, за умови наявності нестабільності колінного суглоба).

Післяопераційне лікування та реабілітація. Упродовж першого тижня після операції хворим призначалися спокій, іммобілізація колінного суглоба за допомогою шини, ізометричне скорочення м'язів стегна та гомілки (ЛФК по I періоду). Через 5–7 діб після виконання оперативного втручання (за умови повної стабілізації загального стану хворого, видалення дренажів, спокійного первинного загоєння післяопераційних ран без ознак запалення) призначали пасивні рухи в колінному суглобі (ЛФК по II періоду) з поступовим збільшенням амплітуди упродовж 2 тижнів. Через 1,5–2 тижні після зняття швів (що відповідало 3,5–4 тижням після операції) призначали активну розробку рухів, ЛФК по III періоду, масаж, УФФ з НПЗП та хондропротекторами. Враховуючи наявність металофіксаторів, інших фізіотерапевтичних процедур (УВЧ, магніт, теплові процедури, електрофорез та ін.) хворим категорично не проводили. Активні рухи без навантаження (без опори на оперовану кінцівку) призначалися упродовж 2–3 місяців після операції залежно від типу переломи. *В обох клінічних групах із першого тижня після оперативного втручання призначався комплекс медикаментозного лікування, спрямований на зменшення післятравматичного запального процесу, стабілізацію прооксидантно-антиоксидантної рівноваги, активізацію метаболізму клітин хондрідного ряду, оптимізацію репаративного остеогенезу.*

Так, у групі порівняння ($n_2 = 42$) призначався загальний курс НПЗП упродовж 10–14 діб, антиоксидантів – упродовж 30 діб, хондропротекторів (хондрітину та глюкозаміну сульфат) – упродовж 60 діб, комплексні препарати кальцію з вітаміном D₃. Всі медикаментозні засоби призначалися в загальнорекомендованих дозах, враховуючи індивідуальні особливості, вік та супутню патологію хворих.

В основній групі хворих ($n_1 = 44$), крім ідентичного курсу медикаментозного лікування, проводився курс внутрішньосуглобового ін'єкційного лікування комбінованим препаратом гіалуронової кислоти та сукцинату натрію (Hyalual® ARTRO) 1,1% 2,0 мл № 5. Внутрішньосуглобове введення Hyalual® ARTRO починали після повного зникнення усіх симптомів запалення та за відсутності ексудату в суглобі, що спостерігалось в середньому через 5–6 тижнів після операції та визначалося за даними клінічного та ультрасонографічного обсте-

ження. Ін'єкції проводили під ультрасонографічним контролем з інтервалом у 7–10 діб.

У дослідженні застосовані клінічні, ультрасонографічні, рентгенологічні методи обстеження, а також комп'ютерна томографія. З метою оцінки результатів лікування проводилося спостереження за хворими обох клінічних груп у динаміці: через 3, 6 та 12 місяців після операції. При клінічній оцінці результату лікування використовували оцінку болювого синдрому за візуально-аналоговою шкалою (ВАШ), оцінку функціонального стану колінного суглоба методом підрахунку балів за шкалою Лісхолма, оцінку активності хворих за шкалою рівня активності Тегнера. На підставі рентгенологічного обстеження встановлювалися рентгенологічні ознаки наявності та прогресування остеоартрозу.

Візуально-аналогова шкала болю (Visual Analog Pain Scale (VAS), Huskisson) є загальним інструментом оцінки ступеня болювого синдрому при багатьох патологічних станах [7]. Вона являє собою горизонтальну лінію з позначками від 0 до 100 мм, початок якої відповідає відсутності болювих відчуттів, а закінчення – максимальному болю. Для відповіді на питання про ступінь своїх болювих відчуттів пацієнту пропонується відмітити точку на шкалі.

Шкала оцінки функціонального стану колінного суглоба Лісхолма за підрахунком балів (The Lysholm Knee Scoring Scale) була запропонована Lysholm та Gillquist у 1982 році [7]. Вона призначена для заповнення пацієнтом за участі лікаря. При загальному підрахунку балів результат класифікується як «незадовільний», «задовільний», «хороший», або «відмінний». Абсолютно здоровому колінному суглобу відповідає показник у 100 балів. Показник 84 бали вважається нижньою межею відмінних/хороших результатів.

Шкала рівня активності Тегнера (Tegner Activity Level Scale) представлена у вигляді запитань, що досліджують 11 рівнів можливої активності пацієнта. Пацієнту пропонується самостійно вибрати рівень активності, що збігається з його можливостями на момент огляду. При цьому 0 відповідає максимальним порушенням, а 10 – повним функціональним можливостям колінного суглоба [7].

Рентгенологічне обстеження проводилося всім хворим до початку лікування, а також у післяопераційному періоді – відповідно через 3, 6 та 12 місяців. Рентгенограми виконувалися в навантаженні, у стандартних та, за необхідності, додаткових проекціях. На рентгенограмах оцінювали наявність кісткового зрощення, зміни щільності кісткової тканини, наявність та поширеність крайових остеофітів, симетричність та ступінь звуження суглобової щілини, вираженість дегенеративно-дистрофічних змін у суглобі (стадію остеоартрозу за Kellgren & Lawtence).

Результати дослідження та їх обговорення

Функціональний результат був тим кращий, чим меншою була вираженість болювого синдрому за ВАШ,

Таблиця 2. Загальна клінічна оцінка результатів проведеного лікування ($M \pm m$) ($n_1 = 44$; $n_2 = 42$)

Параметри оцінки		Групи спостереження					
		Через 3 місяці		Через 6 місяців		Через 12 місяців	
		Основна n_1	Порівняння n_2	Основна n_1	Порівняння n_2	Основна n_1	Порівняння n_2
Візуально-аналогова шкала болю, Huskisson		54,7 ± 2,4	71,2 ± 1,5**	7,3 ± 1,7**	23,4 ± 1,6**	10,1 ± 1,6**	17,3 ± 0,6*
Середній показник за шкалою Lysholm (у балах)		45,8 ± 2,7	32,6 ± 2,9*	84,7 ± 3,1**	69,8 ± 3,6**	95,6 ± 1,2	72,6 ± 2,4**
Оцінка за шкалою Lysholm (хворих, %)	відмінно	–	–	21,3	8,9	34,3	21,9
	добре**	42,3	27,9	60,8	46,3	59,7	56,8
	задовільно**	57,7	68,3	17,9	44,8	6,0	21,3
	незадовільно**	–	3,8	–	–	–	–
Шкала визначення рівня активності (у балах) (Tegner Activity Level scale)		5,8 ± 0,2	3,1 ± 0,8	7,6 ± 1,5**	5,3 ± 1,8**	9,3 ± 1,6**	7,2 ± 1,7**
Вираженість післятравматичних дегенеративних змін у суглобі (стадія OA за Kellgren & Lawrence), хворих, %	0	10,3 ± 0,8	2,8 ± 2,1**	9,6 ± 0,7	1,2 ± 0,4**	9,5 ± 1,1**	–
	I	79,7 ± 0,4	86,4 ± 0,9*	79,2 ± 1,4	75,1 ± 1,5*	80,2 ± 1,8*	74,8 ± 1,9*
	II	10,0 ± 1,3	10,8 ± 0,4	11,2 ± 1,7	15,3 ± 0,9*	10,3 ± 0,8	12,9 ± 1,2*
	III	–	–	–	8,4 ± 0,2*	–	12,3 ± 0,8*
	IV	–	–	–	–	–	–

Примітки: * – $p < 0,05$; ** – $p < 0,01$ при порівнянні у групах в динаміці.

чим більше сума балів за шкалою Лісхолма наближалася до 100, чим вищим був рівень активності за Тегнером (чим більше показник наближався до 10). Рентгенологічно результати лікування були тим кращими, чим менше виявлялося ознак дегенеративно-дистрофічного процесу в колінному суглобі. Загальна оцінка результатів проведеного лікування наведена в табл. 2.

Аналіз динаміки больового синдрому у хворих основної та групи порівняння за візуально-аналоговою шкалою ВАШ показав, що через 3 місяці після операції у хворих основної групи, які отримали п'ятикратний курс внутрішньосуглобового лікування препаратом Нуалюл® ARTRO, середній показник болю становив $54,7 \pm 2,4$, у той час як у пацієнтів із групи порівняння він був $71,2 \pm 1,5$, що майже в 1,5 раза більше. Через 6 місяців після лікування визначалося значне зменшення больового синдрому в обох групах, що пов'язано з отриманням повного курсу медикаментозного лікування та реабілітації, активізацією пацієнтів, можливістю повного навантаження та максимальним відновленням активних рухів у суглобі. При цьому больовий синдром в основній групі становив 17,3, а в групі порівняння — 23,4. Як видно, хоч загальна інтенсивність больового синдрому зменшилася, але біль в основній групі хворих, як і раніше, майже в 1,5 раза був меншим, ніж у групі порівняння. Аналогічна динаміка спостерігалася і через 12 місяців (табл. 2).

Оцінка функціонального стану колінного суглоба за шкалою Lysholm в основній групі хворих вірогідно показала кращий приріст функціонального результату. При цьому в 6-місячний термін спостереження відмічена поява відмінних результатів, наявності яких в

основній групі хворих, де застосовано комбінацію гіалуронату та сукцинату, була у 2,5 раза вищою, ніж у групі порівняння (21,3 та 8,9 % відповідно). У динаміці спостереження визначається також вірогідно вищий темп позитивного зростання функції колінного суглоба у хворих основної групи за шкалою Лісхолма. Через 12 місяців показник функціональної активності хворих основної групи досяг 95,6 із 94 % відмінних та добрих результатів. У групі порівняння відповідний показник через 1 рік становив 72,6 %, а відсоток відмінних та добрих результатів — лише 79,7 % (табл. 2).

Визначення рівня активності хворих за шкалою Tegner засвідчило: рівень активності хворих, які в комплексі медикаментозного лікування отримували внутрішньосуглобово гіалуронат та сукцинат у Нуалюл® ARTRO, у 3-місячний термін спостереження становив майже 6 балів, що вдвічі вище, ніж у хворих із групи порівняння. Приріст активності у 6- та 12-місячний термін спостереження відзначався в обох групах, але його темп був вищим в основній групі, а наприкінці дослідження середній показник в основній групі досяг 9,3 бала, тоді як у групі порівняння — 7,2 бала, що відповідало 6-місячному показнику основної групи (табл. 2).

Вираженість післятравматичних дегенеративних змін у суглобі визначали, встановлюючи стадію остеоартрозу за класифікацією Kellgren & Lawrence на підставі наявності класичних рентгенологічних симптомів: ступеня звуження суглобової щілини, її асиметрії, визначення ступеня та поширеності субхондрального остеосклерозу, наявності та поширеності крайових

остеофітів, деформації суглоба та ін. Визначено, що, незважаючи на проведені лікування, травматичне ушкодження суглобового хряща завжди приводило до розвитку дегенеративних змін у ньому, а ступінь їх вираженості визначається тяжкістю пошкодження. Так, в основній групі хворих уже через три місяці після травми у 79 % хворих визначали ознаки остеоартрозу першої стадії, у 10 % — другої стадії і лише в 11 % хворих не було ознак остеоартрозу. У той же час у групі порівняння ознаки остеоартрозу були відсутні лише у 2,8 % хворих, перша стадія визначалася у 86 %, а друга — в 11 %. Однак у динаміці спостереження виявилося, що у хворих основної групи прогресування післятравматичних змін у колінному суглобі було незначним. Через 12 місяців розподіл хворих залишився практично без змін. У групі порівняння спостерігалася негативна динаміка та істотне прогресування дегенеративно-дистрофічних змін у суглобі. При цьому через 6 місяців остеоартроз першої стадії визначався у 75 % хворих, до 15 % збільшився відсоток хворих із другою стадією та з'явилося 8,5 % хворих із третьою стадією посттравматичного гонартрозу. До 12 місяців у даній групі відбувся хоч і незначний, але негативний подальший перерозподіл результатів, що супроводжувався збільшенням хворих на гонартроз третьої стадії до 12,5 % (табл. 2).

Висновки

Визначено, що травматичне пошкодження суглобового хряща завжди ініціює дегенеративно-дистрофічні зміни в ньому та стає причиною розвитку та швидкого прогресування остеоартрозу, що робить актуальним раннє застосування комплексу як загальних, так і локальних заходів зі збереження суглобового гіалінового хряща, а також стимуляції та оптимізації його репарації.

Результати дослідження больового синдрому, рівня функціональної здатності колінного суглоба та активності хворих в основній та групі порівняння вірогідно показали перевагу застосування Hyalual® ARTRO в аспекті ефективності та динаміки зменшення больового синдрому, швидкості відновлення рухової активності та стійкості результату лікування.

Відсутність негативної динаміки прогресування післятравматичних дегенеративно-дистрофічних змін у пошкодженому суглобі в основній клінічній групі засвідчила ефективність комбінації гіалуронату та сукцинату у Hyalual® ARTRO в аспекті підвищення анаболізму в пошкодженому суглобовому гіаліновому хрящі, стимуляції та оптимізації його репарації.

Список літератури

1. Анкин Л.Н. Осложнения и ошибки при хирургическом лечении переломов / Л.Н. Анкин, В. Голдис, М. Полулях // *Ортопедия, травматология и протезирование*. — 2003. — № 22. — С. 77-80.
2. Бур'янов О.А., Бруско А.Т., Соболевський Ю.Л. та ін. Морфологічна оцінка профілактики та лікування післятравматичного остеоартрозу при застосуванні тіотриазоліну в експерименті // *Ортопед., травматол. и протез.* — 2009. — № 1. — С. 30-37.

3. Бур'янов О.А., Чекман І.С., Омельченко Т.М. та ін. Структурно-функціональні порушення при експериментальному остеоартрозі та напрямки їх корекції // *Ортопед., травматол. и протез.* — 2007. — № 4. — С. 56-62.
4. Ванхальський С.Б. Гнойно-некротические осложнения после погружного и наружного остеосинтеза переломов / С.Б. Ванхальський, М.А. Северинцев, А.Н. Александров // *Мат-ли наук.-практ. конф. з міжнар. участю, присв. 25-річчю каф. травматології і вертебрології Харківської медичної академії післядипломної освіти*. — Харків, 2003. — С. 228-231.
5. Гайко Г.В., Бруско А.Т., Лимар Є.В. Остеоартроз — новий підхід до його профілактики // *Вісник ортопедії, травматології та протезування*. — 2005. — № 2. — С. 5-11.
6. Корпан М. І., Шуфрід О., Бур'янов О. А. та ін. Роль ліпопероксидації у патогенезі експериментального післятравматичного остеоартрозу // *Ортопед., травматол. и протез.* — 2006. — № 4. — С. 89-91.
7. Остеоартроз: генезис, діагностика, лікування / За ред. О.А. Бур'янова, Т.М. Омельченко. — К.: Ленвіт, 2009. — 208 с.
8. Ролік О.В. Незрощення довгих кісток (аналіз, фактори ризику, лікувальна тактика) / О.В. Ролік, І.А. Засаднюк // *Ортопедия, травматология и протезирование*. — 2005. — № 2. — С. 61-65.
9. Сафранюк В.М. Ускладнення при накістковому остеосинтезі переломів довгих кісток і ключиці / В.М. Сафранюк, Д.В. Власов, В.В. Стельмах // *Травма*. — 2005. — Т. 6, № 2. — С. 149-153.
10. Склярєнко Е.Т., Волошин А.И., Бур'янов А.А. Хирургическое лечение больных с застарелыми и неправильно сросшимися внутрисуставными переломами дистальных эпиметафизов берцовых костей // *Ортопедия, травматология и протезирование*. — 1998. — С. 40-42.
11. Стежка В.А. Спосіб визначення активності вільнорадикального перекидного окислення ліпідів у біологічних субстратах. Патент України на корисну модель № 14624. — Бюл. № 5, 2006.
12. Фармакотерапевтическая активность натрия сукцината, энергостима и мексидола. Применение в пародонтологии / В.Л. Попков, В. К. Леонтьев, П.А. Галенко-Ярошевский // *Пародонтология*. — 2009. — № 2. — С. 39-45.
13. Шестерня Н.А. Современные аспекты лечения внутри- и околоуставных переломов / Н.А. Шестерня // *Медицина и здравоохранение*. — 2009. — Вып. 2. — С. 83.
14. Яременко Д.А. Внутрисуставные повреждения нижних конечностей как причины стойкой утраты трудоспособности / Д.А. Яременко, Е.Г. Шевченко, В.Б. Таршис // *Ортопедия, травматология и протезирование*. — 2006. — Приложение. — С. 46-47.
15. Halliwell B., Gutteridge J.M.C. Free radicals in biology and medicine. — Oxford: Clarendon Press, 1995. — 385 p.
16. Haskisson E., Berry H. Effect of antiinflammatory drugs on the progression of osteoarthritis // *J. Rheumatol.* — 1995. — V. 22. — P. 1941-46.
17. Haskisson E., Donnelly S. Hyaluronic acid in the treatment of osteoarthritis of the knee // *Rheumatology*. — 1999. — V. 38. — P. 602-607.

Отримано 03.12.12 □

Бурьянов А.А., Омельченко Т.Н., Соболевский Ю.Л.,
Скобенко Е.А.
Национальный медицинский университет имени
А.А. Богомольца, г. Киев

**ПРОФИЛАКТИКА И ЛЕЧЕНИЕ
ПОСТТРАВМАТИЧЕСКОГО ОСТЕОАРТРОЗА
У БОЛЬНЫХ С ВНУТРИСУСТАВНЫМИ
ОСТЕОХОНДРАЛЬНЫМИ ПЕРЕЛОМАМИ**

Резюме. Разработан комплекс лечебных мероприятий, направленных на профилактику развития и прогрессирования посттравматического остеоартрита. Комплекс включает раннее оперативное лечение с репозицией отломков и стабильно-функциональный остеосинтез, которые выполняются под артроскопическим контролем, а также артроскопическую обработку поврежденного хряща и других внутрисуставных структур. В послеоперационном периоде кроме общего медикаментозного лечения и системы реабилитации предложено интраартикулярное использование Hyalual® ARTRO — комбинированного препарата гиалуроновой кислоты и сукцината, который обладает антиоксидантными и стабилизирующими свойствами. Проанализированы сравнительные результаты использования разработанного лечения у 86 больных с внутрисуставными переломами коленного сустава. Доказана высокая эффективность лечения разработанным методом в аспекте профилактики развития и прогрессирования остеоартрита, уменьшения болевого синдрома, повышения функциональной активности пациентов.

Ключевые слова: травма, суставной хрящ, артроз, профилактика, лечение, гиалуронат, сукцинат.

Buryanov O.A., Omelchenko T.M., Sobolevsky Yu.L.,
Skobenko Ye.O.
National Medical University named after O.O. Bogomolets,
Kyiv, Ukraine

**PREVENTION AND TREATMENT
OF POSTTRAUMATIC OSTEOARTHROSIS
IN PATIENTS WITH INTRAARTICULAR OSTEOCHONDRAL
FRACTURES**

Summary. A complex of therapeutic measures aimed at preventing the development and progression of posttraumatic osteoarthritis has been developed. The complex includes early surgical treatment with reposition of bone fragments and stable functional osteosynthesis that are carried out under arthroscopic control, and also arthroscopic treatment of damaged cartilage and other intraarticular structures. Postoperatively, in addition to general medical treatment and rehabilitation system there has been offered intraarticular use of Hyalual® ARTRO — combined drug of hyaluronic acid and succinate, which has antioxidant and stabilizing properties. Comparative results of the use of the developed treatment in 86 patients with intraarticular fractures of the knee had been analyzed. High efficiency of the developed method of treatment in terms of preventing the development and progression of osteoarthritis, reducing pain syndrome, improving the functional activity of the patients has been proved.

Key words: trauma, articular cartilage, arthrosis, prevention, treatment, hyaluronate, succinate.