

УДК 617.586:616.718-005.4-02:616.833-001

СТРАФУН С.С., ГАЙОВИЧ В.В., ДОЛГОПОЛОВ О.В.

ДУ «Інститут травматології та ортопедії НАМН України», м. Київ

ВІДНОВЛЕННЯ ФУНКЦІЇ СТОПИ В ПАЦІЄНТІВ З ІШЕМІЧНОЮ КОНТРАКТУРОЮ ТА УШКОДЖЕННЯМ ПЕРИФЕРИЧНИХ НЕРВІВ НИЖНЬОЇ КІНЦІВКИ

Резюме. У роботі наведений аналіз оперативного лікування пацієнтів з ішемічною контрактурою стопи та ушкодженням нервів нижньої кінцівки на рівні гомілки. Для дослідження функціональних розладів використовували 100-бальну шкалу Н.В. Китаока, тяжкість ішемічної контрактури стопи визначали за класифікацією А.П. Лябаха, С.С. Страфуна (1994). Із метою покращання функції стопи використовували операції на периферичних нервах (невроліз, шов, пластика), гомілковостопному, підтаранному суглобі (артроліз), а також подовження задньої групи м'язів гомілки й транспозиції. Віддалені функціональні результати були оцінені через 18 місяців після оперативного лікування. Використання диференційованої тактики в реконструкції стопи дозволило поліпшити функцію в середньому на 23 %.

Ключові слова: ішемія, контрактура Фолькмана, стопа, пошкодження нервів нижньої кінцівки, невроліз, шов нерва, транспозиції.

Вступ

Ішемічна контрактура стопи (ІКС) є тим захворюванням, що порушує функцію як окремих відділів, так і стопи в цілому [1, 4, 19]. Згідно з літературними даними, у близько 70 % випадків ішемічна контрактура стопи супроводжується ушкодженням периферичних нервів у вигляді компресійно-ішемічних нейропатій у межах ушкоджених ішемією кістково-фасціальних футлярів та безпосереднім післятравматичним ушкодженням нервів гомілки [2, 9, 10]. Оперативне лікування з відновлення функції стопи відбувається в терміні близько 9 місяців після травми, що є початком резидуального періоду ІКС [3, 4, 8, 12]. Однак цей термін є критичним для регенерації нервів ішемізованої кінцівки. Тому постає питання щодо термінів і методик їх відновлення. Дійсно, якщо при повному пошкодженні нерва не виникає сумнівів у доцільності виконання його шва або пластики щонайраніше, то в разі компресії нерва постають питання про об'єм виконання невролізу:

- На якому протязі?
- Виконувати ендоневроліз чи ні?
- Чи замість невролізу виконати резекцію нерва з

подальшої пластикою в межах ушкодженого ішемією кістково-фасціального футляра?

Остаточні показання невизначені.

Цей комплекс проблем робить актуальним заміщення втраченої функції стопи шляхом транспозиції, подовження задньої групи м'язів гомілки, тенодезування гомілковостопного суглоба, капсулотомії, мобілізації гомілковостопного та підтаранного суглобів. Однак тер-

міни виконання вищезазначених оперативних втручань та їх обсяг теж лишаються невизначеними. Проте відомо, що для встановлення показань до реконструктивно-відновного лікування ІКС використовують клініко-інструментальну оцінку з урахуванням функціональних втрат ішемізованої кінцівки [4, 5, 11, 13]. При оцінці функції стопи у світі найчастіше користуються 100-бальною шкалою, запропонованою у 1994 році Н.В. Китаока (шкала AOFAS) [5, 15, 16]. За допомогою цієї шкали оцінюють функцію стопи в цілому та по окремих відділах: пальців, плеснофалангових суглобів, середнього відділу та гомілковостопного суглоба.

Поряд із функціональною діагностикою особлива увага приділяється електрофізіологічним та ультрасонографічним дослідженням із метою визначення можливості відновлення втраченої функції ішемізованих м'язів [6, 14, 17, 18].

Наш досвід лікування цієї тяжкої категорії пацієнтів дозволяє стверджувати, що оцінка клінічної картини ІКС з ушкодженням периферичних нервів, поряд із визначенням її функції, дозволяє деталізувати діагноз, а отже, правильно планувати реконструктивно-відновне лікування.

Мета роботи: проаналізувати функціональні результати відновлення функції стопи в пацієнтів з ішемічною контрактурою та пошкодженням периферичних нервів на рівні гомілки.

© Страфун С.С., Гайович В.В., Долгополов О.В., 2013

© «Травма», 2013

© Заславський О.Ю., 2013

Матеріали та методи

У роботі проаналізовані дані 64 хворих з ішемічною контрактурою стопи. Пацієнти були проліковані на базі відділу мкрхірургії та реконструктивної хірургії верхньої кінцівки ДУ «Інститут травматології та ортопедії АМН України» за період з 1996 по 2012 рік. Пацієнти знаходились наприкінці реактивно-відновного та в резидуальному періоді ІКС. Середній термін після місцевого гіпертензійного ішемічного синдрому становив 9,7 міс. Співвідношення чоловіків та жінок становило 3 : 1, середній вік — 43,2 року. При ретроспективному аналізі етіопатогенетичних чинників виникнення ІКС та ушкодження нервів гомілки у 46 (71,87 %) відмічали високоенергетичну травму.

Відповідно до клінічної оцінки тяжкості ішемічної контрактури стопи за класифікацією А.П. Лябаха, С.С. Страфуна (1994) пацієнти були розподілені на дві клінічні групи. У даній роботі ми не брали до уваги пацієнтів із тяжким ішемічним ушкодженням стопи та периферичних нервів, враховуючи інші підходи (артродезуючі операції, ампутації) до лікування цієї категорії хворих.

До першої групи увійшли 28 (43,75 %) пацієнтів із легким ступенем ішемічної контрактури стопи та ушкодженням нервів гомілки. Другу групу становили 36 (56,25 %) пацієнтів із середнім ступенем ІКС та ушкодженням нервів гомілки. Кількість, вид та локалізація ушкоджень периферичних нервів на рівні гомілки в клінічних групах подано в табл. 1.

За даними табл. 1, згідно з вищезазначеною класифікацією в першій групі виділяли 13 (20,3 %) пацієнтів із легким А ступенем ІКС та 15 (23,4 %) пацієнтів із легким Б ступенем.

У другій групі із середнім А ступенем — 20 (31,2 %) пацієнтів, із середнім Б — 16 (25 %) пацієнтів.

При легкому А ступені при ураженні заднього поверхневого футляра гомілки діагностували еквінусну деформацію стопи не більше 20°, незначне порушення опороздатності нейротрофічні зміни були відсутні. У цій групі найчастіше діагностували компресійно-ішемічну нейропатію великогомілкового нерва в середній третині гомілки (4 (6,25 %) випадки), що характеризувалась порушенням чутливості на підошовній поверхні стопи. Чутливі розлади спостерігали у відповідних зонах іннервації великогомілкового нерва — від гіпергідрозу до різко виражених гіперестезій, особливо п'яtkової ділянки підошовної поверхні.

При легкому Б ступені спостерігали наявність згинальних контрактур пальців, що пов'язано з ішемічним ушкодженням власних м'язів стопи, еквінусну деформацію стопи у межах 10–15°. Компресійна нейропатія великогомілкового нерва — у верхній третині гомілки (6 (9,37 %) випадків).

Для пацієнтів із середнім А ступенем ішемічної контрактури стопи було характерне ішемічне ушкодження задніх глибокого та поверхневого футлярів гомілки. При середньому А ступені еквінусна дефор-

Таблиця 1. Ушкодження периферичних нервів у хворих з ішемічною контрактурою стопи

| Ушкодження нервів | | | Ступінь тяжкості ішемічної контрактури стопи | | | | | | | |
|-------------------|------------------------|-------------|--|------|----------|------|------------|------|------------|-------|
| Назва нерва | Вид | Локалізація | Легкий А | | Легкий Б | | Середній А | | Середній Б | |
| | | | Абс. | %* | Абс. | %* | Абс. | %* | Абс. | %* |
| Малогомілковий | Компресійна нейропатія | В/3 гомілки | 5 | 7,81 | | | | | | |
| | | С/3 гомілки | | | 3 | 4,68 | | | 2 | 3,12 |
| | | Н/3 гомілки | | | | | 3 | 4,68 | | |
| | Повне ушкодження | В/3 гомілки | | | | | 2 | 3,12 | | |
| | | С/3 гомілки | | | 2 | 3,12 | | | 2 | 3,12 |
| | | Н/3 гомілки | | | | | | | | |
| | Часткове ушкодження | В/3 гомілки | | | | | 1 | 1,56 | | |
| | | С/3 гомілки | | | 1 | 1,56 | | | 1 | 1,56 |
| | | Н/3 гомілки | 1 | 1,56 | | | | | | |
| Великогомілковий | Компресійна нейропатія | В/3 гомілки | | | 6 | 9,37 | | | | |
| | | С/3 гомілки | 4 | 6,25 | | | | | 3 | 6,25 |
| | | Н/3 гомілки | 3 | 4,68 | | | 4 | 6,25 | | |
| | Повне ушкодження | В/3 гомілки | | | | | | | 7 | 10,93 |
| | | С/3 гомілки | | | | | 5 | 7,81 | | |
| | | Н/3 гомілки | | | 3 | 4,68 | | | | |
| | Часткове ушкодження | В/3 гомілки | | | | | | | 1 | 1,56 |
| | | С/3 гомілки | | | | | | | | |
| | | Н/3 гомілки | | | | | 5 | 7,81 | | |

Примітка: * — відсоток від загальної кількості (64) пацієнтів.

мація становила від 20 до 30°. Діагностували згинальну контрактуру в плеснофалангових суглобах та розгинальну контрактуру в міжфалангових суглобах. У цій групі найчастіше спостерігали повне ушкодження великогомілкового нерва в середній третині гомілки та часткове ушкодження в ділянці тарзального каналу (по 5 (7,81 %) випадків відповідно).

При середньому Б ступені кінцівка було неопорною, деформація стопи — еквіноварусна (понад 30° еквінуса та понад 10° варуса). Спостерігались згинальні контрактури в плеснофалангових суглобах та розгинальні в міжфалангових суглобах. Найчастіше діагностували повне ушкодження великогомілкового нерва у верхній третині гомілки — 7 (10,93 %) випадків.

Щодо ушкодження малогомілкового нерва, то його спостерігали в пацієнтів як із легким, так і з середнім ступенем ІКС на протязі латерального футляра гомілки — усього 11 (17,18 %) випадків у клінічних групах, найчастіше при легкому А ступені ІКС — 5 (7,81 %) випадків.

Для проведення порівняльного аналізу клінічного матеріалу було виконано дослідження пацієнтів за шкалою AOFAS (1994), згідно з якою зі збільшенням ступеня тяжкості ІКС знижується як бальна оцінка окремих відділів стопи, так і сумарна функціональна оцінка.

Стан пацієнта оцінювали залежно від ступеня больового синдрому та збереження функції гомілковостопного суглоба, суглобів середнього відділу стопи, плеснофалангових суглобів та суглобів пальців. Для оцінки використовували сумарні показники балів — сума значень показників усіх суглобів у кожного хворого. Дані бальної оцінки функції стопи подані в табл. 2.

Згідно з даними табл. 2, у першій групі пацієнтів із легким А ступенем тяжкості сумарний показник функції стопи становив понад 200 балів (13 (20,31 %) випадки). При легкому Б ступені в більшості пацієнтів сумарний показник був у межах 100–200 балів (11 (17,19 %) випадків).

У більшості пацієнтів другої групи із середнім А ступенем ІКС сумарна кількість балів знаходилась також у межах від 100 до 200 балів (14 (21,87 %) випадків). А при середньому Б ступені в більшості пацієнтів (10 (15,62 %) випадків) показник функції стопи був менше 100 балів.

Якщо розглядати функціональні втрати окремих відділів стопи, то в першій групі пацієнтів при легкому А ступені найбільше страждали пальці (6 (9,37 %) випадків з сумою балів менше 50) ішемізованої стопи. Така ж залежність спостерігалась і при середньому Б ступені (7 (10,94 %) випадків із сумою балів менше 50). У другій групі пацієнтів із середнім А ступенем найбільше страждав гомілковостопний суглоб (9 (14,06 %) випадків із сумою балів менше 50). При середньому Б ступені у 12 (18,75 %) пацієнтів функція середнього відділу стопи була менше 50 балів.

Особливу увагу при встановленні показань до проведення тієї чи іншої реконструктивної операції при-

Таблиця 2. Оцінка функції стопи в пацієнтів з ішемічною контрактурою до операції (AOFAS)

| Ступінь тяжкості | Гомілковостопний суглоб | | | | Середній відділ | | | | Плеснофалангові суглоби | | | | Пальці | | | | Стопа в цілому | | | | | |
|------------------|-------------------------|-------|----------|-------|-----------------|-------|----------|-------|-------------------------|-------|----------|-------|--------|-------|----------|-------|----------------|-------|---------|-------|-----------|-------|
| | До 50 | | Понад 50 | | До 50 | | Понад 50 | | До 50 | | Понад 50 | | До 50 | | Понад 50 | | До 100 | | 100–200 | | Понад 200 | |
| | Абс. | %* | Абс. | %* | Абс. | %* | Абс. | %* | Абс. | %* | Абс. | %* | Абс. | %* | Абс. | %* | Абс. | %* | Абс. | %* | Абс. | %* |
| Легкий А | 4 | 6,25 | 9 | 14,06 | 5 | 7,81 | 8 | 12,5 | 3 | 4,69 | 10 | 15,62 | 6 | 9,37 | 7 | 10,94 | 2 | 3,12 | 11 | 17,19 | 13 | 20,31 |
| Легкий Б | 5 | 7,81 | 10 | 15,62 | 6 | 9,37 | 9 | 14,06 | 4 | 6,25 | 11 | 17,19 | 7 | 10,94 | 8 | 12,5 | 2 | 3,12 | 11 | 17,19 | 2 | 3,12 |
| Середній А | 9 | 14,06 | 11 | 17,19 | 13 | 20,31 | 7 | 10,94 | 8 | 12,5 | 12 | 18,75 | 8 | 12,5 | 11 | 17,19 | 4 | 6,25 | 14 | 21,87 | 6 | 9,37 |
| Середній Б | 9 | 14,06 | 7 | 10,94 | 12 | 18,75 | 6 | 9,37 | 11 | 17,19 | 5 | 7,81 | 10 | 15,62 | 4 | 6,25 | 10 | 15,62 | 4 | 6,25 | 2 | 3,12 |

Примітка: * — відсоток від загальної кількості (64) пацієнтів з ішемічною контрактурою стопи.

діляли електроміографічному та сонорафічному дослідженню м'язів та нервів кістково-фасціальних футлярів гомілки. Технічні та клінічні аспекти проведення даних досліджень описані в наших попередніх публікаціях [7–10]. Отже, далі в табл. 3 наводимо дані про проведені реконструктивно-відновні операції в пацієнтів обраних клінічних груп.

При аналізі даних табл. 3 виявився чіткий часовий розподіл (6 місяців) оперативних втручань на нервах ішемізованої гомілки та на м'якотканинних структурах гомілки та стопи. Так, при легкому А ступені найчастіше виконували невроліз великогомілкового та малогомілкового нервів (7 (10,93 %) випадків) у терміни до 6 місяців від часу травми. Серед м'якотканинних реконструктивних втручань найчастіше виконували тенотомію сухожилля згиначів пальців стопи у терміни 6–9 міс. від компартмент-синдрому (9 (14,06 %) випадків). Також невроліз нервів гомілки у терміни до 6 міс. був найбільш поширеною операцією (8 (12,5 %) випадків) у па-

цієнтів із легким Б ступенем ІКС, у цій підгрупі також найбільш поширеною була тенотомія згиначів пальців стопи (8 (12,5 %) випадків). Серед пацієнтів із середнім ступенем тяжкості ІКС у підгрупі А частіше виконували шов нервів гомілки, у підгрупі Б — пластику (по 5 (7,81 %) випадків відповідно). Серед операцій на м'язових тканинах у зазначених підгрупах найчастіше виконували подовження задньої групи м'язів гомілки та ахілового сухожилка (6 (9,37 %) пацієнтів із середнім А ступенем ІКС) та транспозиції м'язів гомілки на стопу (7 (10,93 %) пацієнтів із середнім Б ступенем ІКС). Серед транспозицій із метою відновлення тильної флексії стопи найчастіше виконували переміщення сухожилка m. tibialis posterior у тил стопи, як показано на рис. 1.

У випадках, коли функція задньої та латеральної групи м'язів гомілки була менше М3, а деформація стопи була гнучкою, виконували тенодезування гомілковостопного суглоба (3 (4,69 %) пацієнти із середнім Б ступенем ІКС), що показано на рис. 2.

Таблиця 3. Оперативне лікування пацієнтів з ішемічною контрактурою стопи та ушкодженням периферичних нервів гомілки

| Ступень тяжкості ІКС | Назва операції | Терміни виконання (міс.) | | | | | |
|----------------------|--|--------------------------|-------|------|-------|---------|------|
| | | До 6 | | 6–9 | | Понад 9 | |
| | | Абс. | %* | Абс. | %* | Абс. | %* |
| Легкий А | Невроліз (ендоневроліз) | 7 | 10,93 | 6 | 9,37 | | |
| | Артроліз гомілковостопного суглоба із задньою капсулотомією | | | 3 | 4,69 | 4 | 6,25 |
| | Тенотомія згиначів пальців стопи | | | 9 | 14,06 | 2 | 3,12 |
| Легкий Б | Невроліз (ендоневроліз) | 6 | 9,37 | 3 | 4,69 | | |
| | Шов нерва | 4 | 6,25 | 2 | 3,12 | | |
| | Артроліз гомілковостопного суглоба із задньою капсулотомією | | | 4 | 6,25 | 2 | 3,12 |
| | Тенотомія згиначів пальців стопи | 2 | 3,12 | 8 | 12,5 | 1 | 1,56 |
| Середній А | Невроліз (ендоневроліз) | 3 | 4,69 | 2 | 3,12 | | |
| | Шов нерва | 5 | 7,81 | 3 | 4,69 | | |
| | Пластика нерва | 4 | 6,25 | 3 | 4,69 | | |
| | Артроліз гомілковостопного суглоба із задньою капсулотомією | | | 5 | 7,81 | 3 | 4,69 |
| | Тенотомія згиначів пальців стопи | 6 | 9,37 | 4 | 6,25 | 2 | 3,12 |
| | Подовження задньої групи м'язів гомілки та ахілового сухожилка | | | 6 | 9,37 | 4 | 6,25 |
| Середній Б | Невроліз (ендоневроліз) | 4 | 6,25 | 1 | 1,56 | | |
| | Шов нерва | 5 | 7,81 | 2 | 3,12 | | |
| | Пластика нерва | 4 | 6,25 | 3 | 4,69 | | |
| | Артроліз гомілковостопного суглоба із задньою капсулотомією | 1 | 1,56 | 2 | 3,12 | 3 | 4,69 |
| | Тенотомія згиначів пальців стопи | 6 | 9,37 | 4 | 6,25 | 1 | 1,56 |
| | Подовження задньої групи м'язів гомілки та ахілового сухожилка | | | 5 | 7,81 | 6 | 9,37 |
| | Тенодез гомілковостопного суглоба | | | | | 3 | 4,69 |
| | Транспозиції м'язів гомілки на стопу | | | 7 | 10,93 | 3 | 4,69 |

Примітка: * — відсоток від загальної кількості (64) пацієнтів.

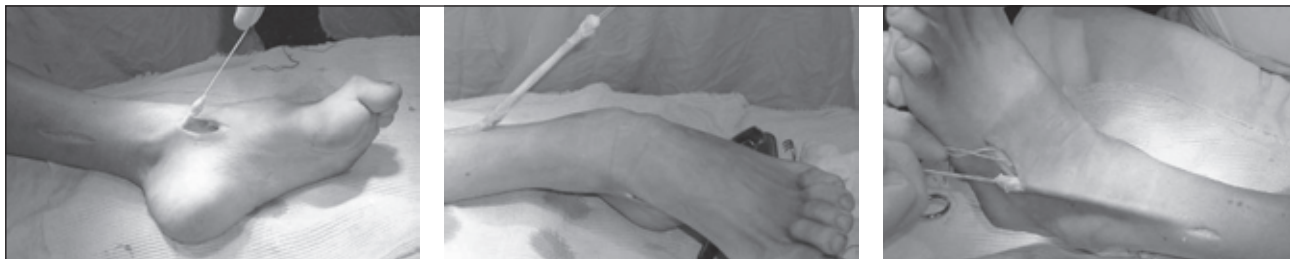

Рисунок 1. Етапи оперативного втручання: транспозиція заднього великогомілкового м'яза на тил стопи

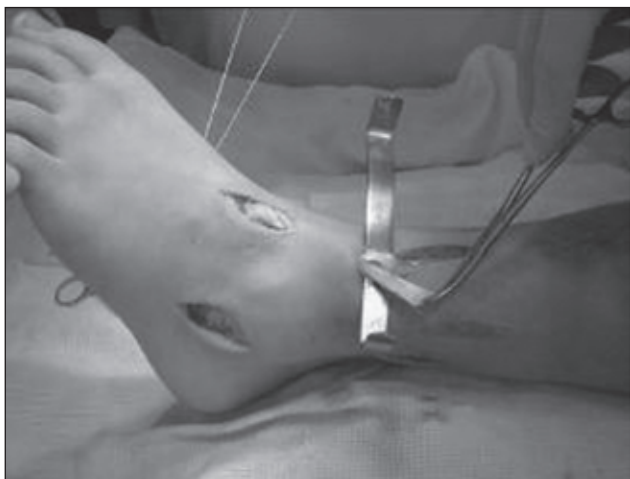


Рисунок 2. Тенодез гомілковостопного суглоба з використанням *m. peroneus brevis*

Віддалені результати були оцінені за системою AOFAS у терміни близько 18 місяців після оперативних втручань.

Результати та їх обговорення

Згідно з метою нашої роботи ми проаналізували функціональні результати відновлення функції стопи в пацієнтів з ішемічною контрактурою та пошкодженням периферичних нервів на рівні гомілки в кожній клінічній групі. Аналіз результатів лікування в першій клінічній групі подано в табл. 4.

Виходячи з даних табл. 4, можливо зробити висновок про збільшення функціональних можливостей у пацієнтів обох клінічних груп. Так, усі пацієнти з легким ступенем мали кількість балів понад 200 (28 (43,75 %) випадків), що клінічно проявлялось відновленням опороздатності ішемізованої стопи, можливістю пересуватися без додаткової опори (милиці, трость тощо), покращенням якості ходи (збільшення дистанції без перепочину), відсутністю больового синдрому тощо.

Із 36 пацієнтів другої групи збільшення кількості балів понад 200 було зафіксоване у 24 пацієнтів, що становило 37,5 % від всіх прооперованих пацієнтів.

Проведене дослідження дозволило провести аналіз приросту функції стопи в клінічних групах, результати якого подано на рис. 3.

Із графіка на рис. 3 видно, що функціональний приріст у пацієнтів із легким А ступенем був незначний.

Цей факт можна пояснити більшою мірою косметичними вадами, наприклад кігтеподібною деформацією пальців, ніж функціональними вадами в пацієнтів цієї підгрупи.

Однак вже в пацієнтів із легким Б ступенем ішемії приріст функції стопи становив 20,32 %. При аналізі доопераційних функціональних втрат виявилось, що їх низький рівень був пов'язаний насамперед з ішемічними ушкодженнями власних м'язів стопи, що обумовлювало обмеження активного розгинання пальців стопи, та зниженням амортизаційної функції переднього та середнього відділів стопи. Проте після тенотомії сухожиль згиначів пальців стопи та виконання артролізу з підтаранного та гомілковостопного суглоба пацієнти відмічали суб'єктивне та об'єктивне покращення при ходьбі.

Високий приріст функції в пацієнтів із середнім ступенем ішемії стопи, особливо із середнім Б ступенем тяжкості (15,63 %), був обумовлений усуненням неврологічних розладів (гіперестезії, порушення чутливості підошовної поверхні стопи тощо) шляхом проведення операції на нервах гомілки і безумовним покращенням функціональних здатностей завдяки відновленню втраченої функції ішемізованих м'язів гомілки шляхом транспозиції неушкоджених м'язів. Навіть застосування тенодезу гомілковостопного суглоба при гнучкій деформації стопи покращувало функціональні показники на 20 %. Суб'єктивно пацієнти починали користуватись звичайним взуттям, не застосовували при ходьбі додаткову опору.

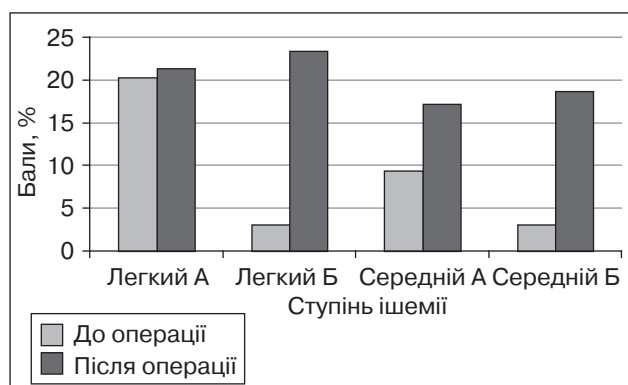


Рисунок 3. Порівняння функції стопи до та після оперативного лікування ішемічної контрактури стопи у хворих із легким та середнім ступенем тяжкості та ушкодженням периферичних нервів нижньої кінцівки

Таблиця 4. Оцінка функції стопи в пацієнтів з ішемічною контрактурою після оперативного лікування (AOFAS)

| Ступінь тяжкості ІКС | Гомілковостопний суглоб | | Середній відділ | | Плеснофалангові суглоби | | Пальці | | Стопа в цілому | | | | | |
|----------------------|--|----------|-----------------|----------|-------------------------|----------|---------|----------|----------------|---------|-----------|---------|---------|---------|
| | Кількість пацієнтів із відповідною кількістю балів | | | | | | | | | | | | | |
| | До 50 | Понад 50 | До 50 | Понад 50 | До 50 | Понад 50 | До 50 | Понад 50 | До 100 | 100–200 | Понад 200 | | | |
| Легкий А | Абс. 3 | % 4,69 | Абс. 10 | % 15,62 | Абс. 11 | % 17,19 | Абс. 13 | % 20,31 | Абс. 1 | % 1,56 | Абс. 12 | % 18,75 | Абс. 13 | % 20,31 |
| Легкий Б | Абс. 4 | % 6,25 | Абс. 11 | % 17,19 | Абс. 1 | % 1,56 | Абс. 14 | % 21,87 | Абс. 3 | % 4,69 | Абс. 12 | % 18,75 | Абс. 15 | % 23,44 |
| Середній А | Абс. 8 | % 12,5 | Абс. 12 | % 18,75 | Абс. 9 | % 14,06 | Абс. 15 | % 23,44 | Абс. 4 | % 6,25 | Абс. 16 | % 25 | Абс. 9 | % 14,06 |
| Середній Б | Абс. 8 | % 12,5 | Абс. 8 | % 12,5 | Абс. 8 | % 12,5 | Абс. 8 | % 12,5 | Абс. 6 | % 9,37 | Абс. 10 | % 15,62 | Абс. 3 | % 4,69 |

Примітка: * – відсоток від загальної кількості (64) пацієнтів з ішемічною контрактурою стопи.

Висновки

Таким чином, застосування активної тактики лікування пацієнтів з ішемічною контрактурою стопи та ушкодженням периферичних нервів нижньої кінцівки потребує диференційованого підходу залежно від періоду ішемічного процесу, його тяжкості а також наявності неврологічних розладів. Основною передумовою в досягненні позитивного функціонального результату у цих пацієнтів є відновлення периферичних нервів нижньої кінцівки в реактивно-відновному періоді ішемічної контрактури.

У випадках відсутності позитивної динаміки щодо відновлення функції ішемізованих м'язів внаслідок неефективної реінервації або їх рубцевого переродження перед хірургом повинні стати такі завдання: відновити рухливість гомілковостопного та підтаранного суглобів стопи шляхом артролізу та подовження задньої групи м'язів гомілки й при досягненні адекватної рухливості на другому етапі приступити до відновлення втраченої функції тих чи інших м'язів гомілки шляхом транспозиції функціонально спроможних м'язів на стопу.

Використання такої диференційованої тактики дало можливість отримати приріст функції стопи в наших пацієнтів у середньому на 23 %, що дозволило їм вільно користуватися пошкодженою кінцівкою.

Список літератури

1. Копитчак І.Р. Клініко-морфологічні особливості та лікування переломів гомілки у постраждалих з політравмою: Автореф... канд. мед. наук. — 2011. — 20 с.
2. Корж Н.А., Танькут В.А., Донцов В.В. Обоснование лечебной тактики у больных с травмами конечностей, сопровождающихся ишемией мышц и нарушением регионарного кровообращения // Медицина и... — 2006. — № 3(14). — С. 79-83.
3. Котульский И.В., Василькова Т.Б., Демьяненко А.Н., Танькут В.А., Донцов В.В. Экспресс-диагностика острой ишемии скелетных мышц // Материалы Всеукраинской научно-практической конференции с международным участием «Актуальные вопросы современной ортопедии и травматологии», посвященной 85-летию ИТО АМН Украины. — К., 2004. — С. 23-27.
4. Лябах А.П., Страфун С.С., Лесков В.Г. Диагностика ишемичных контрактур стопы // Ортопед., травматол. и протезиров. — 1999. — № 2. — С. 45-48.
5. Соколов В.А. Множественные и сочетанные травмы. — М.: ГЭОТАР, 2006. — 196 с.
6. Страфун С.С., Лесков В.Г. Диагностика та лікування місцевого гіпертензійно-ішемічного синдрому нижніх кінцівок // Зб. наук. праць співроб. КМАПО ім. П.Л. Шупика. — 2000. — С. 80-84.
7. Страфун С.С., Бруско А.Т., Ліскіна І.В., Тимошенко С.В., Лопайчук В.О. Взаємозв'язок внутрішньокісткового кров'яного та підфасціального тиску // Вісник ортопед., травматол. та протезув. — 2005. — № 2. — С. 12-15.
8. Страфун С.С., Лесков В.Г., Скобенко О.Є., Лопайчук В.А., Тимошенко С.В. Місцевий ішемічний гіпертензивний синдром (компаратмент-синдром) як ускладнення переломів кінцівок // Матеріали Пленуму асоціації ортопедів-травматологів України. — Київ — Вінниця, 2004. — С. 77-78.
9. Страфун С.С., Тимошенко С.В. Диагностика та лікування ішемічних уражень, що виникають при переломах кісток кінцівок // Ортопед., травматол. и протезиров. — 2006. — № 1. — С. 24-32.

10. Страфун С.С., Бруско А.Т., Лябах А.П. та ін. Профілактика, діагностика та лікування ішемічних контрактур кисті та стопи. — К.: Стилос, 2007. — 264 с.
11. Шаповалов В.М., Грицанов А.И., Ерохов А.Н. Травматология и ортопедия / Под ред. проф. В.М. Шаповалова. — 2-е изд. — СПб.: Фолиант, 2004. — 544 с.
12. Breukink S.O., Spronk C.A., Dijkstra P.U. et al. Transposition of the tendon of *M. tibialis posterior* an effective treatment of drop foot; retrospective study with follow-up in 12 patients // *Ned. Tijdschr. Geneesk.* — 2000. — № 144(13). — P. 604-608.
13. Browner B.D., Jupiter J.B. et al. *Skeletal Trauma*. — 4th ed. — Philadelphia, Pa: Saunders Elsevier, 2008. — 544 p.
14. Geiderman J.M. *General principles of orthopedic injuries* // Marx J., ed. *Rosen's Emergency Medicine: Concepts and Clinical Practice*. — 6th ed. — Philadelphia, Pa: Mosby Elsevier, 2006. — Chap. 46. — 122 p.
15. Kitaoka H. *Clinical rating systems for the ankle — hind-foot, midfoot, hallux, and lesser toes* // *Foot Ankle Int.* — 1994. — Vol. 15, № 7. — P. 349-353.
16. Mubarak S.I., Hargens A.R. *Compartment syndromes and Volkmann's contracture*. — Philadelphia: W.B. Saunders, 1981. — 232 p.
17. Nirmal C.T., Pramod A.F.R. *Staged Management of High-Energy Proximal Tibia Fractures* // *Bulletin Hospital for Joint Diseases*. — 2004. — Vol. 62, № 1. P. 23-47.
18. Wallace M., Puryear A., Cannada L.K. *A prospective evaluation of post-traumatic stress disorder and parent stress in children exposed to orthopaedic trauma* // Presented at the 2011 Annual Meeting of the Orthopaedic Trauma Association. Oct. 12–15. San Antonio. — 2011. — № 67. — P. 22.
19. Whitesides T.E., Heckman M.M. *The pathophysiology of compartment syndrome* // *Techniques in orthopaedics*. — 2012. — Vol. 27, № 1. — P. 2-7.

Отримано 15.12.13 □

Страфун С.С., Гайович В.В.,
Долгополов А.В.
ГУ «Институт травматологии и ортопедии НАМН Украины»,
г. Киев

ВОССТАНОВЛЕНИЕ ФУНКЦИИ СТОПЫ У ПАЦИЕНТОВ С ИШЕМИЧЕСКОЙ КОНТРАКТУРОЙ И ПОВРЕЖДЕНИЕМ ПЕРИФЕРИЧЕСКИХ НЕРВОВ НИЖНЕЙ КОНЕЧНОСТИ

Резюме. В работе проведен анализ оперативного лечения пациентов с ишемической контрактурой стопы и повреждением нервов нижней конечности на уровне голени. Для исследования функциональных расстройств использовали 100-балльную шкалу Н.В. Китаока, тяжесть ишемической контрактуры стопы определяли по классификации А.П. Лябаха, С.С. Страфуна (1994). С целью улучшения функции стопы использовали операции на периферических нервах (невролиз, шов, пластика), голеностопном, подтаранном суставе (артролиз), а также удлинение задней группы мышц голени и транспозиции. Отдаленные функциональные результаты были оценены через 18 месяцев после оперативного лечения. Использование дифференцированной тактики в реконструкции стопы позволило улучшить функцию в среднем на 23 %.

Ключевые слова: ишемия, контрактура Фолькмана, стопа, повреждение нервов нижней конечности, невролиз, шов нерва, транспозиции.

Strafun S.S., Gayovych V.V., Dolgoplov O.V.
State Institution «Institute of Traumatology and Orthopedics
of National Academy of Medical Sciences of Ukraine», Kyiv,
Ukraine

FOOT FUNCTION RECOVERY IN PATIENTS WITH ISCHEMIC CONTRACTURE AND DAMAGED LOW EXTREMITY PERIPHERAL NERVES

Summary. Within the study we carried out the analysis of operative treatment of patients with the foot ischemic contracture and damaged low extremity peripheral nerves at the crural level. To investigate the functional disorders, we used H.B. Kitaoka 100-point score. severity of the foot ischemic contracture was determined according to classification of A.P. Liabakh, S.S. Strafun (1994). In order to improve the foot function, we carried out surgeries on the peripheral nerves (neurolysis, suture, plasty), on ankle and subtalar joints (arthrolysis), as well as elongation of the crural posterior group of muscles and transpositions. The long-term functional results were evaluated in 18 months after the operative treatment. The use of differentiated tactics in the foot recovery enabled the function to be improved by 23 %, on the average.

Key words: ischemia, Volkmann's contracture, foot, low extremity peripheral nerves damage, neurolysis, nerve suture, transpositions.