УДК 616.717.5/.6:617.576-007-053.1-07-089

ХМЫЗОВ С.А., ГАРБУЗНЯК И.Н.
ГУ «Институт патологии позвоночника и суставов им. проф. М.И. Ситенко НАМН Украины», г. Харьков

ЭФФЕКТИВНОСТЬ КОМБИНИРОВАННОГО ЛЕЧЕНИЯ ДЕТЕЙ С ВРОЖДЕННОЙ КОСОРУКОСТЬЮ В СОЧЕТАНИИ С АНОМАЛИЯМИ КИСТИ

Резюме. *Целью работы являлась оценка функциональных результатов хирургического лечения детей с врожденной косорукостью в сочетании с аномалиями кисти при выполнении комбинированных вмешательств на предплечье и кисти. При проведении сравнительного анализа лечения 35 пациентов выявлено, что выполнение комбинированных хирургических вмешательств на предплечье и кисти при лечении детей с врожденной косорукостью в сочетании с аномалиями кисти позволяет улучшить функциональные результаты лечения в 2,2 раза, что было доказано при помощи теста QUEST.*

Ключевые слова: *врожденная лучевая косорукость, врожденная локтевая косорукость, аномалии кисти, лечение.*

Введение

Частота встречаемости врожденной лучевой косорукости составляет 1 : 30 тысяч новорожденных, в 80 % случаев сочетается с гипоплазией I пальца кисти, а в 50 % отмечена аплазия I пальца кисти [1]. Это значительно нарушает функциональные возможности верхней конечности и приводит к нарушению социальной адаптации и снижению качества жизни пациента [2]. Врожденная локтевая косорукость в общей популяции составляет 1 : 150 тысяч новорожденных и ассоциируется с адактилией кисти, аплазией трехгранной и головчатой костей запястья [3, 4]. У 12 % пациентов с врожденной локтевой косорукостью встречается плечелучевой синостоз, а у 65 % пациентов с плечелучевым синостозом имеется аномалия развития кисти [5].

Одна из причин неудовлетворительных результатов лечения детей с врожденной косорукостью состоит в том, что большая часть предложенных методик направлена на коррекцию деформации костей предплечья, при этом игнорируется важность сочетания ее с аномалиями кисти, которые значительно утяжеляют имеющиеся функциональные расстройства. Все это ведет к необоснованному выбору вида хирургического вмешательства, игнорированию вопросов коррекции аномалий кисти, увеличению частоты рецидивов деформации и не позволяет достичь желаемого улучшения функциональных возможностей верхней конечности после операции.

Цель исследования: оценить функциональные результаты хирургического лечения детей с врожденной косорукостью в сочетании с аномалиями кисти при выполнении комбинированных вмешательств на предплечье и кисти.

Материалы и методы

Исследование проведено на основании анализа результатов лечения 35 пациентов с врожденной косорукостью в сочетании с аномалиями кисти, которые проходили лечение в клинике патологии позвоночника и суставов детского возраста ГУ «ИППС им. проф. М.И. Ситенко НАМНУ» в период с 1996 по 2013 год. Среди них 13 мальчиков (37,5 %) и 22 девочки (62,5 %).

I группу, группу сравнения, составили 13 пациентов, 10 — с врожденной лучевой косорукостью (ВЛучК), 3 — с врожденной локтевой косорукостью (ВЛокК), лечение которых было направлено только на коррекцию патологического состояния предплечья. Распределение по полу: 6 мальчиков (46,1 %) и 7 девочек (53,8 %). Средний возраст пациентов составил 10 лет 1 месяц (от 3 лет 5 мес. до 17 лет 9 мес.).

II группу составили 22 пациента, 16 — с ВЛучК, 6 — с ВЛокК, лечение которых было комплексным и направлено на коррекцию всех патологических состояний предплечья и кисти. Распределение по полу: 7 мальчиков (31,8 %) и 15 девочек (68,2 %). Средний возраст пациентов в исследуемой группе составил 4 года 6 месяцев (от 1 года 3 мес. до 10 лет 2 мес.).

Распределение пациентов по типу врожденной косорукости (табл. 1) выполнено согласно классификации Bayne [6].

Пациентам I группы выполнялось клиническое и рентгенологическое обследование [7, 8]. Пациентам II группы проводились клиническое, рентгенологиче-

© Хмызов С.А., Гарбузняк И.Н., 2014
© «Травма», 2014
© Заславский А.Ю., 2014

Таблица 1. Распределение больных в группах по виду и типу врожденной косорукости

Тип косорукости	Вид косорукости			
	ВЛучК		ВЛокК	
	I группа	II группа	I группа	II группа
I		–	–	–
II	1	1	3	1
III	1	1	–	1
IV	8	14	–	4
Всего	10	16	3	6

ское обследование, электромиография мышц верхних конечностей, ультразвуковое исследование верхней конечности [7–9]. Также для определения качества выполнения навыков верхней конечности оценивали функцию верхней конечности с использованием балльного теста QUEST (Quality of Upper Extremity Skills Test) [10].

При клиническом обследовании выявлено, что при ВЛучК среднее укорочение предплечья составило для пациентов I группы 4,7 см, II группы — 3,2 см. При ВЛокК среднее укорочение предплечья составило 6,2 см для пациентов I группы, а во II группе — 5,3 см. Более выраженное укорочение предплечья встречалось у пациентов I группы, что обусловлено поздним сроком начала лечения.

При оценке функции верхней конечности по балльной шкале QUEST в двух группах отмечены нарушение функции в локтевом, лучезапястном суставах, а также нарушения функции пальцев кисти и разных видов захвата (рис. 1).

Наиболее выраженные нарушения отмечены в дистальных отделах конечности: отсутствие движений или

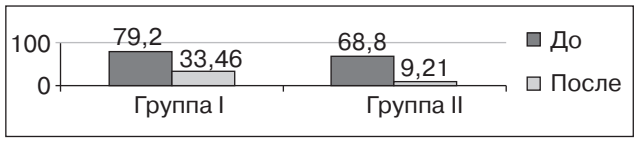

Рисунок 1. Графическое изображение изменения среднего показателя УОК у пациентов с ВЛучК I и II группы до и после лечения

патологические движения в лучезапястном суставе, ограничение движений в пальцах кисти, что в целом обусловливало нарушения сложных двигательных стереотипов, а именно разных видов захвата.

Нарушения функции кисти обусловлены аномалией ее развития, которая присутствовала у всех пациентов, наиболее часто встречалась гипоплазия I пальца при ВЛучК (табл. 2).

При рентгенологическом исследовании определяли угол отклонения кисти (УОК) и средний угол деформации (СУД). У пациентов I группы с ВЛучК средний показатель УОК составил 79,2 ± 31,1°, при ВЛокК средний показатель УОК составил 23,3 ± 1,7°. Среднее значение показателя СУД у пациентов с ВЛучК до начала лечения составило 117,7 ± 29,0°, показателя СУД при ВЛокК — 58,3 ± 7,6°.

Во II группе до начала лечения УОК у пациентов с ВЛучК составил 68,8 ± 17,3°, у пациентов с ВЛокК — 24,3 ± 5,3°. СУД у пациентов II группы с ВЛучК составил 95,04 ± 20,00°, у пациентов с ВЛокК — 51,4 ± 14,4°. Показатели УОК и СУД выше в I группе, что связано с поздним возрастом начала лечения.

Для проведения статистического обследования использовали методы описательной статистики — определяли среднее и стандартное отклонение, а для сравнения групп между собой — Т-тест для независимых выборок. Для сравнения состояния пациентов до и после лечения использовали Т-тест для парных сравнений.

Оценку прогрессирования деформации с возрастом оценивали с помощью регрессионного анализа. Для обработки статистических данных использовали программу Statistica 9.0.

Группы были однородны по данному признаку, разница в показателях была статистически незначимой ($p > 0,05$).

Виды хирургического лечения отличались в I и II группе [11–13]. В I группе лечение было направлено только на коррекцию деформации и длины предплечья, выполнение одномоментной центрации кисти без учета состояния мягких тканей (табл. 3).

Во II группе лечение было направлено как на реконструкцию кисти, так и на реконструкцию предплечья с учетом выявленных костных деформаций и

Таблица 2. Виды аномалий кисти у пациентов I и II группы

Вид аномалии кисти	Вид врожденной косорукости					
	ВЛучК		ВЛокК		Всего	
	I группа	II группа	I группа	II группа	I группа	II группа
Синдактилия	4	8	–	3	4	11
Гипоплазия I пальца	12	15	1	–	13	15
Клинодактилия	2	6	–	1	2	7
Контрактуры межфаланговых суставов	10	16	3	1	13	17
Аплазия пальцев*	–	4	2	4	2	8

Примечание: * — исключена аплазия I пальца, которая относится к гипоплазии I пальца.

особенностей состояния мягких тканей предплечья и кисти (табл. 4).

Результаты и их обсуждение

На момент начала лечения УОК у детей с ВЛучК I группы составил в среднем 79,2 ± 31,1°, у детей II группы — 68,8 ± 17,3°, разница отмеченного параметра между группами была статистически незначимой (t = 1,168; p = 0,252). Угол деформации локтевой кости у больных I группы составил 38,5 ± 9,6°, что статистически больше (t = 3,331; p = 0,004), чем у детей II группы — 29,8 ± 5,2°. Разница между СУД в группах также достигла значительного уровня (t = 2,231; p = 0,033).

После проведенного лечения УОК у детей с ВЛучК уменьшился в обеих группах. Так, УОК у детей с ВЛучК I группы после лечения уменьшился в среднем на 45,8 ± 38,5° и варьировал в пределах от 22 до 69°. Уменьшение отмеченного угла у детей I группы было статистически значимым (t = 4,292; p = 0,001).

Во II группе после проведенного хирургического лечения УОК у детей с ВЛучК достиг в среднем 60,0 ± 16,7° — от 52 до 68°, что тоже статистически значимо уменьшило деформацию (t = 15,692; p = 0,001).

Таким образом, в среднем УОК у пациентов с ВЛучК I группы после лечения составлял 33,46 ± 23,2°, а у детей II группы — 9,21 ± 9,9°. Разница результатов лечения достигла значительного уровня (t = 4,067; p = 0,001) (рис. 1).

Те же тенденции прослеживаются и относительно СУД. После лечения СУД значительно уменьшился в обеих группах — до 57,3 ± 36,3° в I группе и до 17,2 ± 13,3° во II группе, а разница показателей

Таблица 3. Виды хирургических вмешательств, выполненных пациентам I группы

Вид хирургического вмешательства	ВЛучК	ВЛокК	Повторные вмешательства
Резекция фиброзного тяжа	–	–	–
Центрация кисти на локтевую кость	9	–	4
Кожная пластика по Лимбергу	1	–	–
Удлинение локтевой и лучевой костей	2	4	–
Удлинение локтевой кости	4	–	–
Артродез локтезапястного сочленения	1	–	–
Поллицизация II пальца	1	–	–
Всего	18	4	4

Таблица 4. Виды и количество хирургических вмешательств, выполненных пациентам II группы

Вид хирургического вмешательства	ВЛучК	ВЛокК	Повторные вмешательства
Резекция фиброзного тяжа	16	5	–
Центрация кисти на локтевую кость, одноэтапное	7	–	–
Центрация кисти на локтевую кость с дистракцией мягких тканей предплечья	14	–	1
Кожная пластика по Лимбергу	4	–	–
Монолокальное удлинение лучевой кости	–	1	–
Удлинение локтевой и лучевой костей	1	1	–
Удлинение локтевой кости	5	–	2
Артродез локтезапястного сочленения	1	–	–
Резекция плечелучевого синостоза	–	5	–
Устранение синдактилии	1	3	–
Поллицизация II пальца	4	–	–
Углубление I межпальцевого промежутка	4	3	–
Корригирующая остеотомия фаланг пальцев кисти	4	2	–
Капсулотомия межфаланговых суставов пальцев кисти	2	–	–
Оппонентная пластика по Riordan	1	–	–
Оппонентная пластика по Huber	1	–	–
Всего	65	20	3

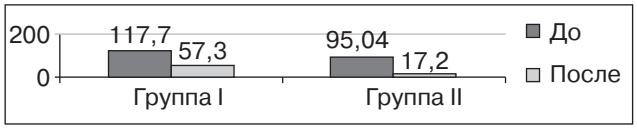

Рисунок 2. Графическое изображение изменения среднего показателя СУД у пациентов с ВЛучК I и II группы до и после лечения

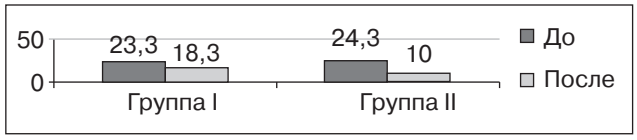

Рисунок 3. Графическое изображение изменения среднего показателя УОК у пациентов с ВЛокК I и II группы до и после лечения

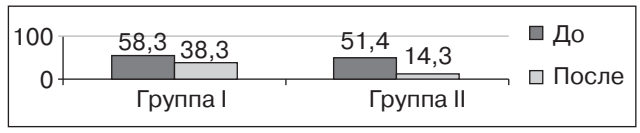

Рисунок 4. Графическое изображение изменения среднего показателя СУД у пациентов с ВЛокК I и II группы до и после лечения

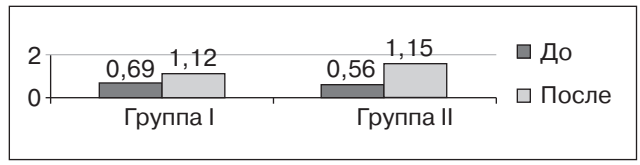

Рисунок 5. Диаграмма изменения функции верхней конечности по QUEST у пациентов I и II группы до и после лечения

достигла статистически значимого уровня (t = 3,815; p = 0,002). Результат лечения значительно лучше у пациентов II группы (рис. 2).

У детей с ВЛокК на момент начала лечения средний показатель УОК в локтевую сторону мало отличался в обеих группах, что подтверждается отсутствием статистической разницы между группами. Но результаты хирургического лечения больных с ВЛокК различны. Уменьшение УОК у детей I группы составило в среднем 5,0 ± 5,0°, что не привело к значительному изменению деформации (t = 1,732; p = 0,225). Среди пациентов II группы уменьшение данного показателя в среднем составило 14,3 ± 3,5° (от 11° до 17,5°), что статистически значимо изменило начальную деформацию (t = 10,954; p = 0,001). После проведенного хирургического лечения средний показатель УОК у пациентов группы I составил 18,3 ± 2,9°, во II группе — 10,0 ± 4,1°, а разница показателей достигла статистически значимого уровня (t = 3,162; p = 0,013) (рис. 3).

При выполнении хирургической коррекции достигнуто уменьшение деформации лучевой кости у детей I группы на 13,3 ± 5,8°, однако данные изменения не являются статистически значимыми (t = 4,000; p = 0,057), а у детей II группы — в среднем на 22,8 ± 9,5° (в некоторых случаях до 30°), при этом во II группе уменьшение деформации достигло значимого уровня (t = 6,358; p = 0,001). Таким образом, остаточная деформация у детей I группы составила 20,0 ± 0,0°, а у детей II группы — 4,3 ± 4,5°, разница достигла статистически значимого уровня (t = 9,242; p = 0,001).

СУД при ВЛокК в I группе уменьшился на 20,0 ± 8,7°, что было статистически незначимым (t = 4,0; p = 0,057), а во II группе — на 37,1 ± 10,7° и достиг значимого уровня (t = 9,494; p = 0,001).

Таким образом, суммарный угол деформации у детей с ВЛокК I группы после лечения составил 18,3 ± 2,9°, а у детей с ВЛокК II группы — 14,3 ± 5,3°, что значительно (t = 7,187; p = 0,001) меньше, чем в I группе (рис. 4). Результат лечения значительно лучше у пациентов II группы.

По результатам определения среднего показателя функции верхней конечности по тесту QUEST можно отметить, что функция верхней конечности у пациентов II группы после хирургического лечения улучшилась в 2,2 раза в сравнении с I группой (табл. 5).

Это обусловлено тем, что в I группе лечение пациентов было направлено только на коррекцию деформации и удлинение предплечья, а во II группе при лечении учитывались все виды аномалий развития предплечья и кисти, что привело к статистически значимому улучшению функции I пальца и всех видов захвата (рис. 5).

Анализ выявленных осложнений после проведенного хирургического лечения больных в обеих группах показал относительно большой процент осложнений, что связано с особенностями и тяжестью врожденной патологии верхней конечности, которая характеризуется комплексными структурно-функциональными нарушениями мягкотканных и костных элементов и обусловливает разнообразие клинических проявлений заболевания, а также склонность к рецидивам и осложнениям [14].

Таблица 5. Средний показатель изменений функции верхней конечности до и после хирургического лечения в I и II группе по QUEST

Группы	Суммарный балл функции верхней конечности до лечения (процент от максимально возможной функции)	Суммарный балл функции верхней конечности после лечения (процент от максимально возможной функции)	Улучшение функции, баллы (%)
I	11 : 16 = 0,6875 (34,38 %)	17,857 : 16 = 1,116 (55,8 %)	0,4285 (21,42)
II	16,214 : 29 = 0,5591 (27,95 %)	43,857 : 29 = 1,512 (75,6 %)	0,9529 (47,65)

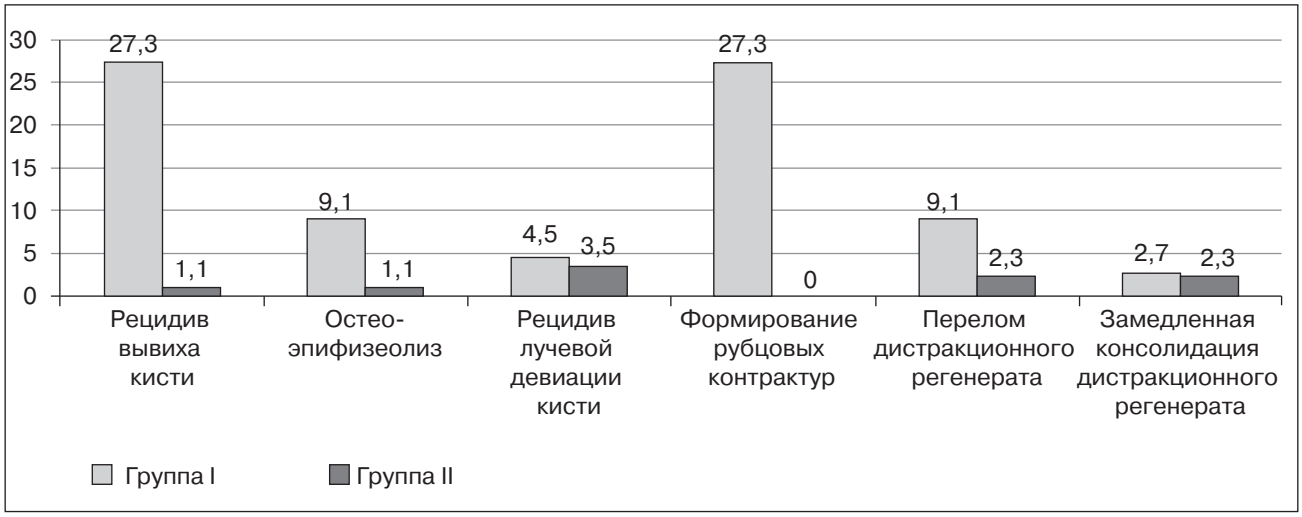

Рисунок 6. Диаграмма выявленных тяжелых осложнений лечения у пациентов I и II группы

Так, у пациентов I группы, которым выполнено 22 реконструктивных вмешательства, в ближайшем послеоперационном периоде отмечено 29,9 % легких осложнений. Из тяжелых осложнений наиболее частыми были рецидивы вывиха кисти (27,3 %), тяжелые рубцовые контрактуры в лучезапястном суставе (27,3 %), замедленная консолидация дистракционного регенерата (22,7 %), а также одной из особенностей было наличие у одного пациента от 2 до 5 осложнений (рис. 6).

Данные осложнения объясняются в основном нарушением технологии выполнения центрации кисти на локтевую кость, а также игнорированием важности коррекции сухожильно-мышечного дисбаланса.

Также у пациентов I группы выявлено 14 случаев дефектов лечения, среди которых наиболее частыми являлись: выраженное укорочение предплечья более 50 %, которое отмечено в 46,1 % случаев, отсутствие двустороннего захвата в 46,1 % случаев за счет невыполнения реконструктивных вмешательств на кисти. Это привело к функциональным ограничениям, развитию альтернативных видов захвата и косметическим дефектам.

У пациентов II группы отмечен значительно меньший процент осложнений, из которых 12,85 % составили тяжелые и 10,3 % — легкие осложнения. Такое снижение числа осложнений наблюдалось на фоне повышения количества проведенных хирургических вмешательств и обусловлено обоснованным выполнением хирургической коррекции выявленных патологических проявлений на уровне локтевого сустава, предплечья и кисти с учетом данных о состоянии костных и мягкотканных элементов.

Выводы

При проведении ретроспективного анализа результатов лечения пациентов с врожденной косорукостью выявлены закономерные изменения, которые характеризуют патологическое течение процессов развития врожденной косорукости при отсутствии адекватного хирургического лечения: прогрессирующее укорочение предплечья, развитие компенсаторных видов захвата, а лечение пациентов, которое направлено только на стабилизацию лучезапястного сустава, коррекцию деформации и длины предплечья без коррекции сопутствующих аномалий кисти, не приводит к значительному улучшению функции верхней конечности.

Выполнение комбинированных хирургических вмешательств на предплечье и кисти при лечении детей с врожденной косорукостью в сочетании с аномалиями кисти позволило улучшить функциональные результаты лечения в 2,2 раза, что было доказано при помощи теста QUEST.

Основой подхода к лечению пациентов с врожденной косорукостью является ранняя диагностика и лечение, а коррекция аномалий кисти является важным аспектом в комплексном хирургическом лечении и должна обязательно проводиться на ранних этапах, до развития вторичных деформаций и патологических приспособительных стереотипов.

Список литературы

1. *Scott Kozin H. Upper extremity congenital anomalies / H. Scott Kozin // The Journal of Bone and Joint Surgery. — 2003. — Vol. 85-A, № 8. — P. 1564-1576.*
2. *Прокопович В.С. Варианты патологии развития кисти у больных с врожденной косорукостью / В.С. Прокопович // Травматология и ортопедия России. — 1995. — № 1. — С. 53-54.*
3. *Schmidt C.C. Ulnar ray deficiency / C.C. Schmidt, S.K. Neufeld // Hand Clin. — 1998. — Vol. 14. — P. 65-76.*
4. *Прокопович Е.В. Хирургическое лечение врожденной локтевой косорукости: Пособие для врачей / Прокопович Е.В. — СПб., 2002. — 27 с.*
5. *El Hassan B. Clinical manifestations of type IV ulna longitudinal dysplasia / B. El Hassan, S. Biafora, T. Light // J. Hand Surg. [Am.]. — 2007. — Vol. 32(7). — P. 1024-1030.*
6. *Mary O'Brien. Plastic and Hand Surgery in clinical practice: classifications and definitions / Mary O'Brien. — Springer, 2009. — 206 p.*

7. *Маркс В.О. Ортопедическая диагностика / Маркс В.О. — Минск: Наука и техника, 1978. — 512 с.*
8. *Paul R. Manske. Instructional Course Lectures. Longitudinal Failure of Upper-Limb Formation / Paul R. Manske // The Journal of Bone and Joint Surgery. — 1996. — Vol. 78. — P. 1600-1623.*
9. *Хмызов С.А. Методика ультразвукового исследования предплечья и кисти у детей / Хмызов С.А., Гарбузняк И.Н., Вишняков А.Е., Яковенко С.М. // Ортопедия, травматология и протезирование. — 2009. — № 4. — С. 46-51.*
10. *Carol DeMatteo. QUEST (Quality of Upper Extremity Skills Test) / Carol DeMatteo, Mary Law, Dianne Russell. — 1992. — 82 p.*
11. *Хмызов С.А. Дифференциальный подход к лечению врожденной лучевой косорукости / Хмызов С.А., Гарбузняк И.Н. // Травма. — 2006. — Т. 7, № 3. — С. 448-452.*
12. *Гарбузняк И.Н. Врожденная локтевая косорукость / Гарбузняк И.Н. // Ортопедия, травматология и протезирование. — 2011. — № 3. — С. 46-51.*
13. *Хмызов С.А. Управляемый остеосинтез стрежневыми системами в детской ортопедии и травматологии / Хмызов С.А.: Дис... д-ра мед. наук: спец. 14.01.21 «Травматология и ортопедия». — Харьков, 2004. — 415 с.*
14. *Хмызов С.А. Ошибки и осложнения при лечении врожденной лучевой и локтевой косорукости / Хмызов С.А., Гарбузняк И.Н. // Літопис травматології та ортопедії. — 2012. — № 1–2. — С. 82-86.*

Получено 11.05.14

Хмизов С.О., Гарбузняк І.М.
ДУ «Інститут патології хребта та суглобів ім. проф. М.І. Ситенка НАМН України», м. Харків

ЕФЕКТИВНІСТЬ КОМБІНОВАНОГО ЛІКУВАННЯ ДІТЕЙ З УРОДЖЕНОЮ КОСОРУКІСТЮ В ПОЄДНАННІ З АНОМАЛІЯМИ КИСТІ

Резюме. Метою роботи була оцінка функціональних результатів хірургічного лікування дітей з уродженою косорукістю в поєднанні з аномаліями кисті при виконанні комбінованих втручань на передпліччі та кисті. При проведенні порівняльного аналізу лікування 35 хворих відмічено, що виконання комбінованих хірургічних втручань на передпліччі та кисті при лікуванні дітей з уродженою косорукістю в поєднанні з аномаліями кисті дозволяє покращити функціональні результати лікування в 2,2 раза, що було доведено за допомогою тесту QUEST.

Ключові слова: уроджена променева косорукість, уроджена ліктьова косорукість, аномалії кисті, лікування.

Khmyzov S.A., Garbuznyak I.N.
State Institution «Institute of Spine and Joint Pathology named after professor M.I. Sitenko of National Academy of Medical Sciences of Ukraine», Kharkiv, Ukraine

THE EFFECTIVENESS OF COMBINED TREATMENT OF CHILDREN WITH CONGENITAL CLUBHAND COMBINED WITH HAND ANOMALIES

Summary. The aim of the work was to evaluate the functional results of surgical treatment of children with congenital radial clubhand combined with hand anomalies when the combined interventions on the forearm and hand. A comparative analysis of the treatment of 35 patients revealed that the performance of the combined surgical procedures on the forearm and hand in the treatment of children with congenital clubhand combined with hand anomalies can improve functional outcomes by 2.2 times, which was proved by means of test QUEST.

Key words: congenital radial clubhand, congenital ulnar clubhand, hand anomalies, treatment.