УДК 616.71-001.514-002.3

РУШАЙ А.К., КЛИМОВИЦКИЙ В.Г., БОГДАНОВА Л.В., ЧУЧВАРЕВ Р.В., ВАЛЮШКО Т.В., БОДАЧЕНКО К.А.
Донецкая областная травматологическая больница

ФИЗИОТЕРАПЕВТИЧЕСКАЯ РЕАБИЛИТАЦИЯ БОЛЬНЫХ С ПОРАЖЕНИЯМИ ГОЛЕНИ И ГОЛЕНОСТОПНОГО СУСТАВА С ИСПОЛЬЗОВАНИЕМ ПРЕПАРАТОВ ФАСТУМ® ГЕЛЬ И ЛИОТОН® ГЕЛЬ

Резюме. *В работе изложен опыт проведения фонофореза препаратов Фастум® гель и Лиотон® гель у больных с посттравматическим остеомиелитом дистального отдела костей голени и артрозом голеностопного сустава. Обоснована клиническая целесообразность, показана высокая эффективность и безопасность предложенного метода лечения.*

Актуальность проблемы

Поражения голени и голеностопного сустава являются актуальной проблемой травматологии и ортопедии. Открытые высокоэнергетические переломы длинных костей осложняются развитием остеомиелита в 40–90 % случаев [1, 2]. Эта патология является тяжелой, длительно протекающей и в ряде случаев приводит к инвалидизации [3, 4]. Поражаются в основном работоспособные, молодые люди [5, 6]. Наличие хронического воспалительного процесса приводит к стойким нарушениям микроциркуляции в пораженном сегменте, нейротрофическим нарушениям, выраженному ограничению функции суставов. Учет особенностей патологического процесса у таких больных и его коррекция в восстановительном периоде являются важными компонентами реабилитационного лечения.

Цель работы — клиническая апробация метода улучшения результатов реабилитации больных с травматическими повреждениями голени и голеностопного сустава, включающего фонофорез препаратов Фастум® гель и Лиотон® гель.

Задачи:

1. Обосновать необходимость применения фонофореза комбинации препаратов Фастум® гель и Лиотон® гель в реабилитационном лечении.
2. Определить безопасность метода.
3. Выяснить эффективность фонофореза препаратов Фастум® гель и Лиотон® гель в комплексной реабилитации больных с поражениями голени и голеностопного сустава.

Материалы и методы

Под нашим наблюдением находилось 48 больных с травматическим остеомиелитом нижней трети большеберцовой кости и гнойными артритами голеностопного сустава. Данная патология среди всех гнойных поражений нижней конечности имеет наибольший удельный вес и практически всегда сопровождается развитием нейротрофических нарушений, отечным синдромом, контрактурой и болями в смежных суставах. Гнойный процесс у всех исследуемых больных был в стадии ремиссии. Всем больным в качестве восстановительной, противовоспалительной, противоболевой, противоотечной терапии проводился фонофорез препаратов Фастум® гель и Лиотон® гель в составе комплексной реабилитации. Длительность курса фонофореза составила 10 дней.

Распределение пострадавших по возрасту представлено в табл. 1.

Отмечается высокий (75 % — 36 чел.) удельный вес лиц работоспособного возраста, что говорит о высокой не только медицинской, но и экономической значимости улучшения результатов лечения у данной категории больных.

У больных с травматическим остеомиелитом большеберцовой кости на соответствующем этапе лечения производилась фистулосеквестрнекрэктомия. У больных гнойным артритом голеностопного сустава использовался метод артродезирования.

Практически у всех больных имело место развитие деформирующего остеоартрита, контрактуры и болевого синдрома голеностопного сустава и суставов стопы. Диагноз подтверждался рентгенографически.

© Рушай А.К., Климовицкий В.Г., Богданова Л.В., Чучварев Р.В., Валюшко Т.В., Бодаченко К.А., 2015
© «Травма», 2015
© Заславский А.Ю., 2015

Таблица 1. Распределение пострадавших по возрасту

К-во пострадавших \ Возраст, лет	18–25	26–60	Более 60	Всего
Абс.	12	24	12	48
%	25	50	25	100

Клинически наблюдался выраженный болевой синдром, контрактуры пораженных суставов, нарушение опорной функции и способности к самостоятельному передвижению.

Длительность заболевания у всех исследуемых пациентов была большой. Все получали массивную и длительную медикаментозную терапию, в том числе внутривенную. Особенностью исследуемой патологии является не только закономерность развития нейротрофических расстройств в пораженной конечности, но и высокая вероятность сохранения в ней дремлющих очагов инфекции. Поэтому применение для раннего реабилитационного лечения высокоэнергетических тепловых процедур (парафин, грязи, ванны и т.д.) закономерно может приводить к активизации инфекционного и воспалительного процессов, ввиду чего не показано. В то же время максимально раннее начало реабилитационного лечения позволяет рассчитывать на значительно лучшие результаты в сравнении с тактикой выжидания. В связи с этим в качестве метода лечения нами был избран фонофорез лекарственных препаратов как наиболее безопасный на ранних этапах реабилитации.

Современные представления о патогенезе воспалительного процесса показывают его многокомпонентность; ведущая роль в нем отводится простагландиновому и лейкотриеновому факторам, провоспалительным цитокинам, активации экспрессии молекул адгезии эндотелиальными клетками и трансмиграции лейкоцитов в ткани с последующим усилением воспалительного процесса, фактору агрегации тромбоцитов, комплементу, оксиду азота (NO). Поэтому в лечении и реабилитации важно воздействовать на максимально большее число факторов воспалительного процесса с целью его адекватной модуляции:

Рисунок 1. Рентгенограмма сросшегося перелома голени с развитием остеоартрита голеностопного сустава

1. С учетом высокой уязвимости костной ткани к микроциркуляторным и гемодинамическим нарушениям, сопровождающим воспалительный синдром, очень важным является улучшение реологических свойств крови, а также обеспечение относительного преобладания ее антисвертывающей и фибринолитической активности в области поражения.

2. Обеспечение адекватной противомикробной терапии наиболее актуально в острый период инфекционно-воспалительного процесса.

3. Противовоспалительная и противоотечная терапия являются важнейшим инструментом медикаментозного лечения в травматологии.

И если на ранних этапах лечения антимикробная, противовоспалительная, противоотечная, реологическая, обезболивающая, десенсибилизирующая терапия проводится в первую очередь посредством системного назначения медикаментозных препаратов, то с началом периода реабилитации преимущество получают местные способы лечения, в особенности физиотерапевтический.

Хорошим восстановительным эффектом обладает ультразвук. В основе его действия лежит влияние механических колебаний, которые обеспечивают микромассаж клеток и тканей, рефлекторное расширение сосудов, усиление кровотока на микроциркуляторном уровне, повышение интенсивности и качества биохимических процессов. Усиление проницаемости клеточных мембран, активация процессов диффузии и адсорбции ведут к значительному улучшению лимфо- и кровотока, ускорению репарации и регенерации. Лечебные свойства ультразвука могут быть значительно усилены добавлением медицинских мазей или гелей. Причем преимущество именно за гелевыми формами как наиболее сочетаемыми с ультразвуком.

Обоснованность применения фонофореза препаратов Фастум® гель и Лиотон® гель продиктована комплексом требуемых фармакодинамических эффектов, которые обеспечиваются действующими веществами этих препаратов (НПВС — кетопрофен и гепарин соответственно). А местное (топикальное) использование указанных средств, дополнительно усиленное фонофорезом, позволяет достичь требуемых лечебных эффектов без риска возникновения системного побочного действия.

Основным действующим веществом препарата Фастум® гель является кетопрофен — нестероидное противовоспалительное средство, уменьшающее процессы воспаления в суставах, мышцах, сухожилиях. По данным доказательной медицины, именно топикаль-

ный кетопрофен среди всех противовоспалительных препаратов обладает наиболее сильным противовоспалительным и противоболевым действием [7]. Проникновению препарата глубоко в ткани способствуют как свойства молекулы кетопрофена (наименьший размер и поляризация), так и специальная гелевая основа, обеспечивающая максимальную пенетрацию. Поэтому кетопрофен обладает максимальным противовоспалительным и противоболевым потенциалом, доказанным в сравнительных исследованиях, проведенных японскими учеными [8].

Отдельно стоит отметить факт безопасности кетопрофена для суставного хряща. Доказано *in vivo*, что препарат кетопрофена не влияет на синтез протеогликанов хряща — как здорового, так и остеоартритически измененного [9]. Препарат не оказывает системного действия, не вызывает привыкания.

Лиотон® гель является топикальным антикоагулянтом прямого действия; он относится к группе среднемолекулярных гепаринов. При наружном применении оказывает местное антитромботическое, противоэкссудативное, умеренное противовоспалительное действие. Блокирует образование тромбина, угнетает активность гиалуронидазы, активирует фибринолитические свойства крови. Постепенно уменьшает воспалительный процесс и оказывает антитромботическое действие, улучшает микроциркуляцию и активирует тканевый обмен, ускоряет процессы уменьшения отечности тканей.

Важным компонентом мультимодального действия гепарина (Лиотон® гель) является его позитивное влияние на биодоступность монооксида азота (NO) [10]. Гепарин повышает эндотелиальную биодоступность NO, благодаря чему восстанавливается регуляция сосудистого тонуса и микроциркуляция.

Наличие у гепарина антикомплементарного действия [11] дополнительно усиливает противовоспалительную и ангиопротекторную эффективность препарата Лиотон® гель.

Режим аппарата ультразвука был непрерывный, плотность излучения от 0,7 до 1,0 Вт/см^2, на нижнюю треть голени и область суставов корня стопы по 5–10 минут ежедневно. Курс лечения составлял 10 сеансов.

Для определения эффективности выбранного лечения использовались объективные и субъективные методы исследования. К объективным методам относятся: наличие локальной реакции на проводимое лечение и ее выраженность, данные реовазографии, динамика объема движений в голеностопном суставе, разница окружности голени в самом широком месте (Δ окружности) до, во время и после окончания курса лечения. В качестве субъективных критериев учитывались: субъ-

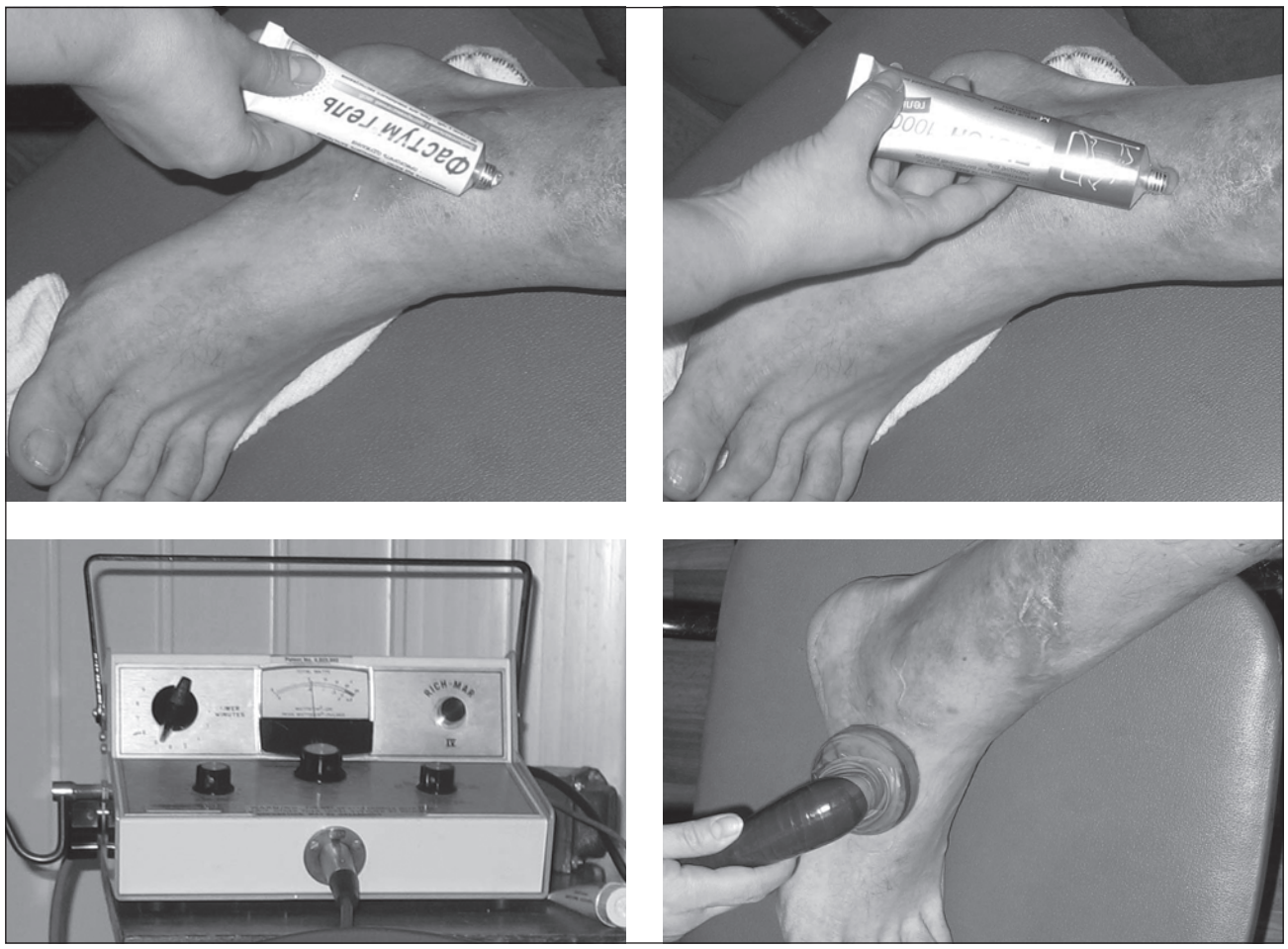

Рисунок 2. Нанесение гелей и фонофорез

ективная оценка переносимости лечения, динамика болевого синдрома по визуально-аналоговой шкале (ВАШ) (рис. 2), оценка больными улучшения функции конечности и длительность достигнутого эффекта.

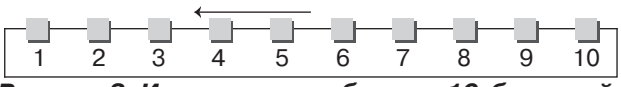

Рисунок 2. Интенсивность боли по 10-балльной визуально-аналоговой шкале

Реовазография — метод исследования кровообращения путем определения суммарного отражения пульсовых изменений кровенаполнения сосудов, основанный на регистрации изменений сопротивления электрическому току при прохождении его через ткани. Нами использовалась компьютерная система ReoCom. Электроды располагались в проекции сосудистых пучков. Комплекс работает с использованием операционной системы Windows XP.

Запись реовазографических показателей производилась на уровне голени и стопы.

При количественном анализе реографической кривой учитывали регулярность волны, ее форму и высоту, характер подъема (анакроту) и спуска (катакроту), форму вертушки добавочных волн и нисходящей части кривой, оценивали степень идентичности кривых, снятых с симметричных участков.

Для качественной оценки исследования определяли следующие показатели: A_2 — максимальную амплитуду систолической волны (Ом) как характеристику, отображающую пульсовое кровенаполнение; A_3 — амплитуду инцизуры (Ом); A_4 — амплитуду диастолической волны (Ом).

По полученным значениям исчисляли наиболее информативные индексы. Так, дикротический индекс (ДИ) отображает состояние тонуса резистивных сосудов; диастолический индекс (ДСИ) отражает тонус венул и состояние венозного оттока; ДК характеризует тонус артериальных сосудов.

По всем параметрам исчисляется коэффициент асимметрии (КА).

Полученные результаты

Все больные хорошо переносили фонофорез препаратов Фастум® гель и Лиотон® гель. Неприятных ощущений, местных кожных, а тем более общих реакций не было.

Наиболее информативна динамика коэффициента асимметрии: исходный уровень, во время лечения и после его окончания.

Наиболее показательными были изменения коэффициента асимметрии диастолического индекса на уровне голеней (КА ДСИ) (табл. 2).

Таблица 2. Динамика коэффициента асимметрии ДСИ на уровне голеней

Период измерения	КА ДСИ, %
До начала лечения	17,0 ± 2,1
Через 5 суток после начала лечения	15,0 ± 2,7
Через 10 суток после начала лечения	13,0 ± 2,6

Полученные данные свидетельствуют об объективном повышении тонуса венул и улучшении состояния венозного оттока на пораженной голени к окончанию курса фонофореза препаратов Фастум® гель и Лиотон® гель.

Динамика разницы окружности больной и здоровой голени приведена на рис. 3 — от 3,1 ± 0,2 см в начале лечения до 2,8 ± 0,3 см на 10-е сутки. Уменьшение различий в окружности между больной и здоровой голенью объективно свидетельствует об уменьшении воспалительного отека мягких тканей.

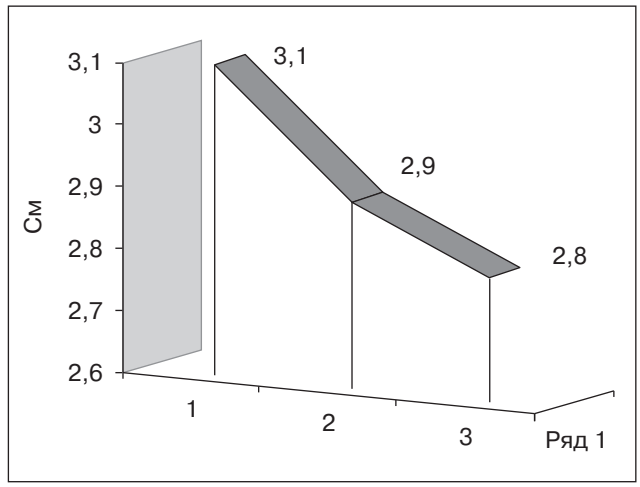

Рисунок 3. Динамика разницы окружности больной и здоровой голени (до лечения (1), на 5-е (2) и 10-е (3) сутки)

С учетом давности течения воспалительного процесса у всех 24 больных с травматическим остеомиелитом нижней трети большеберцовой кости имела место контрактура голеностопного сустава. Хронический воспалительный процесс приводил к развитию грубой соединительной ткани как в капсуле сустава, так и в периартикулярных тканях. По-видимому, именно этим объясняется тот факт, что за курс лечения статистически достоверного изменения объема движений в пораженных суставах у исследуемой группы больных нами выявлено не было.

Ощущение уменьшения боли начало появляться у больных с поражением дистального отдела голени к 7–10-му дню после начала процедур фонофореза. Оценка уровня боли самими больными по визуально-аналоговой шкале до лечения составляла 5,5 ± 0,3 балла, а к 10-м суткам снизилась до 3,8 ± 0,2.

Длительное наблюдение за больными, прошедшими курс лечения фонофорезом препаратов Фастум® гель и Лиотон® гель, показало следующие результаты. Все больные отмечали улучшение состояния пораженной конечности уже к 7–10-м суткам на фоне проводимого лечения. После этого у всех больных наступал период стабилизации состояния. Необходимость повторного курса фонофореза возникала только через 5–7 месяцев.

Обсуждение полученных данных

Объективные и субъективные данные, полученные в результате лечения больных с хроническим

посттравматическим остеомиелитом дистального отдела большеберцовой кости при помощи фонофореза препаратов Фастум® гель и Лиотон® гель, показывают эффективность предложенного метода и его целесообразность.

Важным с точки зрения долговременной эффективности лечения является тот факт, что ни у одного больного за весь период наблюдения (7 месяцев) не развился рецидив остеомиелита.

Лечение фонофорезом с препаратами Фастум® гель и Лиотон® гель хорошо переносилось всеми больными и не вызвало никаких местных или системных побочных эффектов.

Эффективность используемого лечения подтверждена динамикой коэффициента асимметрии диастолического индекса на уровне голеней, снижением уровня болевых ощущений по ВАШ (с 5,5 ± 0,3 балла до лечения до 3,8 ± 0,2 балла к 10-му дню лечения) и уменьшением разницы между окружностями больной и здоровой голени.

Необходимость повторного курса возникала только через 5–7 месяцев.

Выводы

1. Фонофорез с препаратами Фастум® гель и Лиотон® гель является обоснованным и эффективным методом лечения и реабилитации больных с посттравматическим остеомиелитом и артритом. Эффективность фонофореза препаратов Фастум® гель и Лиотон® гель подтверждена динамикой ВАШ, разницы окружностей больной и здоровой голени, коэффициента асимметрии диастолического индекса на уровне голеней.

2. С учетом того, что за 7 месяцев наблюдения ни у одного больного не возникло рецидива остеомиелита, можно сделать вывод о противорецидивной эффективности лечения фонофорезом препаратов Фастум® гель и Лиотон® гель.

3. Определена хорошая безопасность и переносимость лечения.

Список литературы

1. *Никитин Г.Д., Рак А.В., Линник С.А. Хирургическое лечение остеомиелита. — СПб., 2000. — С. 287.*
2. *Климовицкий В.Г., Рушай А.К., Бодаченко К.А. Открытые переломы костей конечностей при политравме и их лечение // Всероссийская конференция с участием стран СНГ, посвященная 60-летию Победы Советской медицины в Великой Отечественной войне 1941–1945 гг. «Травмы мирного и военного времени». — Москва; Краснодар; Анапа, 2005. — С. 87-88.*
3. *Побел А.Н. и др. Использование комплексной терапии в профилактике сепсиса при гнойных артритах // Збірник наукових праць Запорізького державного інституту удосконалення лікарів. — Вип. 64. — Запоріжжя, 2003.*
4. *Щадько А.О. Лікування гнійних післятравматичних артритів гомілковостопного суглоба: Дис... канд. мед. наук. — Донецьк, 2013. — 147 с.*
5. *Rushay A.K. et al. The Prognostication of treatment tactics of the open fracture of extremities by polytrauma // European Jornal of Trauma. — 2005. — Vol. 32, Suppl. Abstracts. — P. 83.*
6. *Rushay A.K. et al. Ilizarov method used by plastic of bone defects at patients with a traumatic osteomyelitis // SICOT/SIROT 2005 XXIII World Congress. Abstract Book. 2–9 September. — Istanbul. — P. 227-228.*
7. *Mason Lorna, Moore R. Andrew, Jayne E. Edwards, Derry Sheena, McQuay Henry J. Topical NSAIDs for acute pain: a meta-analysis // BMC Family Practice. — 2004. — 5, 10.*
8. *Komatsu T., Sakurada T. Comparison of the efficacy and skin permeability of topical NSAID preparations used in Europe // Eur. J. Pharm. Sci. — 2012. — 18, 47 (5). — 890-5. doi: 10.1016/j.ejps.2012.08.016. Epub 2012 Sep 15.*
9. *Huber-Bruning O., Willbrinck B., VanRoy J.L., VanDerVeen M.J. Potential influences of ketoprofen on human healthy and osteoarthritic cartilage in vitro // Scand. J. Rheumatol. Suppl. — 1989. — 83. — 29-32.*
10. *Baldus S., Rudolph V. et al. Heparins increase endothelial nitric oxide bioavailability by liberating vessel-immobilized myeloperoxidase // J. Immunol — 2006. — 113 (15). — 1871-8.*
11. *Weiler J.M., Edens R.E., Linhardt R.J., Kapelanski D.P. Heparin and modified heparin inhibit complement activation in vivo // J. Immunol. — 1992. — 148 (10). — 3210-5.*

Получено 17.12.14

Рушай А.К., Климовицький В.Г., Богданова Л.В., Чучварев Р.В., Валюшко Т.В., Бодаченко К.А.
Донецька обласна травматологічна лікарня

ФІЗІОТЕРАПЕВТИЧНА РЕАБІЛІТАЦІЯ ХВОРИХ З УРАЖЕННЯМ ГОМІЛКИ ТА ГОМІЛКОВОГО СУГЛОБА ІЗ ЗАСТОСУВАННЯМ ПРЕПАРАТІВ ФАСТУМ® ГЕЛЬ ТА ЛІОТОН® ГЕЛЬ

Резюме. У роботі викладено досвід проведення фонофорезу препаратів Фастум® гель та Ліотон® гель у хворих із посттравматичним остеомієлітом дистального відділу кісток гомілки та остеоартрозом гомілкового суглоба. Обґрунтована клінічна доцільність, доведена висока ефективність та безпечність запропонованого методу лікування.

Rushai A.K., Klimovitskyi V.H., Bohdanova L.V., Chuchvarev R.V., Valiushko T.V., Bodachenko K.A.
Donetsk Regional Trauma Hospital, Donetsk, Ukraine

PHYSIOTHERAPEUTIC REHABILITATIONS OF PATIENTS WITH LESIONS OF THE LOWER LEG AND ANKLE JOINT USING FASTUM® GEL AND LIOTON® GEL

Summary. The paper describes the experience of phonophoresis using Fastum® gel and Lioton® gel in patients with posttraumatic osteomyelitis of the distal lower leg bones and arthrosis of the ankle joint. Clinical expediency of the proposed method of treatment is proved, its high efficiency and safety are shown.