УДК 616.711-007.17-073.7:616.72-007.233

ГУЖЕВСЬКИЙ І.В., ГЕРАСИМЕНКО С.І., ПОЛУЛЯХ М.В., БАБКО А.М., ГЕРАСИМЕНКО А.С., ПОЛУЛЯХ Д.М.
ДУ «Інститут травматології та ортопедії НАМН України», м. Київ

КЛІНІКО-РЕНТГЕНОЛОГІЧНІ ПОКАЗНИКИ ПРИ ОСТЕОАРТРОЗІ КОЛІННИХ ТА КУЛЬШОВИХ СУГЛОБІВ НА ҐРУНТІ СПОНДИЛОЕПІФІЗАРНОЇ ДИСПЛАЗІЇ

Резюме. *З метою уточнення особливостей клініко-рентгенологічної симптоматики у хворих з остеоартрозом колінних та кульшових суглобів, що виник на ґрунті спондилоепіфізарної дисплазії, проаналізовано клініко-рентгенологічні показники 155 дорослих хворих з остеоартрозом кульшових та колінних суглобів при стертих формах спондилоепіфізарної дисплазії. Встановлено, що клінічна маніфестація остеоартрозу суглобів нижніх кінцівок у хворих зі спондилоепіфізарною дисплазією виникає в найбільш працездатному віці, а перебіг захворювання часто характеризується наявністю періартикулярного больового синдрому та резистентністю до пероральних хондромодуляторів. При наявності у хворих з остеартрозом суглобів нижніх кінцівок поєднання множинних уражень суглобів, ознак диспропорційного розвитку кінцівок та тулуба, симетричних порушень осей кінцівок, зменшення рухливості в ліктьових суглобах поза межами вікової норми доцільне проведення рентгенологічного дослідження не тільки уражених суглобів, але й асимптомних сегментів опорно-рухового апарату. Виявлення соматичних стигм дисплазії сполучної тканини у хворих із первинним остеоартрозом колінних та кульшових суглобів повинно налаштовувати на уважне оцінювання рентгенологічних знахідок. Ретельне урахування клініко-рентгенологічних особливостей хворих у більшості випадків дозволяє відрізнити остеоартроз на ґрунті спондилоепіфізарної дисплазії від інших варіантів остеоартрозу, що важливо для розробки стратегії та тактики лікування хворих обраної групи.*
Ключові слова: *остеоартроз, спондилоепіфізарна дисплазія.*

Вступ

Жодна галузь клінічної медицини не може уникнути проблеми спадкових захворювань, і взагалі існує думка, що більшість хронічних неінфекційних захворювань людини є генетично детермінованими [3, 4, 10]. Остеоартроз (ОА) також не є винятком — серед етіологічних факторів його розвитку суттєве значення має генетично обумовлена неповноцінність колагену II типу, що за своїми молекулярними ознаками належить до групи дисплазій сполучної тканини (ДСТ) [5, 7–9, 11, 14]. Діапазон ортопедичних проявів колагенопатії II типу (Type II collagenopathies), варіантом якої є спондилоепіфізарна дисплазія (СЕД), доволі широкий — від перинатальних летальних форм до проявів раннього остеоартрозу в осіб з практично нормальним розвитком скелета [1, 12, 13, 15]. Типові форми СЕД (SED congenita) зустрічаються з частотою 1 : 40 000–1 : 100 000, вони виявляються та в більшості випадків призводять до летальних наслідків ще в ранньому дитячому віці [13]. Поряд із типовими формами зустрічаються стерті та перехідні варіанти СЕД, основним клінічним проявом яких є розвиток остеоартрозу (ОА) у досить молодому віці (Mild SED with premature onset arthrosis) [10, 12, 13, 15].

Узагалі СЕД не є найбільш частою причиною розвитку ОА — частота ОА суглобів нижніх кінцівок на ґрунті стертих форм СЕД становить не більше ніж 10 % [1, 2], але при розгорнутих стадіях ОА якість життя таких хворих погіршується тією ж мірою, як і при серцево-судинній патології або цукровому діабеті, вкорочуючи тривалість життя на 10–15 років [4, 7, 8]. Тому, незважаючи на відносно малу поширеність ОА на ґрунті СЕД, удосконалення діагностики стертих форм СЕД та розкриття особливостей перебігу ОА у хворих даної категорії має медико-соціальне значення, буде сприяти підвищенню ефективності лікування та реальному прогнозуванню його наслідків.

Мета роботи: уточнення особливостей клініко-рентгенологічної симптоматики у хворих з ОА суглобів нижніх кінцівок, що виник на ґрунті СЕД.

Адреса для листування з авторами:
Гужевський Ігор Віталійович
E-mail: Guzhevsky.Igor@gmail.com

© Гужевський І.В., Герасименко С.І., Полулях М.В., Бабко А.М., Герасименко А.С., Полулях Д.М., 2015
© «Травма», 2015
© Заславський О.Ю., 2015

Таблиця 1. Розподіл хворих за статтю та локалізацією ОА

Стать	Локалізація процесу	
	Коксартроз	Гонартроз
Чоловіки	34	43
Жінки	34	44
Разом	68	87

Таблиця 2. Вік хворих на момент першого звернення з приводу ОА

Стать	Середній вік виникнення перших симптомів, M ± n, роки
Чоловіки	36 ± 4
Жінки	37 ± 6

Матеріал і методи дослідження

Проведено клініко-рентгенологічне обстеження 155 дорослих хворих віком від 20 до 70 років, які були направлені в клініку з приводу первинного ОА кульшових та колінних суглобів 2–4-ї стадії (за класифікацією J.H. Kellgren, J.S. Lawrence, 1957) (табл. 1).

При наявності клінічних симптомів системного ураження скелета (зріст нижче від середнього, полілокальність та симетричність ураження суглобів, субклінічні контрактури ліктьових суглобів) для уточнення діагнозу виконували рентгенологічне обстеження не тільки уражених, але й асимптомних ліктьових суглобів, хребта та таза в стандартних проекціях, що навіть при значній варіабельності порушень розвитку скелета дозволяє визначити типовий для СЕД характер рентгенологічних змін та провести диференціальну діагностику з ОА іншої етіології. Крім проведення загального ортопедичного огляду оцінювали пропорціональність розвитку сегментів тіла шляхом вимірювання трохантерного індексу, середні значення якого (1,92–1,96) корелюють з нормоеволютивним типом конституції.

У разі виявлення соматичних ознак ДСТ з метою виявлення можливої супутньої патології внутрішніх органів хворих оглядали терапевт та, при необхідності, вузькі спеціалісти; виконувалось сонографічне дослідження органів черевної порожнини та нирок. Для верифікації ДСТ та визначення її ступеня проводили іридобіомікроскопію.

Результати та їх обговорення

Аналіз клініко-анамнестичних даних дозволив встановити такі особливості клінічного перебігу ОА, що виникає на ґрунті СЕД:

— вік, у якому хворі вперше звертались по медичну допомогу з приводу суглобового синдрому, практично не залежав від статі (табл. 2);

— серед скарг у 79, 5 % хворих з ОА 1–2-ї стадії привертала увагу наявність ранкової скутості в уражених суглобах тривалістю понад 15–20 хвилин;

— у 74,7 % випадків суттєвою складовою больового синдрому був періартикулярний біль;

— хворі, які на початкових стадіях ОА приймали пероральні хондромодулятори на основі глікозаміногліканів, не відмічали помітного позитивного ефекту, проте використання нестероїдних протизапальних препаратів давало очікуваний знеболюючий ефект.

Ортопедичним симптомокомплексом, що спостерігається практично в усіх випадках, було поєднання множинності ураження суглобів, диспропорційний розвиток кінцівок та тулуба, зменшення обсягу рухів в асимптомних ліктьових суглобах поза межами вікової норми, множинні порушення осей кінцівок (табл. 3).

Із позаскелетних стигм ДСТ найбільш часто спостерігалось варикозне розширення вен нижніх кінцівок (табл. 4).

Іридобіомікроскопія, яку вдалося виконати в 35 хворих, дозволила підтвердити наявність загальної слабкості сполучної тканини в більшості випадків: 28 (80 %) обстежених хворих мали щільність райдужної оболонки 5–6-го ступеня, 6 (17,1 %) — четвертого ступеня, а в решті випадків вона була нижчою від четвертого ступеня.

Основним діагностичним критерієм СЕД залишається рентгенологічне обстеження. Зауважимо, що, незважаючи на достатньо описані в літературі рентгенологічні особливості кульшових, колінних суглобів та таза хворих з СЕД, вони практично не привертали уваги лікарів до моменту звернення пацієнтів у клініку,

Таблиця 3. Зміни опорно-рухового апарату у хворих з ОА на ґрунті СЕД (%)

Клінічні ознаки	Частота виявлення	
	Чоловіки	Жінки
Множинність ураження суглобів	100	100
Зменшення трохантерного індексу	96,5	97,3
Зменшення рухливості в ліктьових суглобах	100	94,8
Множинні порушення осей кінцівок	100	100

Таблиця 4. Позаскелетні прояви ДСТ у хворих з ОА на ґрунті СЕД (%)

Симптоми	Частота виявлення	
	Чоловіки	Жінки
Варикозне розширення вен нижніх кінцівок	66,7	94,7
Вентральні грижі або їх предиктори	37,3	43,2
Анатомічні зміни клапанів серця	12	14,5
Нефроптоз	2,7	6,6

у зв'язку з чим ми вважаємо за доцільне більш детально зупинитись на цьому питанні. Зокрема, часто поза увагою залишаються притаманні СЕД асиметрія половин таза (рис. 1).

З боку проксимального епіметафіза стегнової кістки характерним є потовщення та вкорочення шийки стегнової кістки зі зміною шийково-діафізарного кута в бік як його збільшення, так і зменшення (рис. 2).

Головка стегнової кістки різною мірою сплощена (рис. 3), а в найбільш типових випадках взагалі втрачає сферичність (рис. 4) та має ознаки асептичного некрозу або кістоподібної перебудови.

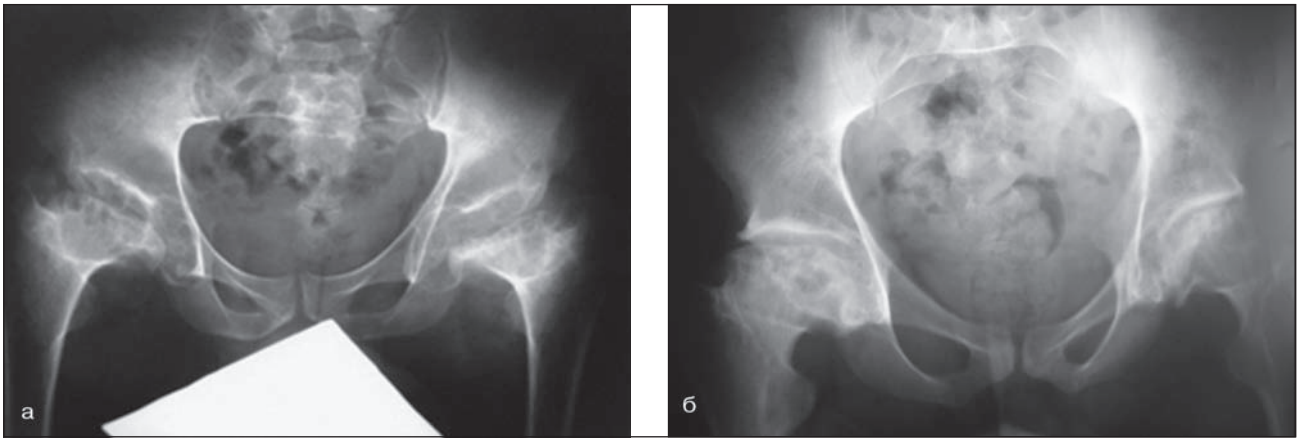

Рисунок 1. Різний ступінь асиметрії половин таза: а) хвора О., 36 р.; б) хвора П., 55 р.

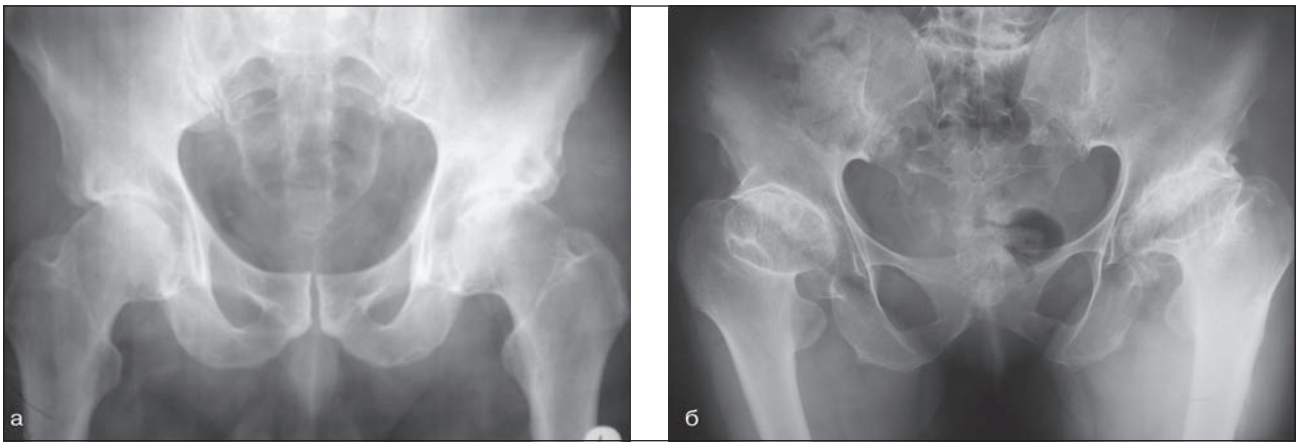

Рисунок 2. Різні варіанти змін шийки стегнової кістки та шийково-діафізарного кута у хворих із коксартрозом на грунті СЕД: а) потовщення та вкорочення шийки стегнової кістки, збільшення шийково-діафізарного кута у хворого Г., 40 р.; б) потовщення та вкорочення шийки стегнової кістки, зменшення шийково-діафізарного кута у хворої О., 39 р.

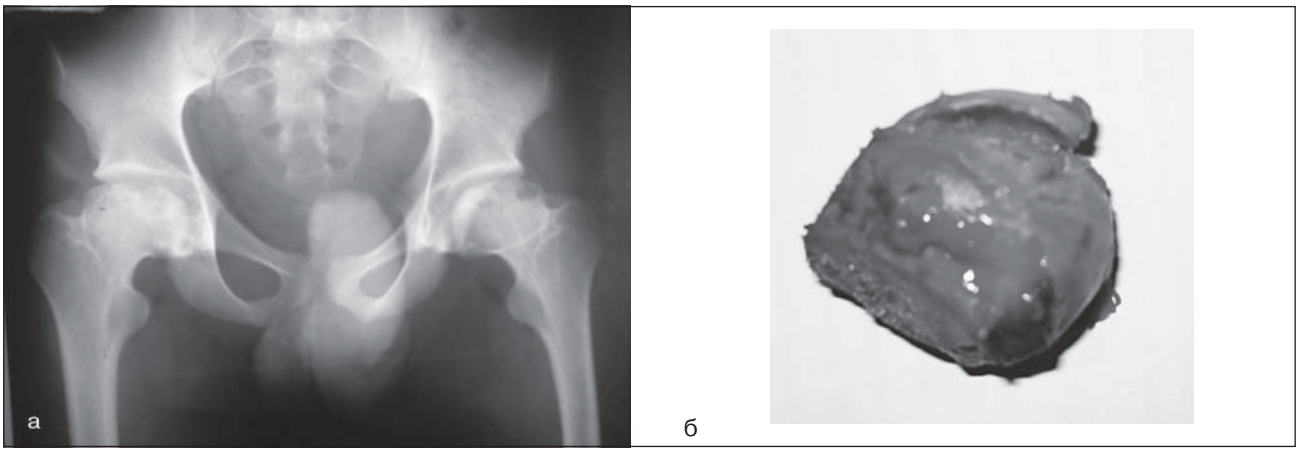

Рисунок 3. Рентгенограмма (а) та фото видаленої під час ендопротезування головки лівої стегнової кістки (б) хворого С., 36 р.

Дистальний епіфіз стегнової кістки також виглядає сплощеним, його ширина більша за ширину метафіза, міжвирсткова ямка розширюється зі зменшенням її глибини; перелічені зміни дистального епіфіза стегнової кістки спостерігаються різною мірою, що залежить як від вираженості дисплазії, так і від стадії ОА (рис. 5).

Найбільш визнаним у літературі рентгенологічним симптомом, що вважається патогномонічним для СЕД, є симптом О.Л. Нечволодової (1972 р.) — глибоке «вдавлення» центральної зони блоку плечової кістки на передньозадній рентгенограмі ліктьового суглоба, виконаній у положенні повного розгинання передпліччя (рис. 6).

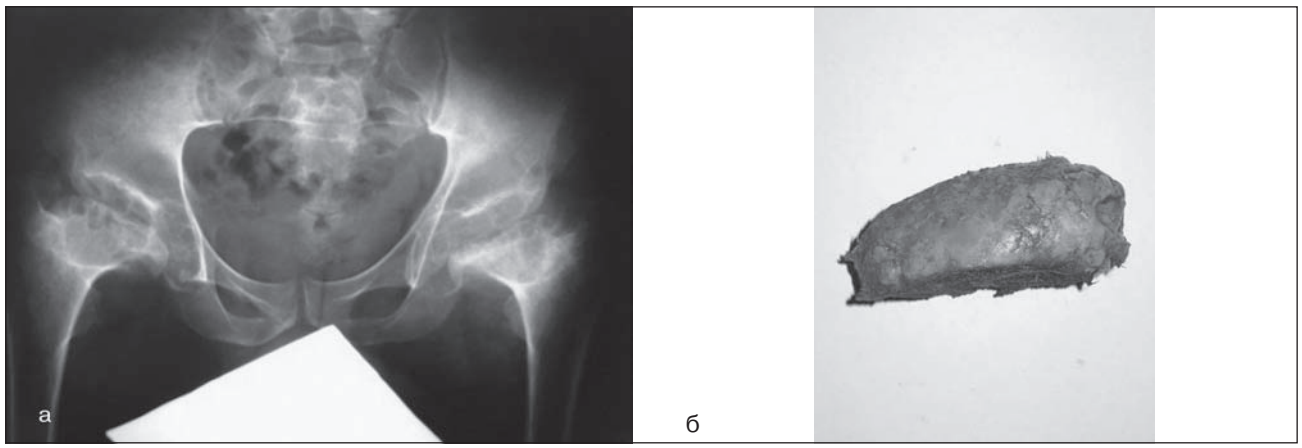

Рисунок 4. Рентгенограма (а) та фото видаленої під час ендопротезування головки лівої стегнової кістки (б) хворої О., 36 р.

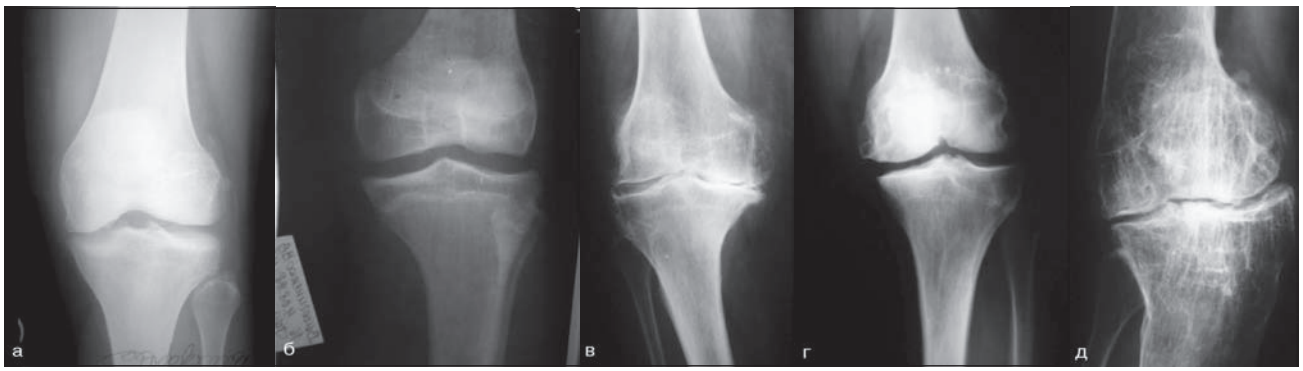

Рисунок 5. Рентгенограми колінних суглобів у передньозадній проекції у хворих з гонартрозом на ґрунті СЕД: а) рентгенограма колінного суглоба хворого С., 23 р.; б) рентгенограма колінного суглоба хворої М., 29 р.; в) рентгенограма колінного суглоба хворої Т., 45 р.; г) рентгенограма колінного суглоба хворого Р., 56 р.; д) рентгенограма колінного суглоба хворої С., 71 р.

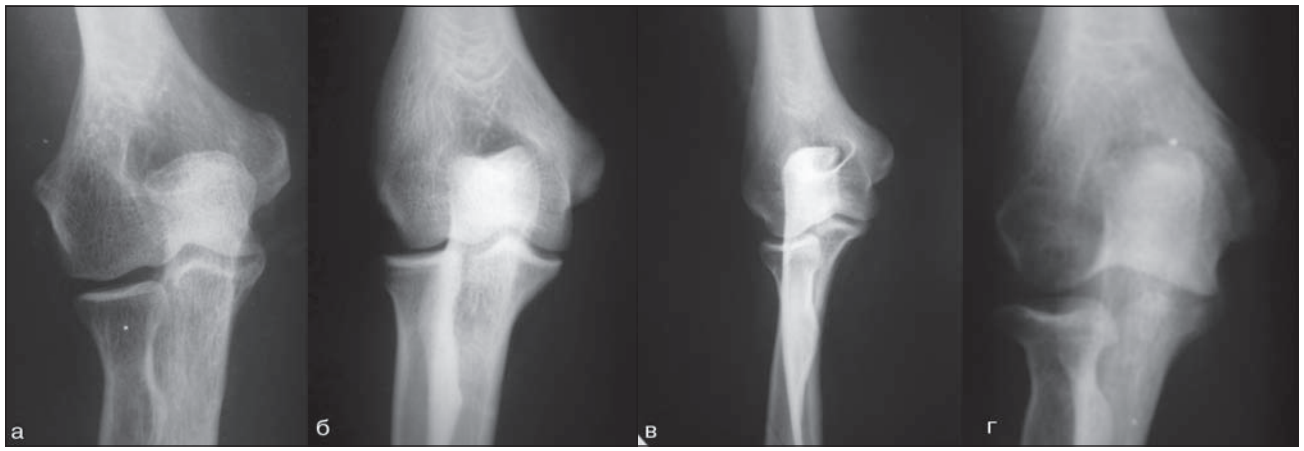

Рисунок 6. Рентгенограми ліктьових суглобів у передньозадній проекції чотирьох хворих із СЕД

Але, за нашими спостереженнями, при цьому оцінка форми блоку плечової кістки залишається достатньо суб'єктивною, оскільки не передбачається використання кількісних критеріїв оцінки рентгенанатомії дистального епіфіза плечової кістки. Тому ми запропонували та використовуємо власний спосіб рентгенологічної діагностики дисплазії дистального епіфіза плечової кістки [6], що дозволяє провести об'єктивну оцінку форми дистального епіфіза плечової кістки незалежно від вираженості індивідуальних диспластичних змін та запобігти помилкам в інтерпретації рентгенограм.

Висновки

1. Наявність у хворих з остеартрозом суглобів нижніх кінцівок поєднання множинного ураження суглобів, ознак диспропорціонального розвитку кінцівок та тулуба, симетричних порушень осей кінцівок, зменшення рухливості в ліктьових суглобах поза межами вікової норми є безумовною підставою для проведення додаткового рентгенологічного обстеження не тільки уражених суглобів, але й асимптомних сегментів опорно-рухового апарату.

2. Виявлення соматичних стигм дисплазії сполучної тканини у хворих з первинним остеоартрозом колінних та кульшових суглобів є додатковим приводом для того, щоб уважно оцінювати рентгенологічні знахідки.

3. Ретельне урахування клініко-рентгенологічних особливостей хворих у більшості випадків дозволяє відрізнити остеоартроз на ґрунті СЕД від інших варіантів остеоартрозу, що важливо для розробки стратегії та тактики лікування хворих обраної групи.

Список літератури

1. *Гужевский И.В. Особенности клинического и патоморфологического проявления остеоартроза суставов нижних конечностей у больных со спондилоэпифизарной дисплазией / И.В. Гужевский, С.И. Герасименко, Н.В. Дедух, Л.М. Панченко // Ортопедия, травматология и протезирование. — 2011. — № 3. — С. 9-14.*
2. *Ерохин П.А. Тотальное эндопротезирование тазобедренного сустава при постостеотомических деформациях проксимального отдела бедренной кости: Автореф. дис. на соискание ученой степени канд. мед. наук: спец. 14.01.15 — спец. «Травматология и ортопедия» / П.А. Ерохин. — М., 2010. — 21 с.*
3. *Зацепин С.Т. Костная патология взрослых / С.Т. Зацепин. — М.: Медицина, 2001. — 640 с.*
4. *Коваленко В.М. Остеоартроз: практична настанова / В.М. Коваленко, О.П. Борткевич. — К.: Моріон, 2010. — 608 с.*
5. *Косова И.А. Клинико-рентгенологические изменения крупных суставов при дисплазиях скелета / Косова И.А. — М.: Видар-М, 2006. — 176 с.*
6. *Патент на корисну модель 60021 Україна, МПК A61B 8/00. Спосіб діагностики дисплазії дистального епіфізу плечової кістки / Гужевський І.В., Герасименко С.І.; заявник та патентовласник ДУ «ІТО АМНУ». — № u201013338; заявл. 10.11.10; опубл. 10.06.11, Бюл № 11.*
7. *Arden N., Arden E., Hunter D. Osteoarthritis. — Oxford University Press, 2008. — 184 p.*
8. *Brandt K.D. Diagnosis and Nonsurgical Management of Osteoarthritis. — Fifth edition. — USA, West Islip, NY.: Professional Communications, Inc., 2010. — 368 p.*
9. *Carter E.M., Raggio C.L. Genetic and orthopedic aspects of collagen disorders/ E.M. Carter, C.L. Raggio // Curr. Opin. Pediatr. — 2009. — Vol. 21, № 1. — P. 46-54. doi: 10.1097/MOP. 0b013e32832185c5.*
10. *Malemud Ch.J. Biologic basis of osteoarthritis: state of the evidence / Charles J. Malemud // Current Opinion in Rheumatology. — 2015. — Vol. 27, № 3. — P. 289-294. doi: 10.1097/BOR.0000000000000162.*
11. *Matsui Y. Genetic basis for skeletal disease. Genetic defects in chondrodysplasia / Y. Matsui // Clin. Calcium. — 2010. — Vol. 20, № 8. — P. 1182-1189. doi: CliCa100811821189.*
12. *Moreira M.C. at al. Spondyloepiphiseal dysplasia in a middle aged male / M.C. Moreira, R.V. Cabello, M.Á.R. Casero, A.Z. Gaviriac // Reumatología clinica. — 2011. — Vol. 7, № 4. — P. 267-268. doi: 10.1016/S2173-5743(11)70058-2.*
13. *Rare Diseases Information. — http://rarediseases.info.nih.gov*
14. *Tsezou A. Osteoarthritis Year in Review 2014: genetics and genomics / A. Tsezou // Osteoarthritis and Cartilage. — 2014. — Vol. 22, № 12. — P. 1953-2096. doi: 10. 1016/j. joca. 2014.07.024.*
15. *Warman M.L. et al. Nosology and Classification of Genetic Skeletal Disorders: 2010 Revision / M.L. Warman, V. Cormier-Daire, Hall Ch. et al. // Am. J. Med. Genet. (Part A). — 2011. — Vol. 155, № 5. — P. 943-968. doi: 10.1002/ajmg.a.33909.*

Отримано 06.10.15

Гужевский И.В., Герасименко С.И., Полулях М.В., Бабко А.Н., Герасименко А.С., Полулях Д.М.
ГУ «Институт травматологии и ортопедии НАМН Украины», г. Киев

КЛИНИКО-РЕНТГЕНОЛОГИЧЕСКИЕ ПОКАЗАТЕЛИ ПРИ ОСТЕОАРТРОЗЕ КОЛЕННОГО И ТАЗОБЕДРЕННОГО СУСТАВОВ НА ПОЧВЕ СПОНДИЛОЭПИФИЗАРНОЙ ДИСПЛАЗИИ

Резюме. С целью уточнения особенностей клинико-рентгенологической симптоматики у больных с остеоартрозом коленных и тазобедренных суставов, возникшим на почве спондилоэпифизарной дисплазии, проанализированы клинико-рентгенологические показатели 155 взрослых больных со стертыми формами спондилоэпифизарной дисплазии. Установлено, что клиническая манифестация остеоартроза у больных данной группы возникает в наиболее трудоспособном возрасте, а течение заболевания часто характеризуется наличием периартикулярного болевого синдрома и резистентностью к пероральным хондромодуляторам. У больных с остеартрозом суставов нижних конечностей при

сочетании множественности поражения суставов, диспропорциональности конечностей и туловища, симметричных нарушений осей конечностей, уменьшения подвижности в локтевых суставах вне границ возрастной нормы целесообразно проведение рентгенологического исследования не только пораженных суставов, но и асимптомных сегментов опорно-двигательного аппарата. Выявление соматических стигм дисплазии соединительной ткани у больных с первичным остеоартрозом коленных и тазобедренных суставов должно настраивать на внимательную оценку рентгенологических находок. Тщательный учет клинико-рентгенологических особенностей больных в большинстве случаев позволяет отличить остеоартроз на почве спондилоэпифизарной дисплазии от других вариантов первичного остеоартроза, что важно для разработки стратегии и тактики лечения данной группы больных.

Ключевые слова: остеоартроз, спондилоэпифизарная дисплазия.

Huzhevskyi I.V., Herasymenko S.I., Poluliakh M.V., Babko A.N., Herasimenko A.S., Poluliakh D.M.
SI «Institute of Traumatology and Orthopedics of the National Academy of Medical Sciences of Ukraine», Kyiv, Ukraine

CLINICAL AND RADIOGRAPHIC PARAMETERS IN OSTEOARTHRITIS OF HIP AND KNEE JOINTS ASSOCIATED WITH SPONDYLOEPIPHYSEAL DYSPLASIA

Summary. For the purpose of specification of clinical and radiological signs in patients with osteoarthritis of knee and hip joints associated with spondyloepiphyseal dysplasia there were analyzed the data of 155 adult patients with osteoarthritis of knee and hip joints with subclinical spondyloepiphyseal dysplasia. Clinical manifestation of osteoarthritis of low extremities in patients with spondyloepiphyseal dysplasia was found to appear in the most active working age. Periarticular pain syndrome and resistance to oral chondral modulating drugs are typical for the course of the disease. If a patient with osteoarthritis of low extremity has multiple impairment of joints or signs of disproportional development of body, symmetric impairment of extremities axis, reduced moveability in elbow not associated with age changes it is rational to perform radiologic examination not only of impaired joint, but also of the parts of body without symptoms. Somatic stigmas of dysplasia of connective tissue in patients with primary osteoarthritis of hip and knee joints is an important reason to dwell radiologic findings. In most cases account of clinical and radiologic features of osteoarthritis allow distinguish osteoarthritis associated with spondyloepiphyseal dysplasia from other forms of osteoarthritis that is of great importance for the choice of treatment strategy in this cohort of patients.

Key words: osteoarthritis, spondyloepiphyseal dysplasia.