

Масленников С.О., Головаха М.Л., Черный В.Н.

Запорожский государственный медицинский университет, г. Запорожье, Украина

## Изучение степени интеграции мягких тканей в элементы из углерод-углеродного композитного материала в зоне перехода внутренней и наружной среды при имплантации эндо-экзопротезов

**Резюме.** Каждый год в Украине выполняется около 600 ампутаций на уровне бедра, требующих дальнейшей реабилитации в виде протезирования утерянной конечности. Стандартным методом крепления протеза к культе бедра является фиксация гильзы протеза вокруг культи. Гильза обеспечивает передачу нагрузки, стабильность и эффективный контроль над протезом. Однако этот метод фиксации часто упоминается как неудовлетворительный из-за ряда осложнений, таких как язвы и раздражения кожи, потливость в гильзе, невозможность ходить по пересеченной местности, ненадлежащий контроль над протезом, снижение диапазона движений бедра и боли в области культи. Альтернативным решением является перкутанное крепление протеза ноги к бедренной кости с помощью остеоинтегрированных имплантатов. Использовались интрамедуллярные стержни с титановым напылением, соединенные с наружным блоком посредством замка, накрытого силиконовой прокладкой, выполняющей функцию разграничения внутренней среды от внешней, что часто приводило к инфекционно-воспалительным осложнениям. Поиск материалов для решения этих проблем остановился на углеродных материалах, в том числе углерод-углеродных композитных материалах (УУКМ), которые являются относительно новыми конструкционными материалами в практике ортопедии. Их успешно используют при остеосинтезе и эндопротезировании костей благодаря комплексу необходимых физико-механических и химических свойств. Целью данной работы было установить степень интеграции мягких тканей и, в частности, кожного покрова в УУКМ. Экспериментальным путем, с использованием лабораторных животных, проведен гистоморфологический анализ изменений тканей в области контакта с имплантатом. Доказана биоинертность материала, а также обоснована перспективность применения имплантатов из УУКМ как покрытия элементов конструкций эндо-экзопротезов для применения в реконструктивной травматологии и ортопедии.

**Ключевые слова:** ампутации; углерод-углеродный композитный материал; эндо-экзопротезирование

### Введение

Каждый год в Украине выполняется около 600 ампутаций на уровне бедра, связанных с сосудистой патологией и осложнениями заболеваний сердечно-сосудистой системы. Основной причиной этих осложнений является атеросклероз, сахарный диабет, а в последние годы в связи с проведением АТО на Востоке страны участились травмы минно-взрывного характера, сопровождающиеся утратой конечностей. После операции относительно молодым и здоровым

пациентам обычно назначают протезирование конечности, которое представляет собой съемный протез, прикрепляемый к конечности при помощи гильзы. Стандартным методом крепления протеза к культе бедра является фиксация гильзы протеза вокруг культи. Гильза обеспечивает передачу нагрузки, стабильность и эффективный контроль над протезом. Однако этот метод фиксации часто упоминается как неудовлетворительный из-за ряда осложнений, таких как язвы и раздражения кожи, связанные с продолжи-

тельным ношением протеза, трудности передвижения по пересеченной местности, ненадлежащий контроль над протезом, снижение диапазона движений бедра и боли в области культи, фантомные боли конечностей, боли в спине и боль в контралатеральной ноге. Из-за этих проблем гильзу можно носить только несколько часов в день. Гильза также уменьшает диапазон движения бедра, что приводит к дискомфорту во время сидения. Альтернативным решением является перкутанное крепление протеза ноги к бедренной кости с помощью остеointегрированных имплантатов. Подобные имплантаты были разработаны два десятилетия назад и с тех пор были использованы более чем у 100 пациентов [1]. Впервые концепция эндо-экзопротезирования была разработана и апробирована на больных в г. Любеке, Германия. Был использован интрамедуллярный стержень с титановым напылением, соединенный с наружным блоком посредством замка, накрытым силиконовой прокладкой, выполняющей функцию разграничения внутренней среды от внешней. В послеоперационном периоде было зарегистрировано несколько серьезных проблем этих имплантатов [2, 3]. Возникали инфекционные осложнения из-за открытого соединения между костью и внешней средой, а также повторные переломы костей



**Рисунок 1. Экспериментальный эндо-экзопротез с элементами из углерод-углеродного композитного материала**

и имплантатов. Риск перелома повышался вследствие костного ремоделирования, во время которого происходил лизис дистальной части бедренной кости в сочетании с замедленной интеграцией костной и мягких тканей в материалы, из которых выполнен эндо-экзопротез. Таким образом, актуальным является поиск новых материалов, удовлетворяющих требованиям эндо-экзопротезирования.

На базе кафедры травматологии и ортопедии Запорожского государственного медицинского университета разработано новое остеointегрированное устройство фиксации протеза, которое имеет улучшенные свойства распределения нагрузки, а несущие компоненты эндо-экзопротеза покрыты углерод-углеродным композитным материалом (УУКМ), что должно привести к сокращению времени процесса ремоделирования кости, скорой интеграции тканей и уменьшению осложнений в послеоперационном периоде.

Выбор УУКМ был обусловлен его физико-химическими и механическими свойствами. Так, размер пор УУКМ в диапазоне от 12 до 20 мкм, что значительно превосходит таковой при напылении частиц титана 45–63 и 63–90 мкм, способствует более быстрой и плотной консолидации с окружающими тканями, ведет к снижению риска возникновения инфекционных осложнений. Поры и неровности материала заполняются костной тканью, обеспечивая имплантатам биологическую фиксацию с формированием прочного костно-углеродного блока [4–6]. Доказано, что имплантаты из УУКМ не уступают по своим механическим и биологическим характеристикам другим искусственным материалам и значительно ниже по себестоимости (табл. 1).

Биоинертность УУКМ и интеграция с костными тканями изучены в достаточной степени, но недостаточно известны гистоморфологические изменения в мягких тканях, в том числе фасции и коже при имплантации элементов на основе УУКМ [7–9].

**Целью работы** было изучить степень интеграции кожных покровов и общую реакцию мягких тканей при транскутанной имплантации элементов на основе УУКМ лабораторным животным для возмож-

**Таблица 1. Сравнение углеродных имплантатов с альтернативными материалами**

Название Характеристика	УУКМ	Титановый имплантат	Керамика, гидроксиапатит
Прочность	Высокая	Высокая	Низкая
Прорастание костной тканью	Да	Нет	Да
Применение магнитной томографии	Да	Ограничено	Да
Применение при воспа- лительных заболеваниях	Да	Нет	Н/д
Электростимуляция	Да	Нет	Нет
Интраоперационная подгонка материала	Да	Нет	Да

ности дальнейшего использования композитного материала в качестве покрытия блока эндо-экзопротеза, соединяющего внутреннюю гильзу с наружным замком.

## Материалы и методы

Исследование проводилось в соответствии с Законом Украины «О научной и научно-технической деятельности» и Конвенцией Совета Европы «О защите позвоночных животных, используемых для экспериментальных и других научных целей» (Страсбург, 1985). Уход за животными осуществляли в соответствии с нормами и требованиями, разработанными согласно кодексу Совета Международных медицинских организаций «Международные рекомендации для проведения медико-биологических исследований с использованием животных». Эксперимент проводился на чистой линии крыс породы Rattus. Все животные представлены самками возрастом 12 мес., средняя масса —  $187 \pm 24$  г. Эксперимент продолжался 6 мес. и включал в себя выведение крыс на разных сроках исследования: 14-е сутки ( $n = 3$ ), 21-е сутки ( $n = 3$ ), 45-е сутки ( $n = 3$ ), 60-е сутки ( $n = 3$ ) и 180-е сутки ( $n = 3$ ) после имплантации. Всем животным под общим эфирным наркозом производилась экзартикуляция задней лапки на уровне коленного сустава. Графитовые имплантаты в виде стержней диаметром 1 мм и длиной 5 мм вводили в костномозговой канал бедренной кости. Формировали культю с возможностью выхода фрагмента имплантата через кожу наружу, кожа вокруг имплантата в месте его выхода ушивалась кисетным швом.

В течение эксперимента животные находились и питались в одинаковых условиях, не получали дополнительной медикаментозной терапии. Оценивались двигательные свойства прооперированной конечности (амплитуда движений, тонус мышц) и общей активности животных. Путем передозировки тиопенталовым наркозом животные выводились из эксперимента. Проводилась макроскопическая оценка препарата и забор материала в виде блока — стержень из УУКМ с окружающими тканями. Контроль проводили с симметричными участками здоровой, неоперированной конечности. Забор производился в течение первых 5 минут после забоя, и гистологические образцы помещались в раствор 10% формалина. Кусочки фиксировали в нейтральном формалине, обезживание проводили в восходящей батарее спиртов. Кусочки заливали в смесь парафина, каучука и воска в соотношении 20 : 1 : 1. Гистологические срезы толщиной 5–7 мкм окрашивали гематоксилином и эозином. В срезах оценивали наличие местной воспалительной реакции, состояние сосудистого русла, взаимодействие УУКМ с мягкими тканями.

Микроскопический анализ гистологических препаратов проводили при световой микроскопии на микроскопе «Биолам» («ЛОМО»). Для фотодокументации использовали цифровую видеокамеру Epson.

## Результаты и их обсуждение

При макроскопическом исследовании в ранние сроки (14-е сутки после операции) выявлены выраженный отек мягких тканей, полнокровие сосудов, гиперемия вокруг имплантата. При микроскопическом исследовании отмечена усиленная миграция клеток крови, активация резидентных макрофагов и фибробластов в зону повреждения. Отмечается сформированный кровяной сгусток, который инициирует образование грануляционной ткани, способствует образованию мелких сосудов. Отмечалась выраженная воспалительная реакция, характеризующаяся повышением объема межклеточного вещества и стазом в капиллярах. Тканевые элементы дермы в стержне из УУКМ определялись на глубине  $357,00 \pm 48,25$  мкм.

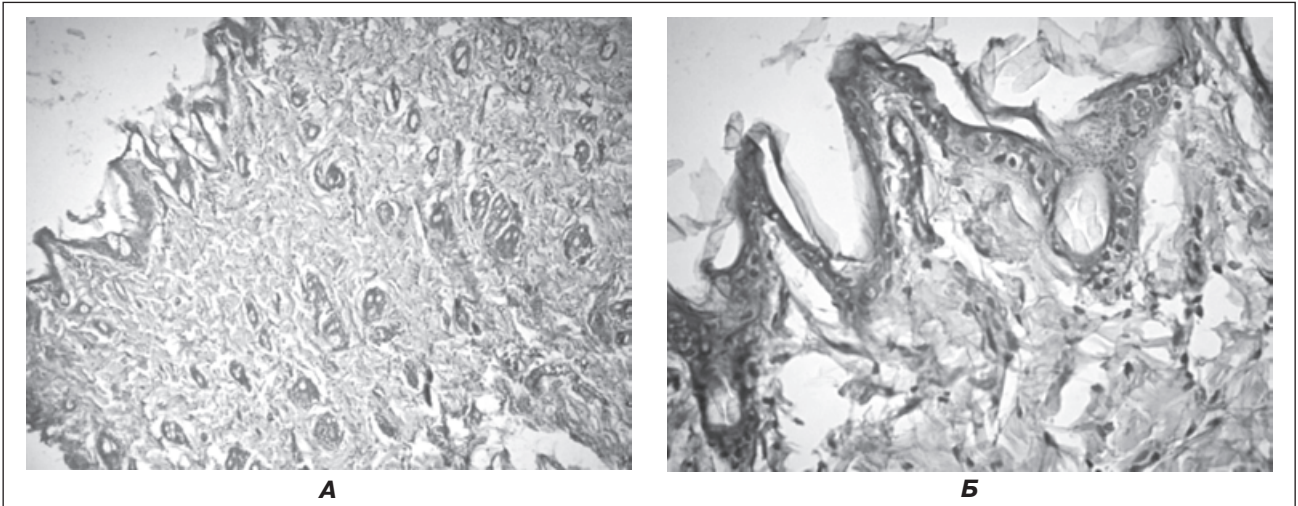
К 21-м суткам макроскопические проявления воспалительного ответа менее выражены, однако микроскопические признаки еще сохраняются. В составе формирующейся грануляционной ткани преобладал волокнистый соединительнотканый компонент с незначительным количеством макрофагов, фибробластов и тонкостенными новообразованными сосудами.

В процессе созревания грануляционной ткани отмечали выраженную пролиферацию компонентов соединительной ткани. Среди фибробластов преобладали зрелые клетки веретеновидной формы. Глубина локализации тканевых элементов дермы в толще УУКМ существенно не изменилась, однако отмечается прорастание соединительнотканых волокон в слое дермы.

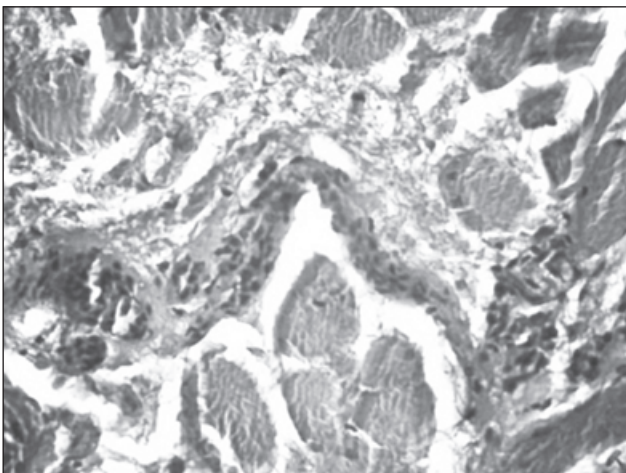
Через 45 дней вокруг имплантатов на основе УУКМ формировалась капсула из рыхлой соединительной ткани при сохранении некоторых признаков хронического воспаления, число клеточных форм уменьшилось, отмечалось запустевание сосудов, очаги лимфоцитарно-макрофагальной инфильтрации.

Через 60 дней после имплантации частички графита в большей степени определялись перивазально, в волосяных фолликулах (рис. 2), в составе соединительной ткани фасций (рис. 3, 4). Вокруг имплантата отмечалась хорошо сформированная соединительнотканная капсула, представленная преимущественно рыхлой соединительной тканью с клетками жировой ткани. Воспалительных инфильтратов вокруг фрагментов УУКМ не выявлено. Тканевые элементы дермы в стержне из УУКМ определялись на глубине  $635,00 \pm 79,25$  мкм. Фиброзные волокна диффузно переплетаются в толще дермы, что свидетельствует об образовании прочного блока «имплантат — кожа» на границе перехода УУКМ через наружные покровы.

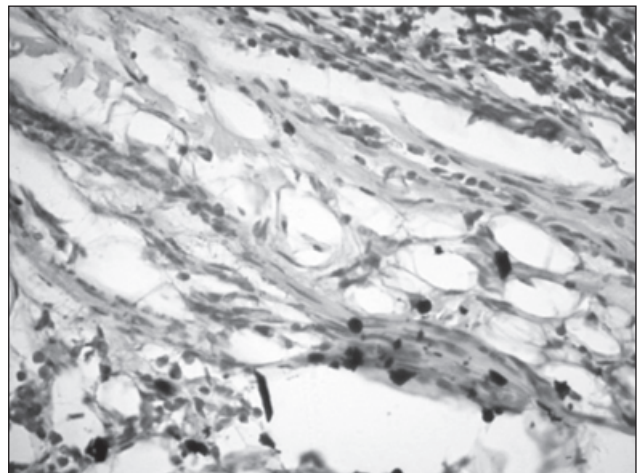
Через 6 месяцев после имплантации макроскопически отмечается пигментация кожи вокруг имплантата в месте его выхода через кожу шириной до 0,1 см. Микроскопически определялось замещение мышечной ткани соединительной и жировой. Фрагменты УУКМ расположены диффузно преимущественно в соединительной ткани пери- и эндомизия, перивазально (рис. 5). Стенки кровеносных сосудов утолщены, определяются расширенные перивазальные пространства. В дерме фрагменты УУКМ расположены диффузно (рис. 6, 7), в волосяных фолликулах (рис. 8), перивазально.



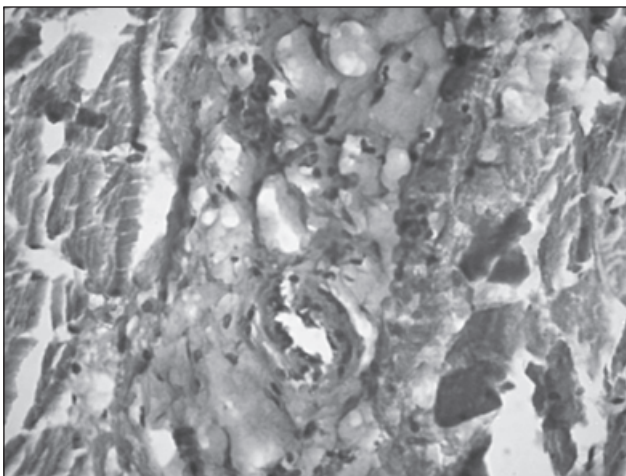
**Рисунок 2. Фрагмент кожи крысы через 21 день после имплантации стержня из УУКМ в мягкие ткани: А — ок.  $\times 10$ , об.  $\times 10$ ; Б — ок.  $\times 10$ , об.  $\times 40$**




**Рисунок 3. Фрагмент мышечной ткани крысы через 21 день после имплантации стержня из УУКМ в мягкие ткани. Окраска гематоксилином и эозином. Ок.  $\times 10$ , об.  $\times 40$**




**Рисунок 4. Фрагмент мягких тканей крысы через 60 суток после имплантации стержня из УУКМ в мягкие ткани. Окраска гематоксилином и эозином. Ок.  $\times 10$ , об.  $\times 40$**



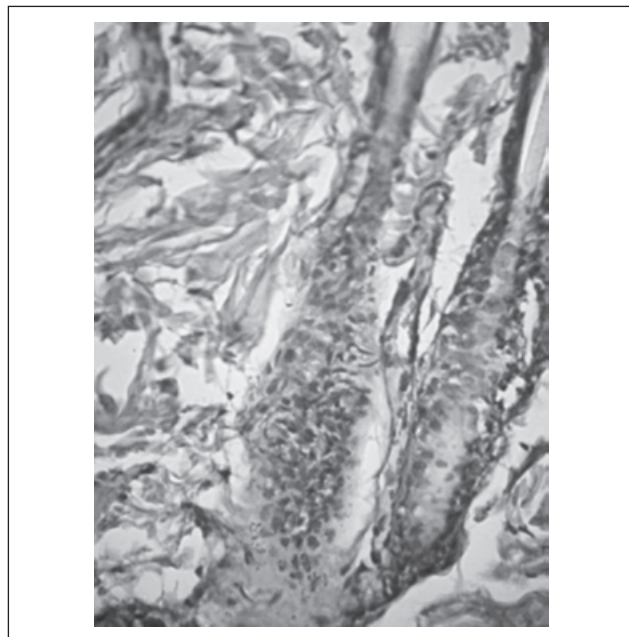
**Рисунок 5. Фрагмент мышечной ткани крысы через 180 дней после имплантации стержня из УУКМ в мягкие ткани. Окраска гематоксилином и эозином. Ок.  $\times 10$ , об.  $\times 40$**



**Рисунок 6. Фрагмент дермы крысы через 6 месяцев после имплантации стержня из УУКМ. Окраска гематоксилином и эозином. Ок.  $\times 10$ , об.  $\times 40$**



**Рисунок 7. Фрагмент дермы крысы через 60 дней после имплантации стержня из УУКМ. Окраска гематоксилином и эозином. Ок. × 10, об. × 40**



**Рисунок 8. Волосной фолликул крысы через 6 месяцев после подкожной имплантации фрагмента УУКМ. Окраска гематоксилином и эозином. Ок. × 10, об. × 40**

Признаков локального воспаления вокруг фрагментов УУКМ не выявлено. Имеет место фиброз ткани (рис. 7), что проявляется преобладанием волокон, уменьшением доли межклеточного вещества, что, скорее всего, является проявлением общей реакции на фоне формирования культи после проведения ампутации и имплантации стержня из УУКМ. В регионарных и отдаленных лимфатических узлах фрагменты УУКМ не были обнаружены, основные органы и системы без изменений и соответствовали возрастным показателям.

## Выводы

Таким образом, проведенный морфологический анализ реактивности мягких тканей крыс после транскутанной имплантации стержней на основе УУКМ характеризуется формированием плотной соединительнотканной капсулы, при этом фиброзные волокна диффузно переплетаются в толще дермы, клеточные элементы которой определяются в толще имплантата, что свидетельствует об образовании прочного блока имплантат — кожа на границе перехода УУКМ через наружные покровы. В отдаленные сроки эксперимента аллергических, токсических и мутагенных реакций не выявлено.

Углерод-углеродный композиционный материал может быть использован как покрытие несущих элементов эндо-экзопротеза в области контакта с мягкими тканями, а также в зоне перехода внутреннего компонента во внешний.

**Конфликт интересов.** Авторы заявляют об отсутствии какого-либо конфликта интересов при подготовке данной статьи.

## Список литературы

1. *Test report on static load tests of a hip-prosthesis and on corrosion-fatigue tests of prosthesis made of CarBulat (carbon-carbon composite) modelling its implantation into a human body / Register No: MEPR 4000-1/02, 2/02, 3/02, 4/02; 5000-1/02, 2/02. Miskolc, 2002.*
2. Al Ruhaimi Kh.A. *Bone graft substitutes comparative qualitative histologic review of current osteoconductive grafting materials / Kh.A. Al Ruhaimi // Intern. J. Oral Maxillofacial Implants. — 2001. — Vol. 16, № 1. — P. 105-114.*
3. *Determining optimal surface roughness of TiO<sub>2</sub> blasted titanium implant material for attachment, proliferation and differentiation of cells derived from human mandibular alveolar bone [Text] / K. Mustafa, J. Wroblewski, B.S. Lopez et al. // Clinical Oral Implants Research. — 2009. — Vol. 12. — P. 515-525.*
4. *Оценка биосовместимости углерод-углеродного композиционного материала в эксперименте / О.А. Тяжелов, Н.А. Акушина, Г.В. Иванов [и др.] // Ортопед., травматол. — 2006. — № 4. — С. 47-50.*
5. *Новый имплантационный материал в лечении опухолей длинных костей (экспериментальное исследование) / Ю.А. Гребенюк, С.А. Ткаченко, Е.А. Солоницын // Травма. — 2008. — Т. 9, № 4.*
6. *Морфологические изменения в зоне имплантации углеродсодержащих материалов / В.Б. Соловьев, М.Г. Федорова, О.Д. Любченко, В.Ф. Татаринцев, А.С. Купрюшин // Известия высших учебных заведений. Поволжский регион. Медицинские науки. — 2014. — № 1(29). — С. 15-21.*
7. Тяжелов А.А., Горидова Л.Д., Тарасенко В.И. *Новый и имплантационный материал для замещения кост-*

ных дефектов // Укр. мед. альманах. — 2004. — № 3. — С. 116-121.

8. Тяжелов О.А., Ашукина Н.А., Иванов Г.В. Морфологические особенности регенерации кости при имплантации углеродного материала в эксперименте // Укр. мед. альманах. — 2005. — Т. 8, № 2. — С. 142-145.

9. Экспериментальное исследование процессов остеоинтеграции имплантатов для наружного чрескостного остеосинтеза с различными биокomпозиционными

покрытиями / О.В. Бейдик, К.Г. Бутовский, В.Н. Ляшников [и др.] // Гений ортопедии. — 2002. — № 4. — С. 80-88.

10. Имплантационные материалы и остеогенез. Роль биологической фиксации и остеоинтеграции в реконструкции кости / Н.А. Корж, Л.А. Кладченко, С.В. Мальшикина, И.Б. Тимченко // Ортопед., травматол. — 2005. — № 4. — С. 118-127.

Получено 11.01.2017 ■

Масленніков С.О., Головаха М.А., Чорний В.М.  
Запорізький державний медичний університет, м. Запоріжжя, Україна

### Вивчення ступеня інтеграції м'яких тканин в елементи з вуглець-вуглецевого композитного матеріалу в зоні переходу внутрішнього та зовнішнього середовища при імплантації ендо-екзопротезів

**Резюме.** Щороку в Україні виконується близько 600 ампутацій на рівні стегна, що вимагає подальшої реабілітації у вигляді протезування втраченої кінцівки. Стандартним методом кріплення протеза до кукси стегна є фіксація гільзи протеза навколо кукси. Гільза забезпечує передачу навантаження, стабільність і ефективний контроль над протезом. Однак цей метод фіксації часто згадується як незадовільний через низку ускладнень, таких як виразки і подразнення шкіри, пітливість у гільзі, неможливість ходити по пересіченій місцевості, неналежний контроль над протезом, зниження діапазону рухів стегна і болі в ділянці кукси. Альтернативним рішенням є перкутанне кріплення протеза ноги до стегнової кістки за допомогою остеоінтегрованих імплантатів. Використовувалися інтрамедулярні стрижні з титановим покриттям, поєднані із зовнішнім блоком за допомогою замка, накритого силіконовою прокладкою, що виконує функцію розмежування внутрішнього середовища від зовнішнього, що часто призводило до інфекційно-запальних

ускладнень. Пошук матеріалів для вирішення цих проблем зупинився на вуглецевих матеріалах, у тому числі вуглець-вуглецевих композитних матеріалах (ВВКМ), які є відносно новими конструкційними матеріалами в практиці ортопедії. Їх успішно використовують при остеоінтезі та ендопротезуванні кісток завдяки комплексу необхідних фізико-механічних і хімічних властивостей. Метою даної роботи було встановити ступінь інтеграції м'яких тканин і, зокрема шкірного покриву, в ВВКМ. Експериментальним шляхом, із використанням лабораторних тварин, проведено гістоморфологічний аналіз змін тканин в ділянці контакту з імплантатами. Доведено біоінертність матеріалу, а також обґрунтовано перспективність застосування імплантатів із ВВКМ як покриття елементів конструкцій ендо-екзопротезів для застосування в реконструктивній травматології та ортопедії.

**Ключові слова:** ампутації; вуглець-вуглецевий композитний матеріал; ендо-екзопротезування

S.O. Maslennikov, M.L. Golovakha, V.N. Chorniy  
Zaporizhia State Medical University, Zaporizhia, Ukraine

### Study of the degree of integration of the soft tissue into the elements of carbon-carbon composite material in the transition zone of the external and internal environment during implantation of endo-exoprosthetics

**Abstract. Background.** These alternative percutaneous prosthesis fixation to the femur using osseointegrated implants comes into common use. Nowadays there are used titanium-coated intramedullary nails united with an external unit by the lock, covered with a silicone gasket, differentiating internal and external environment, often resulting in infectious and inflammatory complications. The search for materials to solve these problems has fallen on carbon-carbon composites (CCC). The objective was to provide experimental basis of harmless carbon compound when interacting with the soft tissues of laboratory animals. **Materials and methods.** The experiment was performed on pure line rats *Rattus*. The experiment included the elimination of rats at different stages of study 14, 21, 45, 60 and 180 days (n = 3) after implantation. Carbon implants in the form of rods with a diameter of 1 mm and length of 5 mm were administered into the medullary canal of the femur. A stump with access to a fragment

of the implant through the skin to the outside was formed. **Results.** At the initial terms of science experiment a typical exudative inflammatory reaction was marked, at the later stages — the formation of dense fibrous scar, with no signs of inflammation. There was tissue fibrosis that manifested a predominance of fibers, a decrease in the proportion of intercellular substance that was most likely a manifestation of a general reaction against the background of the formation of the stump after the amputation and implantation of a CCC rod. In the regional and distant lymph node no fragments of CCC were detected, the basic organs and systems unchanged and agreed with age indicators. **Conclusions.** Proved material bioinertia, as well as potential substantiate the use of implants as the coverage for prosthetics structural elements.

**Keywords:** amputation; carbon-carbon composite material; endo-exoprostheses