

Назальная обструкция: некоторые аспекты морфологии, этиопатогенеза, клиники и лечения

В.К. Ходзицкая¹, С.В. Ходзицкая²

¹Харьковская медицинская академия последипломного образования

²Городская клиническая больница № 1, Харьков

Актуальность проблемы назальной обструкции воспалительного генеза объясняется ее широкой распространенностью. Основной причиной назальной обструкции являются острые респираторные вирусные инфекции (ОРВИ), с которыми часто сталкиваются врачи в амбулаторной и клинической практике, особенно в период сезонного эпидемиологического подъема ОРВИ.

Анатомия носовой полости и особенности носового дыхания

У лиц без патологии органов дыхания нормой является дыхание носом. Полость носа как начальный отдел респираторного тракта регулирует количество и качество доставляемого в легкие воздуха. Полости носа свойственны следующие анатомические особенности: относительная узость, значительные изгибы носовых ходов и неровные латеральные стенки полости носа способствуют ускорению воздушного потока, увеличению его турбулентности, усилению аэродинамической фильтрации ингалируемых частиц за счет инерционных механизмов и максимально эффективному мукоцилиарному клиренсу.

Около 45% общего сопротивления дыхательных путей формируется за счет полости носа. Носовое сопротивление имеет физиологическое обоснование: давление струи воздуха на слизистую оболочку носа участвует в возбуждении дыхательного рефлекса. Сопротивление носовой полости воздушному потоку обеспечивает колебание давления в грудной и брюшной полостях, оптимальное для работы сердечно-сосудистой системы. Ключевую роль в регуляции дыхательного объема легких играют естественные образования полости носа — носовой «клапан», носовые раковины, носовые ходы, носовая перегородка.

Полость носа регулирует температуру, влажность, давление, состав поступающего в легкие воздуха, скорость перемещения воздушного потока к альвеолярно-капиллярному барьеру. Носовое дыхание обеспечивает аэрацию полостей околоносовых пазух, которые в значительной мере дополняют физиологические функции носа и среднего уха.

Вдыхаемый воздух, проходя через носовые ходы, согревается вследствие обильной васкуляризации слизистой обо-

лочки носа и наличия кавернозной ткани, состоящей из сосудистых пространств, лакун и венозных сосудов. Кровь притекает от задних отделов полости носа вперед, к преддверию, то есть в направлении, противоположном потоку вдыхаемого воздуха, что способствует более эффективному его согреванию. Проницаемость носовой полости для воздушного потока регулируется состоянием кавернозной ткани, локализирующейся в слизистой оболочке полости носа. Ее активность циклично изменяется с попеременным увеличением и уменьшением ширины просвета каждой из половин полости носа в зависимости от биологического ритма. Это и есть так называемый носовой цикл, продолжительность которого является очень вариабельной величиной и составляет 1–6 ч.

Инспираторный воздушный поток насыщается необходимым количеством влаги за счет активной испаряемости носового секрета, высокой поверхностной температуры тканей, относительно высокой скорости движения воздуха и большой площади соприкосновения воздуха со слизистой оболочкой полости носа. В этом процессе принимает участие и сеть кровеносных сосудов в передней части перегородки носа — так называемое поле Киссельбаха.

Носовая полость является начальным отделом высокоэффективного фильтра, задерживающего подавляющую часть ингалированных частиц, инфекционных агентов, аллергенов и других потенциально патогенных факторов. Бактерии, не удаленные механическим путем, обезвреживаются лизоцимом носовой слизи, обладающим бактерицидным действием.

Состояние цилиарного аппарата слизистой оболочки полости носа, определенное соответствие ресничек и толщины слоев слизистого покрытия, а также реологические свойства последнего обеспечивают мукоцилиарный клиренс носа.

*Дышать ртом — все равно что есть носом.
Народная мудрость*

Нос также участвует в реализации функции обоняния. Для возникновения обонятельного ощущения необходимо, чтобы воздух доставлял мелкие частицы к рецепторам обонятельной области. Кроме того, в нижний носовой ход открывается носослезный канал: слеза способствует усилению секреции слизистых желез полости носа, нейтрализации и выведению раздражающих веществ.

Нос с околоносовыми пазухами является одним из голосовых резонаторов. В носовой полости имеется разветвленная густая сеть чувствительных нервных окончаний, которые служат начальным звеном рефлекторных дуг, влияющих на функции самого носа и других органов и систем.

Нарушение носового дыхания

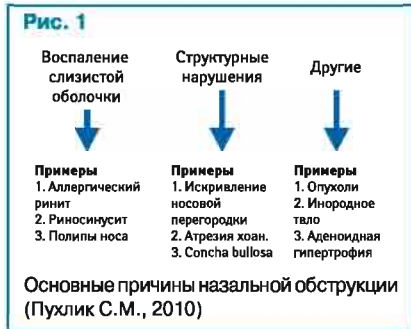Нарушение носового дыхания снижает уровень дыхательной, защитной, обонятельной, резонаторной, слезовыводящей и рефлекторной функций носа. Патологические процессы в слизистой оболочке оказывают существенные изменения на всех уровнях дыхательных путей.

Сужение просвета полости носа и увеличение аэродинамического сопротивления обуславливают переход на дыхание через рот. Дыхание ртом не создает необходимых условий для полноценного газообмена в легких. Кроме того, в ротовой полости отсутствуют морфофункциональные структуры, подготавливающие вдыхаемый воздух к оптимальному газообмену. Вдыхаемый воздух недостаточно очищается, согревается и увлажняется.

Различного генеза острые и хронические воспалительные процессы слизистой оболочки носа, заболевания околоносовых пазух, аллергические процессы нарушают аэродинамику воздушного потока и могут отрицательно сказаться на клиренсе дыхательных путей. Отек слизистой оболочки, гиперсекреция слизи в результате воспаления ведут к нарушению функции основ-

ных звеньев мукоцилиарной системы — реснитчатого аппарата и слизистого покрытия полости носа, что благоприятствует развитию бактериальной инфекции и прогрессированию воспаления.

Наиболее частой причиной назальной обструкции является острое воспаление слизистой оболочки. Назальная обструкция вносит существенный вклад в патогенез заболеваний как верхних, так и нижних дыхательных путей (рис. 1).



Ринит представляет собой заболевание слизистой оболочки носа, сопровождающееся ежедневно в течение ≥ 1 ч как минимум двух из следующих симптомов: заложенность, выделения из носа, чихание и щекотание в носу.

Этиопатогенез ринита

В настоящее время принято различать инфекционный, аллергический и неаллергический неинфекционный персистирующий ринит (Non-Allergic, Non-Infectious Persistent Rhinitis — NANIPER). Острый инфекционный ринит может быть самостоятельным заболеванием при вирусных инфекциях верхних дыхательных путей или симптомом других инфекций. В педиатрической практике особое значение имеет острый вирусный ринит. В качестве этиологических факторов этого заболевания выступает множество вирусных агентов — представители как минимум 6 семейств. Наиболее часто (в 85–90% случаев) острый ринит вызван риновирусами. Репликация риновирусов в клетках многоядного мерцательного эпителия слизистой оболочки носа вызывает цитотоксический эффект — дистрофически-деструктивные изменения мерцательного эпителия, его десквамацию, повреждение ресничек и снижение частоты их пульсации, увеличение объема носового секрета и нарушение его реологических свойств. Поверхность большинства реснитчатых клеток внешне напоминает плоский эпителий, наблюдаются только отдельные островки нормальной слизистой оболочки, что создает предпосылки к нарушению очистительной функции мукоцилиарной системы (Кривоустов С.П., 2009).

Клинические проявления

Клинические признаки ринита таковы: ощущение заложенности носа, жжение, щекотание в полости носа, чихание, выделения из носа (на ранних стадиях воспаления серозный, а затем слизисто-серозный экссудат), нередко субфебрилитет. Реже больных беспокоят снижение

обоняния, головная боль, общее недомогание, изменение тембра голоса. Стеканье слизи по задней стенке глотки вызывает кашель, особенно ночью; кашель усиливается из-за пересыхания слизистой оболочки глотки при дыхании через рот, что способствует нарушению полноценного ночного сна. Не следует забывать, что течение ОРВИ у детей часто осложняется развитием отита, евстахиита, синусита, тонзиллофарингита и т.д.

Как правило, при вирусной инфекции катаральное воспаление ЛОР-органов отмечается уже с первых дней заболевания. В результате отека, повышения продукции секрета слизистых желез и десквамации эпителия у 5–13% детей при рините происходит блокирование естественных соустьев околоносовых пазух отечной слизистой оболочкой и патологическим секретом с затруднением естественного транспорта секрета из синусов. Аналогичная ситуация наблюдается и при поражении слизистой оболочки носоглотки — у 5–30% детей развивается блокирование глоточных отверстий слуховой трубы (Овчаренко Л.С. и соавт., 2008).

Среди аллергических заболеваний у детей в возрасте старше 5 лет чаще всего встречается аллергический ринит — воспаление слизистой оболочки носа, в основе которого лежит воспалительная IgE-опосредованная реакция, вызванная контактом с аллергенами. Аллергический ринит — известный предиктор высокого риска развития бронхиальной астмы. В клинической практике двумя наиболее распространенными симптомами его служат приступы внезапной заложенности носа и обильные водянисто-слизистые выделения (ринорея), которые обычно появляются первыми и способны к обратному развитию после прекращения экспозиции аллергенов. Признано, что аллергическое воспаление слизистой оболочки носовой полости, как и инфекционное, не может протекать без вовлечения в патологический процесс околоносовых пазух и носоглотки. Лимфатические сосуды слизистой оболочки носа сообщаются с субдуральным и субарахноидальным пространствами головного мозга. Затруднение носового дыхания при рините вызывает венозную застой в нижних отделах головного мозга и нарушение циркуляции цереброспинальной жидкости, что приводит к нарушению активности мозга (у детей снижаются успеваемость в школе, память), с длительным затруднением носового дыхания связывают также детский энурез.

Лечение ринита

Решающее значение в лечении насморка принадлежит своевременному применению сосудосуживающих средств — назальных деконгестантов (НД). НД называют группу препаратов, вызывающих вазоконстрикцию сосудов слизистой оболочки полости носа. Являясь α -адреномиметиками, НД стимулируют адренергические рецепторы гладких мышц сосудистой стенки, что ведет к сужению просвета патологически расширенных сосудов, нормализует

кровоток, уменьшает реактивный отек слизистой оболочки и патологическую секрецию (табл. 1) (Лопатин А.С., 2003). Микроциркуляторное русло носа обеспечивает быстрое поступление в просвет сосудов различных лекарственных препаратов, в том числе адреномиметических средств, глюкокортикостероидов.

Адреналин вызывает недифференцированную стимуляцию всех типов адренорецепторов и оказывает быстрый, однако непродолжительный сосудосуживающий эффект. Эфедрин лишь в малой степени непосредственно стимулирует адренорецепторы. При передозировке таких препаратов могут возникнуть головная боль, ощущение сердцебиения, гипертензия, возбуждение, тремор (Лопатин А.С., 2003).

Рекомендуя препараты для уменьшения отека слизистой оболочки носа и облегчения отхождения секрета при синусите или отите (для устранения окклюзии евстахиевой трубы), приходится соблюдать баланс между эффективностью и безопасностью. Сейчас предпочтение обычно отдается НД — производным имидазолина.

По продолжительности действия препараты группы α_1 -адреномиметиков подразделяют на препараты короткого действия (до 4–6 ч) — нафазолин, тетризолин и инданазолин; средней продолжительности (8–9 ч) — ксилометазолин; а также длительного действия (начало действия через 15–20 мин после применения, длительность — до 12 ч) — оксиметазолин (табл. 2).

Длительное (>5–7 дней) бесконтрольное применение НД (чаще короткого действия) может вызвать такие неприятные эффекты, как переходящее ощущение жжения, сухость слизистой носа и носоглотки; синдром рикошета (rebound-syndrome), который клинически проявляется увеличением объема нижних носовых раковин после прекращения действия препарата; нарушение вегетативной регуляции сосудов и желез полости носа с развитием назальной гиперреактивности (Заплатников А.Л., 2006).

Одним из побочных эффектов местных сосудосуживающих средств является сухость слизистой оболочки носа. За счет анемизации снижается секреторная активность бокаловидных клеток, слизистых желез. Также снижается мукоцилиарный клиренс, затрудняется самоочищение околоносовых пазух, что ограничивает длительность применения НД. Чтобы уменьшить высушивание слизистой оболочки при применении НД у пациентов с назальной обструкцией, можно применять комбинированные препараты.

В настоящее время особенно популярны назальные препараты с маслами лекарственных растений, в свете чего актуальным становится вопрос, не нарушается ли при использовании масел мукоцилиарный клиренс? При попадании масел на слизистую носа они распределяются равномерным слоем на ее поверхность (в геле), не опускаясь в золь носового секрета, а следовательно, не нарушая мукоцилиарного клиренса. Эфирные масла представляют собой смеси летучих органических

Таблица 1 Классификация топических сосудосуживающих препаратов по механизму действия

Механизм действия	Международное непатентованное наименование
α_1 -Адреномиметики	Фенилэфрин
α_2 -Адреномиметики	Инданазолин, ксилометазолин, нафазолин, оксиметазолин, тетризолин
α, β -Адреномиметики	Эпинефрин
Средства, способствующие выделению норадреналина	Эфедрин

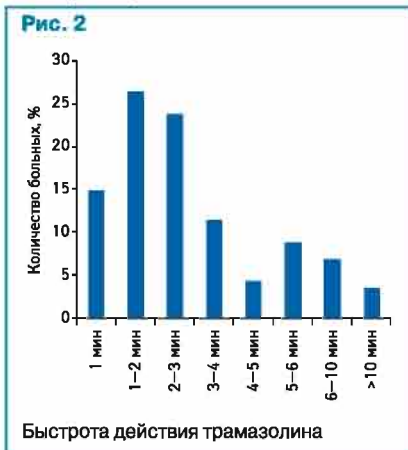
Таблица 2 Сравнение эффективности и безопасности НД (Passali D. et al., 2006)

Действующее вещество	Начало действия	Продолжительность действия	Побочные эффекты
Эпинефрин	5–6 с	20–30 мин	++++
Эфедрин	10 мин	3–4 ч	+++
Туаминогептан	15 мин	1,5 ч	+++
Производные имидазолина			
Нафазолин	15 мин	2–6 ч	++
Тетризолин	15 мин	4–6 ч	++
Ксилометазолин	20 мин	10–11 ч	++
Оксиметазолин	20 мин	10–12 ч	++
Трамазолин	5 мин	11–12 ч	+

соединений, которые при нанесении на слизистую оболочку оказывают местное раздражающее действие и за счет этого вызывают как рефлекторный, так и трофический эффект (Тарасова Г.Д., 2006).

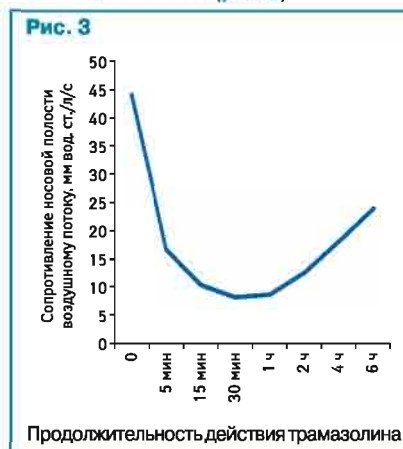
Одним из перспективных препаратов для устранения отека слизистой оболочки ЛОР-органов и облегчения дыхания является селективный симпатомиметик Лазорин® («Берингер Ингельхайм», Германия) с оригинальным действующим веществом трамазолином, который не имеет аналогов в Украине. Дозирующее устройство Лазорин® позволяет равномерно распределять невысокую дозу (0,077 мл) активного вещества на большую площадь слизистой оболочки полости носа. Также Лазорин® содержит глицерин, эвкалипitol, ментол и камфору для уменьшения выраженности побочных эффектов НД, связанных с сухостью слизистой носа.

Результаты клинического исследования с участием 136 пациентов с острым, хроническим и аллергическим ринитом, проведенного K.G. Liebrich и H.D. Repovanz (1962), продемонстрировали высокую активность трамазолина. Трамазолин быстро, в течение первых 2–4 мин, вызвал вазоконстрикцию сосудов слизистой оболочки полости носа у большинства пациентов (рис. 2).



K. Schumapp, W. Maпп (1975) в еще одном клиническом исследовании с участием пациентов с острым инфекционным ринитом получили подтверждение того факта, что трамазолин оказывает быстрый сосудосуживающий эффект, который сохраняется в течение длительного времени. Нормальный уровень сопротивления носовой полости воздушному потоку составляет 17–18 мм вод. ст./л/с. У пациентов, участвующих в исследовании, сопротивление носовой полости при рините перед началом лечения в среднем превышало нормальные показатели в 2,5 раза (44 мм вод. ст./л/с).

Однако после применения трамазолина уже через 5 мин был достигнут нормальный уровень носового сопротивления. Максимальное уменьшение отечности слизистой оболочки носа было достигнуто за 30 мин, после чего в течение 5 ч сохранялся нормальный уровень сопротивления носовой полости воздушному потоку. Даже по истечении 6 ч эффект препарата оставался значительным (рис. 3).



Согласно обзору D. Passali и соавторов (2006), среди производных имидазолина трамазолин является одним из самых быстрых (эффект достигается в течение 5 мин) и продолжительно действующих (11–12 ч) деконгестантов с наиболее благоприятным

профилем безопасности (см. табл. 2). Помимо того, эффективность трамазолина подтверждена данными акустической ринометрии (Hochbap W. et al., 1999).

Необходимо подчеркнуть, что подходы к лечению инфекционного и аллергического ринита отличаются от принципов терапии ринитов другой этиологии. Для лечения пациентов с аллергическим ринитом с выраженными симптомами назальной обструкции можно применять интраназальные глюкокортикостероиды (ГКС) с минимальной системной биодоступностью. Топические ГКС уменьшают аллергическое воспаление слизистой носа, назальную гиперреактивность, однако их действие наступает постепенно, спустя 5–7 дней после начала курсовой терапии. Кроме того, ГКС имеют низкий профиль безопасности при длительном их применении у детей. Также для лечения аллергического ринита интраназально применяют ипратропия бромид, который блокирует холинергические рецепторы, расположенные в эпителии носовой полости, тем самым уменьшая выраженность ринореи.

Многочисленными исследованиями подтверждена эффективность НД в устранении заложенности носа при аллергическом рините. Такие препараты, в том числе производные имидазолина, применяют в начале курса лечения, пока еще не развился эффект основного лекарственного средства (антигистаминного средства, топического ГКС) (Лопатин А.С., 2003).

Трамазолин в ряде клинических исследований продемонстрировал высокую эффективность в уменьшении отечности слизистой оболочки носа у пациентов с аллергическим ринитом. Согласно результатам исследования L. Endre из Венгрии, у большинства (87%) пациентов с аллергическим ринитом, вызванным пылевой растением, препарат начинал действовать уже через 5 мин, при этом у 89% пациентов продолжительность действия трамазолина составила 2–6 ч, а у 2% — >6 ч. Степень уменьшения заложенности носовых ходов на фоне применения препарата была выраженной у 64% и умеренной — у 34% участников. Большинство (69%) пациентов оценили общую эффективность препарата как очень хорошую, а 29% — как хорошую.

Таким образом, препараты трамазолина, в том числе Лазорин®, достоверно демонстрируют быстрое (в течение 5 мин) и продолжительное (по разным данным, от 6 до 12 ч) действие. При этом дополнительное применение в составе препарата Лазорин® глицерина, ментола, эвкалиптола и камфоры уменьшают выраженность такого неприятного побочного эффекта всех НД, как сухость слизистой оболочки носа. За счет удобного впрыскивающего устройства, равномерно распределяющего активное действующее вещество по поверхности слизистой оболочки, введение препарата возможно в любом положении пациента, что способствует повышению комплаенса.

Список использованной литературы:
www.umj.com.ua