

М.М. Прокопів<sup>1</sup>, Л.М. Трепет<sup>2</sup><sup>1</sup>Національний медичний університет імені О.О. Богомольця, Київ<sup>2</sup>Олександрівська клінічна лікарня, Київ

## Крововилив у таламус: клінічні прояви, діагностика, лікування та наслідки

Проведено комплексне клініко-нейровізуалізаційне обстеження 12 пацієнтів із крововиливом у таламус. Результати свідчать, що крововилив у таламус супроводжується пошкодженням не однієї, а декількох таламічних судинних ділянок, викликає ураження межуючих із таламусом структур головного мозку. Описані клінічні специфічні симптоми та синдроми у разі крововиливу в таламус. Встановлена ефективність при крововиливі у таламус комплексної консервативної терапії, яка передбачає вплив на можливі потенційні мішені. Проведено аналіз наслідків захворювання.

**Ключові слова:** крововилив у таламус, клінічні синдроми, лікування, наслідки.

### Вступ

Результати міжнародних мультицентрових досліджень свідчать, що спонтанний внутрішньомозковий крововилив (ВМК) становить близько 15% усіх мозкових інсультів, причому збережена чітка тенденція до підвищення частоти подібних випадків (Keir S.L. et al., 2002; Fewel M.E. et al., 2003). У 1–2 з 10 пацієнтів, які перенесли мозковий інсульт, виявляють крововилив у мозок (Ferro J.M., 2006). У 40–50% випадків він відбувається у внутрішню капсулу, шкарлупу чи хвостате ядро, у 20% — у білу речовину головного мозку (ГМ), у 20–30% — у стовбур мозку і мозочок та у 10% — у таламус (Toole J.F., 1984). Крововилив у таламус називається медіальним, оскільки він розташований медіальніше від внутрішньої капсули.

Вперше клінічні прояви крововиливу у таламус докладно описав С.М. Fisher (1959) в роботі, яка ґрунтується на аналізі неврологічних порушень у 13 пацієнтів із крововиливом у таламус з усіх 102 обстежених хворих із ВМК. У гострий період інсульту описано сплутану свідомість, делірій, зорові галюцинації та педункулярний галюциноз у вигляді кольорових об'єктів, тварин та квітів; автор виявив контралатеральну геміанестезію та геміатаксію, анозогнозію, мовленнєві порушення у вигляді дисфазії. Вчений також відзначив, що при крововиливі у медіальну територію таламуса виникають повний або частковий вертикальний парез погляду, порушення конвергенції, двобічна офтальмоплегія, міоз та непереносимість яскравого світла. Вважали, що такі розлади виникають у результаті здавлення геморагічними масами та перифокальним набряком суміжних ядерних утворень середнього мозку.

Пізніші дослідження крововиливу у таламус підтвердили і розширили зв'язок між ураженням таламуса та когнітивними порушеннями (Watson R.T., Heilman K.M., 1979; Chung C.S. et al., 1996; Manabe Y. et al., 1999).

У монографії J.F. Toole (1984) також відзначається, що після перенесеного крововиливу в деяких пацієнтів виникають виражені нейропсихологічні розлади: мутизм, після чого настає надмірна говорливість, виражені прояви аномії; відхилення в поведінці, апатія, розчарування, страх. Першим і найчастішим неврологічним проявом крововиливу в таламус часто буває втрата чутливості на боці, протилежній до вогнища ураження. При розширенні гематоми в бік прилягаючої внутрішньої капсули розвивається також контралатеральний геміпарез або геміплегія. Поширення інсульт-гематоми на суміжні території таламуса, а саме донизу — спричиняло ураження гіпоталамуса та дорсального відділу середнього мозку, що проявлялося вертикальним паралічем погляду, міозом, ністагмом, вираженими вегетативними порушеннями, доверху на білу речовину ГМ — викликало геміанопсію, в медіальному напрямку — часто призводило до прориву крові в третій шлуночок ГМ. У разі крововиливу в таламус правої півкулі ГМ виникала анозогнозія, яка нерідко поєднувалася з аутопагнозією лівої половини простору.

Неврологічні та нейропсихологічні розлади при крововиливі в таламус, безсумнівно, визначаються локалізацією геморагічного вогнища, тобто ураженням різних територій таламуса відповідно до груп артерій, які їх васкуляризують, і мають відношення до певної групи ядер. Відомо, що різні території таламуса відповідають групам артерій, які їх кровопостачають, і підрозділяються на чотири класичні таламічні території (Tatu L. et al., 1998). Передня територія кровопостачається полярними артеріями, які також відомі як тубертоталамічні, хоча в 1/3 випадків ці артерії відсутні, й васкуляризація здійснюється з парамедіанних артерій. Парамедіанна територія отримує кров із парамедіанних артерій, відомих також як таламосубталамічні, або таламоперфоруєчі. Нижньолатеральна територія васкуляризується таламогенікулярними артеріями (5–6 маленьких гілок). Задня територія таламуса кровопостачається задніми ворсинчастими артеріями (Foix C., Hellemans P., 1925a; b; Percheron G., 1973; Neau J.P., Bogousslavsky J., 1996).

Однак до сьогодні у вітчизняній літературі клінічні описи крововиливу з ураженням різних територій таламуса та суміжних із ним анатомічних утворень ГМ відзначають рідко. Опис специфічних симптомів, клінічних синдромів у період їх максимальної вираженості при крововиливі в таламус особливо важливий для вибору стратегії лікування і прогнозування наслідків.

Мета — опис специфічних симптомів, неврологічних та нейропсихологічних синдромів при гострому крововиливі в таламус з ураженням різних анатомічних утворень, а також оцінка особливостей відновлення неврологічних функцій та наслідків хвороби.

### Об'єкт і методи дослідження

У відділенні цереброваскулярної патології Олександрівської клінічної лікарні міста Києва проведено комплексне клініко-нейровізуалізаційне обстеження 12 пацієнтів (5 чоловіків, 7 жінок) віком 57–75 років (середній вік — 59,0±9,6 року) з доведеним діагнозом крововиливу в таламус з усіх 115 обстежених пацієнтів з ВМК. Пацієнти поступили в клініку в перші 24 год з моменту розвитку хвороби. У 4 хворих вогнище крововиливу локалізувалося у правому, у 8 — в лівому таламусі.

Усіх пацієнтів обстежено відповідно до стандартного протоколу, прийнятого в клініці: неврологічний моніторинг, оцінка нейропсихологічного статусу, виявлення порушень мови, пам'яті (у тому числі амнезії), ідеаторного та конструктивного праксису. Топографічний діагноз крововиливу в таламус ідентифікували з допомогою комп'ютерної томографії (КТ) ГМ. КТ-ангіографію і контрастно-посилену КТ виконували при підозрі на розширення гематоми. Магнітно-резонансну томографію (МРТ) ГМ виконували на апараті «Flexart» («Toshiba», Японія) та «Megneton Symphony» («Siemens», США) з напруженою магнітного поля 1,5 Тл. Застосовували стандартний протокол сканування, що включає одержання TIRM (Turbo inversion recovery magnitude) у T<sub>2</sub>-зважених зображеннях (T<sub>2</sub>-BU) в аксіальній площині, T<sub>1</sub>-зважених зображеннях (T<sub>1</sub>-BU) у сагітальній та коронарній площинах протягом 7 дб від початку

захворювання. Усім хворим проводили доплерівське ультразвукове дослідження магістральних артерій голови в екстракраніальному відділі та інтракраніальних артерій, електрокардіографію, електроенцефалографію (ЕЕГ), ехоенцефалоскопію, стандартні лабораторні дослідження. Клінічне обстеження передбачало застосування шкального методу оцінки неврологічного дефіциту: шкали тяжкості інсульту Національного інституту здоров'я США (National Institutes of Health Stroke Scale — NIHSS), модифікованої шкали Ренкіна (мШП), індексу Бартел.

Факторами ризику розвитку крововиливу в таламус у пацієнтів були артеріальна гіпертензія (артеріальний тиск (АТ) >160/90 мм рт. ст.), цукровий діабет, застосування антикоагулянтів, зловживання алкогольними напоями.

### Лікування у разі крововиливу в таламус

Диференційоване лікування пацієнтів із крововиливом у таламус включало заходи консервативної терапії, відповідно до рекомендацій Американської кардіологічної асоціації/Американської асоціації боротьби з інсультом (American Heart Association/American Stroke Association — AHA/ASA) 2010 р. з ведення пацієнтів із ВМК. Воно передбачало вплив на можливі потенційні мішені: підвищений АТ, набряк ГМ, розширення масштабів вторинного пошкодження мозкової тканини внаслідок збільшення об'єму гематоми, оптимізацію метаболізму тканини, що облямовувала гематому.

Для зниження підвищеного АТ застосовували антигіпертензивні засоби: блокатори  $\beta$ -адренорецепторів, інгібітори ангіотензинперетворювального ферменту, антагоністи кальцію. За необхідності швидкого зниження АТ застосовували внутрішньовенно лабеталол (2 мг за 1 хв) або нітропрусид натрію (0,3–0,5 мг за 1 хв). Рівень АТ знижували до 140/90 мм рт. ст. (середній АТ — <130 мм рт. ст.).

Результати дослідження INTERACT (інтенсивне зниження АТ в гострий період ВМК) свідчать, що більш раннє інтенсивне зниження середнього АТ сповільнює приріст гематоми та сприяє її вирішенню протягом перших 72 год після ВМК, але при цьому суттєво не впливає на перифокальний набряк, смертність і функціональні наслідки у пацієнтів, які вижили після ВМК (Anderson C.S. et al., 2008). Раннє зниження АТ пригнічує каскад нейрональних пошкоджень, первинні порушення яких виникають в перші 0–4 год і безпосередньо пов'язані з прямим впливом внутрішньомозкової гематоми (ВМГ): олігемія, гіперпродукція нейротрансмітерів, мітохондріальна дисфункція, масова деполяризація мембран (Qureshi A.I. et al., 2003). Події вторинного каскаду — більш пізні (виникають у період 4–7-ї доби) і зумовлені впливом продуктів коагуляції, продукуються гематомою (тромбін, гем, залізо) (Nakamura T. et al., 2005; Xi G. et al., 2006), активацією мікроглії (Wang J., Tsirka S.E., 2005).

Важливою складовою терапії хворих із крововиливом у таламус є зменшення набряку ГМ, спричиненого гематомою. З цієї метою застосовували осмотичний діуретик манітолу гексанітрат у дозі 0,5–1,5 г/кг маси тіла на добу (200 мл 15–20% розчину) протягом 5 днів внутрішньовенно крапельно. Після його введення призначали фуросемід 2 мл внутрішньовенно. При гіпокаліємії замість фуросеміду застосовували інфузію торасеміду (4 мл). Інтенсивна терапія набряку ГМ передбачала також застосування 0,1% розчину L-лізину есцинату по 10 мл на 100 мл 0,9% NaCl, повільно внутрішньовенно крапельно 2 рази на добу з інтервалом 12 год протягом 10 днів.

При високому рівні міжнародного нормалізованого відношення у разі розширення ВМГ проводили ранню реверсію (лат. *reversio* — повернення назад, повернення) системної антикоагуляції з використанням свіжозамороженої плазми крові; вітаміну К. При цьому здійснювали реверсію міжнародного нормалізованого відношення до цільового рівня <1,4 протягом 2 год, що зменшує розширення ВМГ (Goldstein J.N. et al., 2006). Пацієнтам із ризиком тромбоемболії рекомендували застосування варфарину на 7–14-й день після ВМК при низькому ризику повторної геморагії (Phan T.G. et al., 2000).

З урахуванням концепції наявності в перигематомній мозковій тканині після ВМК циркуляторно-метаболических порушень за типом гіперперфузії та гіпометаболізму, що ідентифікують тепер як прояви метаболічної пенумбри, терапевтична стратегія терапії крововиливу в таламус має доповнюватися впливом на біохімічні та молекулярні механізми прогресування хвороби. Тому обґрун-

товано застосування препаратів із нейропротекторною активністю — важливою складовою інтенсивної терапії при гострих ВМК, спрямованої на модифікацію метаболічних порушень нейронів перигематомної мозкової тканини. З цією метою застосовували цитиколін по 2 г/добу внутрішньовенно протягом 10 днів, а потім — по 1 г/добу протягом 5 днів, а також препарат з антиоксидантною активністю — депротейнізований гемодериват із крові телят по 1000 мг/добу внутрішньовенно крапельно протягом 10 днів.

Якщо в перші 72 год після розвитку ВМГ виникали клінічні епілептичні напади, короткочасно застосовували антиконвульсанти. Пацієнтам із субклінічними безсудомними пароксизмами (зниження порогу судинної активності нейронів при ЕЕГ-моніторингу) рекомендували 30-денний прийом антиконвульсантів. Профілактичне призначення антиконвульсантів не рекомендується (Morgenthaler L.V. et al., 2010). При психомоторному збудженні пацієнта, синдромі зміни поведінки (аномії), або при постійних порушеннях емоційної сфери (дистимії) застосовували седативні препарати (мебікар, прегабалін, фенібут, галоперидол, діазепам). Для лікування пацієнтів із післяінсультним больовим синдромом (геміалгія) застосовували трициклічні антидепресанти. Проводили профілактику ускладнень (застійна пневмонія, тромбоемболія легеневої артерії, тромбоз глибоких вен кінцівок).

Таким чином, лікування у разі крововиливу в таламус консервативне і має передбачати дотримання принципу комплексного терапевтичного впливу не на один, а на різні потенційні механізми нейронального пошкодження паренхіми ГМ. Розумне маневрування в застосуванні медикаментозної терапії — важливий захід успішного лікування пацієнта з крововиливом у таламус.

Крім медикаментозної терапії, всім пацієнтам після перенесеного крововиливу в таламус проводили комплекс індивідуальних реабілітаційних заходів.

### Результати та їх обговорення

Результати комплексного клініко-нейровізуалізаційного обстеження пацієнтів свідчать, що крововилив у таламус супроводжувався пошкодженням не однієї, а декількох таламічних судинних територій, спричиняє ураження межуючих із таламусом структур ГМ. Тому клінічні симптоми і синдроми інсульт-гематоми таламуса характеризуються тяжкими проявів, значним неврологічним, нейропсихологічним та психосенсорним дефіцитом.

У гострий період захворювання у 9 з 12 обстежених клінічно визначали зниження рівня свідомості: оглушення (14–13 балів за шкалою коми Глазго (ШКГ), яке проявлялося обмеженням активності та затримкою психічних реакцій, — у 2; сопор (12–9 балів за ШКГ), який супроводжувався більш глибоким ураженням свідомості, — у 4; кому (8–6 балів за ШКГ) з повною втратою сприйняття навколишнього світу — у 3 пацієнтів.

На ранніх стадіях крововиливу у таламус часто (у 8 пацієнтів) виявляли тяжкі нейропсихологічні розлади: виражені стійкі зміни особистості, які проявлялися дезорієнтацією в часі та місці, ейфорією, апатією, агресією. У 2 пацієнтів з інсульт-гематомою таламуса лівої півкулі ГМ нейропсихологічні порушення виявлялися гострим синдромом зміни поведінки — аномією, основними особливостями якої були періодично виникаюче збудження, вибухи неадекватно сильних негативних емоцій, неадекватна поведінка. У 6 пацієнтів переважали постійні порушення емоційної сфери (дистимія), що проявлялися відчуттям безпросвітних сірих буднів, песимізмом, хандрою, тривогою, упадком сил, пригніченістю, тужливістю. У 2 пацієнтів виявили тяжкі порушення короткочасної пам'яті, амнестичний синдром. Клінічними проявами порушень нейропсихологічного статусу у всіх пацієнтів були дефіцит навчання, апатія.

При лівобічному ураженні таламуса у 4 пацієнтів відзначали порушення мови, що проявлялося диспрудією, помітним зниженням швидкості мови, семантичними та фонематичними парафазіями і частими персевераціями. У 2 пацієнтів з ураженням лівого таламуса виявляли акалькулію, а при крововиливі у правий таламус — анозогнозію з ігноруванням лівої половини простору (у 3 хворих). У більшості (7 пацієнтів) виявляли емоційний однобічний центральний парез мимічних м'язів при сміхові, плачі, болю, проте будь-які рухи м'язів обличчя (закриття очей, нахмурювання брів, оскал зубів) зберігалися, що описано G.W. Nothnagel у 1889 р. (Кроль М.Б., Федорова Е.А., 1966).

Патогномонічним для крововиливу в латеральну ділянку таламуса (у 4 хворих) був таламічний біль з усіма ознаками гіперпатії, геміалгії, парестезії (синдром Дежерина — Русі). У 2 пацієнтів після крововиливу в таламус у протилежній до вогнища руці виникла динамічна контрактура пальців кисті — «таламічна рука».

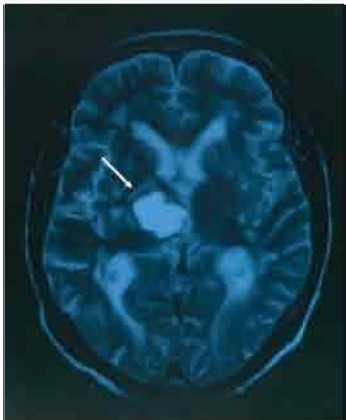
У 6 пацієнтів крововилив у таламус проявлявся не лише гетеролатеральною гемігіпестезією і контралатеральною геміатаксією, але й порушенням моторики за рахунок ураження прилеглих до геморагічного вогнища волокон пірамідного шляху внутрішньої капсули, що визначало розвиток сенсомоторного синдрому на боці, протилежному до вогнища ураження.

#### Для ілюстрації наводимо нижче клінічний випадок.

У пацієнтки К., 64 років, при підвищеному АТ (170/100 мм рт. ст.), ішемічній хворобі серця, атеросклеротичному атеросклерозі після емоційного перевантаження раптово виникли головний біль, заміління в лівій половині тіла, втрата свідомості. Доставлена в клініку через 14 год від початку захворювання.

При огляді заторможена, оглушення (14–13 балів за ШКГ), грубі нейропсихологічні порушення: ретроградна амнезія, дезорієнтована в часі та місці, коливання емоційної сфери, плаксива. Зіниці симетричні, недостатність конвергенції, згладжена ліва носогубна складка, язик по середній лінії, мовленнєві порушення у вигляді дизартрії, дисфонії, сухожилі та періостальні рефлекси S>D, помірно виражений геміпарез ліворуч, рефлекс Бабінського зліва, двобічний симптом Штрюмпеля, гіпестезія больової та температурної чутливості на лівій половині тіла.

МРТ ГМ підтвердила клінічний діагноз крововиливу в правому таламусі (інсульт-гематома) на тлі артеріальної гіпертензії (рисунк).



**Рисунок.** МРТ ГМ пацієнтки К., 64 років, проведена на 6-ту добу від початку захворювання. У  $T_2$ -зваженому зображенні (аксіальна проекція) в ділянці правого таламуса виявляється гіперінтенсивна зона з чітко виділеними контурами з магнітно-резонансним сигналом — інсульт-гематома (показана стрілкою), розміром 25x21x20 мм, з перифокальним набряком. Серединні структури зміщені вліво на 4 мм, латеральні асиметричні шлуночки; правий латеральний шлуночок і порожнина третього шлуночка піддавлені і зміщені вліво

У однієї пацієнтки з інсульт-гематомою лівого таламуса з ураженням суміжних мозкових структур середнього мозку виявили психосенсорні розлади, що супроводжувалися порушенням сприйняття реальності у вигляді галюцинозу, а також вертикальний парез погляду, двобічне ураження блокових нервів.

У двох хворих з обширною інсульт-гематомою лівого таламуса стався прорив крові в шлуночки ГМ, що супроводжувалося погіршенням стану, гіпертермією, менінгеальними ознаками, поглибленням вегетативних порушень, розвитком горметонічного синдрому, який проявлявся постійною зміною тону м'язів кінцівок, коли вони зі стану гіпертонусу з різким розгинанням переходили у стан гіпотонусу.

Дані літератури та результати нашого дослідження свідчать, що крововилив у таламус викликає пошкодження мозкової тканини на ділянці не окремої, а декількох таламічних судинних вогнищ. При цьому крововилив у таламус рідко обмежувався сам собою, а ініціював каскад нейрональних порушень суміжних анатомічних структур ГМ, спричиняючи здавлення їх геморагічними масами,

перифокальним набряком і подальшим токсичним впливом продуктів метаболізму. У разі здавлення прилеглої до вогнища крововиливу внутрішньої капсули розвивався контралатеральний геміпарез чи геміплегія; поширення крововиливу вгору на білу речовину ГМ викликало геміанопсію; у разі зміщення інсульт-гематоми вниз уражалося гіпоталамус і дорсальний відділ середнього мозку, що посилювало вегетативні порушення, спричиняло галюциноз, вертикальний параліч погляду; розширення вогнища крововиливу в медіальному напрямку призводило до прориву крові у третій шлуночок ГМ.

#### Діагностика крововиливу в таламус

Діагностика крововиливу в таламус ґрунтується на уважному вивченні передінсультного періоду, аналізі темпу його розвитку та динаміці захворювання. Важливо визначити наявність у пацієнта артеріальної гіпертензії, проявів ішемічної хвороби серця (порушення ритму серця та провідності, ознак недостатності кровообігу), уточнити анамнез (перенесені інфаркт міокарда, інсульт), можливі фактори ризику (цукровий діабет, зловживання алкогольними напоями, надмірна маса тіла, спадкова схильність), уважно дослідити пульсацію магістральних судин голови та шиї. Додаткові методи передбачають вивчення очного дна, реологічних властивостей крові, ЕЕГ, ехоенцефалоскопії, ультразвукової доплерографії, електрокардіографії. Оцінка стану свідомості пацієнта з крововиливом у таламус за ШКГ має важливе діагностичне та прогностичне значення. Серед пацієнтів із ВМК та розладом свідомості на 6 балів за ШКГ на догоспітальному етапі смертність становить 75% (Brott T. et al., 1989).

Діагностику крововиливу в таламус проводили комплексно, враховували фонові обсяги неврологічного дефіциту і в динаміці після інсульту, оцінювали послідовність виникнення/наростання неврологічних симптомів та закономірності відновлення втрачених функцій. Важливе значення мало проведення нейропсихологічного тестування, виявлення поведінкових синдромів, психосенсорних розладів.

Як вже відзначено, крововиливи в таламус проявлялися різними неврологічними, нейропсихологічними та психосенсорними симптомами, клінічними синдромами. Зазначимо, що окремі симптоми та синдроми мають відносно діагностичне значення для виявлення таламічного інсульту, з'ясування характеру порушення мозкового кровообігу — інфаркт таламуса чи таламічний крововилив.

Вирішальне значення у проведеної діагностики інсульт-гематоми таламуса має КТ ГМ. З допомогою цього методу крововилив у таламус можна діагностувати безпосередньо після розвитку інсульту за наявності вогнища підвищеної щільності. МРТ ГМ в перші години крововиливу в таламус може не виявити інсульт-гематоми таламуса (псевдонегативний результат), але в подальшому її інформативність зростає.

Згідно з Рекомендаціями Європейської інсультної організації (European Stroke Organisation — ESO) 2008 р., нейровізуалізація за допомогою КТ або МРТ важлива для відмінності інфаркту ГМ від ВМК. КТ-ангіографію і контрастно посилену КТ використовують для ідентифікації пацієнтів із ризиком розширення інсульт-гематоми. Розширення гематоми і раннє погіршення стану хворого виникають в перші декілька годин після появи симптомів крововиливу в таламус.

Якщо немає можливості виконати КТ або МРТ ГМ, проводять поперекову пункцію субарахноїдального простору. Методом ехоенцефалоскопії у разі крововиливу в таламус нерідко виявляють зміщення середнього відображення на 4–7 мм в бік, протилежний від вогнища інсульт-гематоми.

#### Наслідки таламічних крововиливів

Фоновий неврологічний дефіцит за шкалою NIHSS у 3 пацієнтів із крововиливом у таламус відповідав інсульту середнього ступеня тяжкості (10–12 балів), у 6 — тяжкому інсульту (13–15 балів), у 3 неврологічні розлади були дуже тяжкими (16–17 балів). Розподіл пацієнтів із врахуванням показника інвалідизації за мШР такий: у 9 виявлено помірно тяжкі порушення життєдіяльності, пацієнти не ходять і не можуть обходитися без сторонньої допомоги (4 бали); у 3 — тяжкий ступінь інвалідизації (5 балів). Більш виражена інвалідизація була у пацієнтів із проявами здавлення геморагічними масами та перифокальним набряком, суміжних із таламусом анатомічних утворень ГМ: внутрішньої капсули, дор-

зального відділу середнього мозку і при розширенні крововиливу в медіальному напрямку.

На тлі інтенсивної терапії та заходів ранньої реабілітації на 21-шу добу спостереження висока ефективність лікування зареєстрована у 3 (25,0%) пацієнтів (МШР  $\leq 2$  балів) з об'ємом гематоми 10–15 см<sup>3</sup>. Помірну ефективність відзначено у 4 (33,3%) пацієнтів (МШР  $\leq 3$  балів) з об'ємом таламічного крововиливу 15–30 см<sup>3</sup>. У 3 (25,0%) пацієнтів з об'ємом гематоми  $>30$  см<sup>3</sup> і тяжким перебігом інсульту збереглися тяжкі порушення життєдіяльності (МШР = 4 бали). Випадки ранньої смерті (у перші 2 дні) відзначали у 2 (16,7%) пацієнтів, госпіталізованих у стані коми, з об'ємом гематоми  $>30$  см<sup>3</sup>, розташованої медіально з проривом крові в шлуночки ГМ.

Позитивні результати досягнуто на 90-ту добу спостереження: сприятливі наслідки — у 7 (70,0%) хворих, з них повне неврологічне одужання — у 4 (40,0%), помірне — у 3 (30,0%), у 2 (20,0%) пацієнтів збереглися помірні порушення життєдіяльності (МШР  $>2$  балів), і лише у 1 пацієнта збереглася помірно тяжка інвалідизація (МШР = 4 бали).

Таким чином, об'єм інсульт-гематоми і раннє збільшення її при крововиливі в таламус негативно впливає на функціональне відновлення: більш сприятливий клінічний перебіг на тлі терапії та наслідків хвороби відзначається при об'ємах гематоми 10–15 см<sup>3</sup>; об'єм інсульт-гематоми  $>15$ –30 см<sup>3</sup> ускладнює клінічний перебіг інсульту, підвищує вираженість загально мозкових, нейропсихологічних та вогнищевих неврологічних симптомів, погіршує функціональні наслідки захворювання; у 2 пацієнтів, госпіталізованих у клініку в стані коми та з об'ємом інсульт-гематоми  $>30$  см<sup>3</sup>, розташованої в таламусі медіально, настала смерть у 1-й тиждень після інсульту внаслідок прориву крові в шлуночки ГМ.

Знання особливостей і закономірностей виникнення неврологічних, нейропсихологічних та соціоциальних розладів після крововиливу в таламус, безсумнівно, має важливе значення для встановлення топічного та клінічного діагнозу, а також вибору стратегії лікування.

Результати нашого дослідження щодо результативності лікування пацієнтів із таламічним крововиливом у неврологічному відділенні та відділенні цереброваскулярної патології з можливістю проведення інтенсивної терапії, підтверджують раніше викладене в літературі положення щодо безумовної госпіталізації всіх пацієнтів із гострим мозковим інсультом безпосередньо в інсультні відділення. У багатьох країнах Європи вони формуються переважно при неврологічних відділеннях (Brainin M. et al., 2000). Ключову роль у лікуванні пацієнтів із мозковим інсультом повинні відігравати лікарі-неврологи, не применшуючи значення колективного досвіду в цій галузі (консультація нейрохірурга, кардіолога).

### Список використаної літератури

- Кроль М.Б., Федорова Е.А. (1966) Основные неврологические синдромы. Медицина, Москва, 1939 с.
- Anderson C.S., Huang Y., Wang J.G. et al.; INTERACT Investigators (2008) Intensive blood pressure reduction in acute cerebral haemorrhage trial (INTERACT): a randomised pilot trial. *Lancet Neurol.*, 7(5): 391–399.
- Brainin M., Bornstein N., Boysen G., Demarin V. (2000) Acute neurological stroke care in Europe: results of the European Stroke Care Inventory. *Eur. J. Neurol.*, 7(1): 5–10.
- Brott T., Adams H.P.Jr., Olinger C.P. et al. (1989) Measurements of acute cerebral infarction: a clinical examination scale. *Stroke*, 20(7): 864–870.
- Chung C.S., Caplan L.R., Han W. et al. (1996) Thalamic haemorrhage. *Brain*, 119 (Pt. 6): 1873–1886.
- Ferro J.M. (2006) Update on intracerebral haemorrhage. *J. Neurol.*, 253(8): 985–999.
- Fewel M.E., Thompson B.G.Jr., Hoff J.T. (2003) Spontaneous intracerebral hemorrhage: a review. *Neurosurg. Focus*, 15(4): E1.
- Fisher C.M. (1959) The pathologic and clinical aspects of thalamic hemorrhage. *Trans. Am. Neurol. Assoc.*, 84: 56–59.
- Foix C., Hellemand P. (1925a) Les artères de l'axe encéphalique jusqu'à diencéphale inclusivement. *Rev. Neurol. (Paris)*, 2: 705–739.
- Foix C., Hillemand P. (1925b) Les syndromes de la région thalamique. *Press Med.*, 1: 113–117.
- Goldstein J.N., Thomas S.H., Frontiero V. et al. (2006) Timing of fresh frozen plasma administration and rapid correction of coagulopathy in warfarin-related intracerebral hemorrhage. *Stroke*, 37(1): 151–155.

Keir S.L., Wardlaw J.M., Warlow C.P. (2002) Stroke epidemiology studies have underestimated the frequency of intracerebral haemorrhage. A systematic review of imaging in epidemiological studies. *J. Neurol.*, 249(9): 1226–1231.

Manabe Y., Kashihara K., Ota T. et al. (1999) Motor neglect following left thalamic hemorrhage: a case report. *J. Neurol. Sci.*, 171(1): 69–71.

Morgenstern L.B., Hemphill J.C.3rd, Anderson C. et al.; American Heart Association Stroke Council and Council on Cardiovascular Nursing (2010) Guidelines for the management of spontaneous intracerebral hemorrhage: a guideline for healthcare professionals from the American Heart Association/American Stroke Association. *Stroke*, 41(9): 2108–2129.

Nakamura T., Xi G., Park J.W. et al. (2005) Holo-transferrin and thrombin can interact to cause brain damage. *Stroke*, 36(2): 348–352.

Neau J.P., Bogousslavsky J. (1996) The syndrome of posterior choroidal artery territory infarction. *Ann. Neurol.*, 39(6): 779–788.

Percheron G. (1973) The anatomy of the arterial supply of the human thalamus and its use for the interpretation of the thalamic vascular pathology. *Z. Neurol.*, 205(1): 1–13.

Phan T.G., Koh M., Wijdicks E.F. (2000) Safety of discontinuation of anticoagulation in patients with intracranial hemorrhage at high thromboembolic risk. *Arch. Neurol.*, 57(12): 1710–1713.

Qureshi A.I., Ali Z., Suri M.F. et al. (2003) Extracellular glutamate and other amino acids in experimental intracerebral hemorrhage: an in vivo microdialysis study. *Crit. Care Med.*, 31(5): 1482–1489.

Tatu L., Moulin T., Bogousslavsky J., Duvernoy H. (1998) Arterial territories of the human brain: cerebral hemispheres. *Neurology*, 50(6): 1699–1708.

Toole J.F. (1984) *Cerebrovascular Disorders* Third Edition Raven Press. New York. 436 p.

Wang J., Tsirka S.E. (2005) Tuftsin fragment 1–3 is beneficial when delivered after the induction of intracerebral hemorrhage. *Stroke*, 36(3): 613–618.

Watson R.T., Heilman K.M. (1979) Thalamic neglect. *Neurology*, 29(5): 690–694.

Xi G., Keep R.F., Hoff J.T. (2006) Mechanisms of brain injury after intracerebral hemorrhage. *Lancet Neurol.*, 5(1): 53–63.

## Кровоизлияние в таламус: клинические проявления, диагностика, лечение и исход

М.М. Прокопів, Л.Н. Третеп

**Резюме.** Проведено комплексное клинико-нейровизуализационное обследование 12 пациентов с кровоизлиянием в таламус. Результаты свидетельствуют, что кровоизлияние в таламус сопровождается повреждением не одного, а нескольких таламических сосудистых участков, вызывает поражение пограничных с таламусом структур головного мозга. Описаны клинические специфические симптомы и синдромы при кровоизлиянии в таламус. Установлена эффективность при таламическом кровоизлиянии комплексной консервативной терапии, которая предполагает воздействие на возможные потенциальные мишени. Проведен анализ исхода заболевания.

**Ключевые слова:** кровоизлияние в таламус, клинические синдромы, лечение, исход.

## Thalamic hemorrhages: clinical manifestations, diagnostic, treatment and outcomes

M.M. Prokopiv, L.M. Trepet

**Summary.** Complex clinical and neuroimaging examination of 12 patients with thalamic hemorrhages was performed. The results showed that thalamic hemorrhage is accompanied not only by the damage of the one, but few thalamic vascular areas, causing the changes of surrounding structures of the brain. Clinical specific symptoms and syndromes in case of hemorrhagic thalamic infarctions were described. The effectiveness of complex conservative therapy, which implies an impact on possible potential targets with thalamic hemorrhages, was established. The analysis of the consequences of the disease was carried out.

**Key words:** thalamic hemorrhages, clinical syndromes, treatment, consequences.

### Адреса для листування:

Третеп Лариса Миколаївна  
01023, Київ, вул. Шовковична, 39/1  
Олександрівська клінічна лікарня  
клініка неврології, відділення цереброваскулярної патології

Одержано 29.11.2018