Український неврологічний журнал.— 2013.— № 2.— С. 78—82.

УДК 616.711-007.43-089

Е.И. СЛЫНЬКО [1], А.П. ГУК [1], А.М. ЗОЛОТОВЕРХ [1], В.А. ХОНДА [2], И.И. АЛЬ-КАШКИШ [1]

[1] ГУ «Институт нейрохирургии им. акад. А.П. Ромоданова НАМН Украины», Киев

[2] Киевский медицинский университет УАНМ

Предварительные сравнительные результаты поясничной микроэндоскопической дискэктомии и микродискэктомии

Цель — сравнить результаты микроэндоскопической и микрохирургической технологии лечения грыж межпозвоночных дисков поясничного отдела позвоночника.

Материалы и методы. Проведено сравнение результатов 31 операции по удалению грыж поясничных межпозвоночных дисков с использованием микроэндоскопической техники и 200 подобных операций с применением микродискэктомии. У пациентов выявлены одиночные грыжи L_4—L_5 или L_5—S_1 дисков. Размер грыж превышал 6 мм, максимальный размер в сагиттальной плоскости — 12 мм. Клиническая симптоматика у всех больных включала радикулярные боли, у 181 больного — проявления радикулопатии. Во всех случаях перед операцией провели МРТ-исследование и стандартную рентгенографию поясничного отдела в двух проекциях.

Результаты. Эффективность лечения оценена в соответствии со шкалой Macnab. В группе применения микродискэктомии у 144 больных из 200 результат был отличный, у 41 — хороший, у 10 — удовлетворительный и у 5 — неудовлетворительный. Доля общего успешного результата составила 97,5 %. Длительность операции — от 18 до 120 мин, в среднем — 35 мин. В группе использования микроэндоскопической дискэктомии, у 21 больного из 31 результат был отличный, у 6 — хороший, у 2 — удовлетворительный, у 2 — неудовлетворительный. Доля общего успешного результата составила 93,5 %. Длительность операции — от 60 до 210 мин, в среднем — 90 мин.

Выводы. Современная микроэндоскопическая дискэктомия — высокоэффективный метод лечения грыж межпозвоночных дисков поясничного отдела позвоночника. Ее эффективность сопоставима с таковой микродискэктомии. Она показана при наличии парамедианных, медиолатеральных грыж межпозвоночных дисков, стенозе латерального рецессуса.

Ключевые слова: грыжи межпозвоночных дисков поясничного отдела, микроэндоскопическая дискэктомия, микродискэктомия, результаты лечения.

В настоящее время стандартной хирургической технологией лечения грыж межпозвоночных дисков поясничного отела является микродискэктомия. Эта технология прошла долгий путь развития, начиная с техники, предложенной американскими ортопедом Mixter и нейрохирургом Barr в 1934 г. [8]. В те времена удаление грыж проводили путем широкой ламинэктомии, возможно даже трансдурально. Малоинвазивные методики (микродискэктомия) внедрены только в 1977 г. Yasargil и Caspar (цит. по [5]). С внедрением микрохирургической технологии эта операция стала по-настоящему минимально инвазивной. Стандартно во время операции применяют резекцию части дуги (чаще всего — нижнего края верхней дуги), иногда проводят резекцию медиальной части межпозвоночного сустава в случае парамедианных или медиолатеральных грыж дисков. Использование микрохирургического увеличения в 6—8—10 раз позволяет четко визуализировать нервный корешок, грыжу и при необходимости провести коагуляцию эпидуральных вен. Эффективность современной микродискэктомии, по данным разных авторов, составляет от 80 до 99 % [4]. Однако современные авторы критикуют микродискэктомию за неоправданную длительность по сравнению с обычной интерламинарной дискэтомией. Боль-

© Є.І. Слинько, А.П. Гук, О.М. Золотоверх, В.О. Хонда, І.І. Аль-Кашкиш, 2013

Стаття надійшла до редакції 23 травня 2013 р.

Слинько Євген Ігорович, д. мед. н., проф., зав. відділення
04050, м. Київ, вул. Платона Майбороди, 32. Тел. (44) 486-95-03

шинство этих авторов — ортопеды. Преимуществами микродискэктомии благодаря использованию микроскопа являются хорошее освещение и визуализация нервных структур, щадящее отношение к нервным структурам, визуализация полости диска, хорошая визуализация эпидуральных вен, возможность адекватной микрокоагуляции эпидуральных вен и т. д., что способствовало широкому использованию микродискэктомии [7].

В последнее время внедрено также много других минимально-инвазивных процедур. Однако наибольшую популярность получила перкутанная лазерная дискэктомия. Это связано с тем, что при учете показаний к ней ее дефективность сопоставима с таковой микродискэктомии, несмотря на крайне малую инвазивность процедуры.

С появлением хирургических эндоскопов постоянно высказывалось мнение, что такое увеличение, как при использовании микроскопа, можно получить, применяя микроэндоскопическую технику. Технику микроэндоскопической дискэктомии описали K. Foley и соавт. в 1997 г. [3]. Она сочетает принципы стандартной микродискэктомии с использованием эндоскопической визуализации. Показания к микроэндоскопической дискэктомии такие же, как и к микродискэктомии [11].

Методика позиционируется как менее травматичная для мягких тканей, позволяющая достичь более быстрой трудовой реабилитации больных. Согласно сообщениям разных авторов, больные после микроэндоскопической дискэктомии могут вернуться к работе через 2—4 нед после операции [1, 2, 11].

Осложнения, встречающиеся при микроэндоскопической дискэктомии, аналогичны таковым при микродискэктомии. Нагноения операционной раны при первой методике встречаются с частотой до 1 %, при второй — до 5 %, дисциты — 1 и 1 % соответственно, повреждения дурального мешка — 10 и 5 % соответственно, рецидивы грыж — 5 и 7 % соответственно [2, 7, 9, 10].

Одним из недостатков микроэндоскопической дискэктомии является то, что для освоения хирургами эндоскопической методики требуется определенное время. Однако с появлением современных эндоскопических систем для удаления грыж поясничного отдела этот недостаток частично нивелировался.

Традиционно показаниями к методике считали парамедианные, медиолатеральные грыжи межпозвоночных дисков, стеноз латерального рецессуса. В последнее время данную методику применяют для декомпрессии латерального рецессуса и установки межтеловых кейджей в случае спондилолистеза невысокой степени [12, 13]. Данная методика также эффективна при рецидивных грыжах межпозвоночных дисков [6].

Еще одним преимуществом микроэндоскопической техники является минимизация доступа [7]. Однако эндоскопическая техника требует специфического инструментария, определенных навыков работы и увеличивает длительность оперативного вмешательства.

Цель работы — сравнить результаты микроэндоскопической и микрохирургической технологии лечения грыж межпозвоночных дисков поясничного отдела позвоночника.

Материалы и методы

В исследовании принял участие 231 больной (121 мужчина и 110 женщин) в возрасте от 21 до 63 лет. Проведено сравнение результатов 31 операции по удалению грыж поясничных межпозвоночных дисков с использованием микроэндоскопической техники (первая группа) и 200 подобных операций с применением микродискэктомии (вторая группа).

Во всех изученных случаях имели место одиночные грыжи L_4—L_5 или L_5—S_1 дисков. Наличие стеноза латерального рецессуса не было противопоказанием ни к микроэндоскопической, ни к микрохирургической технологии. Размер грыж превышал 6 мм, максимальный размер в сагиттальной плоскости — 12 мм. Клиническая симптоматика у всех больных включала радикулярные боли, у 181 больного — проявления радикулопатии. Во всех случаях перед операцией проводили МРТ-исследование и стандартную рентгенографию поясничного отдела в двух проекциях.

Все больные до операции лечились у невролога как минимум 6 нед без клинического улучшения.

Оперативная техника микродискэктомии. Операцию проводили под общим обезболиванием. Больной находился в положении лежа на животе с согнутыми в тазобедренных суставах нижними конечностями — mekka position. Выполняли разрез мягких тканей до 30 мм. Люмбодорсальную фасцию отсекали от листа ее прикрепления к остистым отросткам. Выполняли субпериостальную диссекцию. Обнажали нижнюю часть верхней дуги, желтую связку, верхнюю часть нижней дуги, медиальный суставной отросток. Рану расширяли ретрактором Williams с шириной браншей 1—2 см и длиной 5—7 см или ретрактором Каспара аналогичного размера. После мобилизации мышц узким распатором в латеральном направлении до наружного края межпозвоночного сустава визуализировали желтую связку. Использовали увеличение микроскопа 8—10 при фокусном расстоянии объектива 300 мм. Применяли 2—3-миллиметровые пистолетные кусачки Керрисона. Удаляли нижнюю часть вышележащей дуги, верхнюю часть нижележащей дуги, а при необходимости — медиальный суставной отросток. Старались максимально сохранить медиальный суставной отросток и желтую связку медиально над дуральным мешком. Эпидуральные вены коагулировали микрокоагуляцией малой энергии. Идентифицировали грыжу и корешок. В дальнейшем проводи-

ли тракцию корешка в медиальном направлении. Грыжу диска иссекали вместе с задней продольной связкой, удаляя свободные фрагменты диска. Остатки пульпозного ядра из полости диска удаляли конхотомом. Последним этапом зашивали фасцию, подкожную клетчатку, кожу.

Оперативная техника микроэндоскопической дискэктомии. Операцию проводили также под общим обезболиванием. Больной находился в положении лежа на животе с согнутыми в тазобедренных суставах нижними конечностями mekka position. Под рентген-контролем парамедианно на 3 см латеральнее средней линии вводили иголку, обнаружив необходимый уровень, выполняли 5-миллиметровый разрез и вводили малый дилататор диаметром 4—5 мм. Затем по малому дилататору последовательно вводили несколько дилататоров большего размера. Финальный дилататор был диаметром 16 мм. Затем вместо дилататора вводили тубус эндоскопа и фиксировали его к столу. Собирали эндоскоп, подключали к монитору. В дальнейшем всю хирургическую процедуру проводили под визуальным контролем с монитора эндоскопа. Таким же образом выполняли субпериостальную диссекцию. Обнажали нижнюю часть верхней дуги, желтую связку, верхнюю часть нижней дуги, медиальный суставной отросток. Гемостаза достигали эндоскопической монополярной или биполярной коагуляцией. Кровь аспирировали эндоскопическим или стандартным аспиратором. Возможным вариантом также была установка «промывной системы»: рану постоянно орошали физиологическим раствором с использованием стандартной эндоскопической помпы, раствор с раны постоянно аспирировали аспиратором. Второй вариант имел несомненные преимущества, так как оптика эндоскопа не «заливалась» кровью. Однако такой метод требовал большого количества физиологического раствора. Затем применяли эндоскопические 2-миллиметровые пистолетные кусачки Керрисона. Удаляли нижнюю часть вышележащей дуги, верхнюю часть нижележащей дуги, а при необходимости — медиальный суставной отросток. Идентифицировали корешок и дуральный мешок (рис. 1). Специальным крючком и ретрактором для эндоскопа смещали корешок и дуральный мешок (рис. 2). Грыжу идентифицировали и иссекали. Конхотомом для эндоскопа удаляли центральную часть пульпозного ядра. Рану зашивали послойно.

При обеих методиках больные мобилизированы на вторые сутки. Результаты лечения оценивали с использованием шкалы Macnab.

Результаты и обсуждение

В двух случаях из-за сложности идентифицировать грыжу использовали вместо микроэндоскопической техники микродискэктомию. Все больные выписаны домой на амбулаторное лечение на 3-и—4-е сутки после операции.

Хирургические осложнения включали: повреждение дурального мешка, кровотечение из эпидуральных вен. В группе, где применена микродискэктомия, у 144 больных из 200 результат по шкале Macnab был отличный, у 41 — хороший, у 10 — удовлетворительный, у 5 — неудовлетворительный. Общий успешный результат составил 97,5 %. Время операции варьировало от 120 до 18 мин, в среднем составляя 35 мин.

В группе, где применена микроэндоскопическая дискэктомия, из 31 больного у 21 результат был отличный, у 6 — хороший, у 2 — удовлетворительный, у 2 — неудовлетворительный. Доля общего успешного результата составила 93,5 %. В случае миграции фрагмента диска или стеноза латерального рецессуса длительность операции увеличивалась.

Сравнение особенностей микродискэктомии и микроэндоскопической дискэктомии приведено в таблице.

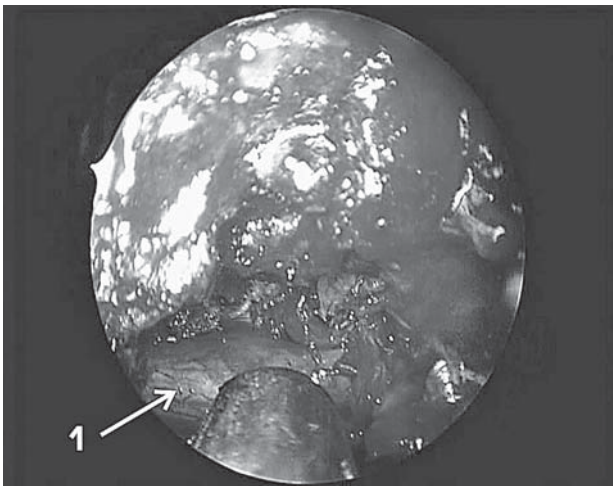

Рис. 1. *Идентификация корешка (1) и дурального мешка*

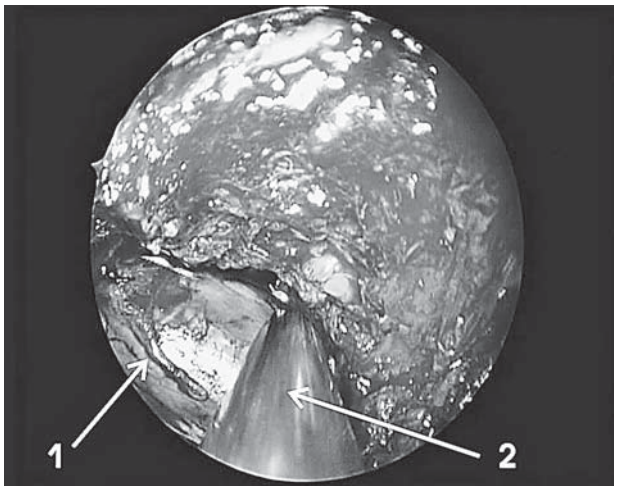

Рис. 2. *Смещение корешка (1) и дурального мешка специальным крючком (2)*

Таблица

Особенности микродискэктомии и микроэндоскопической дискэктомии

Показатель	Микродискэктомия	Микроэндоскопическая дискэктомия
Длительность операции, мин	18—120 (в среднем — 35)	60—210 (в среднем — 90)
Объем кровопотери, мл	50—200 (в среднем — 100)	100—400 (в среднем — 190)
Декомпрессия латерального рецессуса	Выполнить легко	Выполнить сложно
Удаление центральной части пульпозного ядра	Выполнить легко	Выполнить сложно
Удаление остеофиты	Выполнить легко	Практически невозможно
Кровотечение из эпидуральных вен	Легко коагулируется	Сложно справиться
Миграция секвестра грыжи	Обнаружить легко	Обнаружить сложно
Травматизация мягких тканей	Умеренная	Минимальная
Костные резекции для достижения грыжи	Минимальные, аналогичные альтернативной методике	Минимальные, аналогичные альтернативной методике

Выводы

Современная микроэндоскопическая дискэктомия — высокоэффективный метод лечения грыж межпозвоночных дисков поясничного отдела позвоночника. Ее эффективность сопоставима с таковой микродискэктомии. Она показана при наличии парамедианных, медиолатеральных грыж межпозвоночных дисков, стенозе латерального рецессуса.

Литература

1. Casal-Moro R., Castro-Menendez M., Hernandez-Blanco M. et al. Long-term outcome after microendoscopic diskectomy for lumbar disk herniation: a prospective clinical study with a 5-year follow-up // Neurosurgery.— 2011.— Vol. 68 (6).— P. 1568—1575.
2. Dezawa A., Sairyo K. New minimally invasive discectomy technique through the interlaminar space using a percutaneous endoscope // Asian J. Endosc. Surg.— 2011.— N 4 (2).— P. 94—98.
3. Foley K.T., Smith M.M. Microendoscopic discectomy // Tech. Neurosurg.— 1997.— N 3.— P. 301—307.
4. Garg B., Nagraja U.B., Jayaswal A. Microendoscopic versus open discectomy for lumbar disc herniation: a prospective randomised study // J. Orthop. Surg. (Hong Kong).— 2011.— Vol. 19 (1).— P. 30—34.
5. Kaushal M., Sen R. Posterior endoscopic discectomy: Results in 300 patients // Ind. J. Orthop.— 2012.— Vol. 46 (1).— P. 81—85.
6. Koga S., Sairyo K., Shibuya I. et al. Minimally invasive removal of a recurrent lumbar herniated nucleus pulposus by the small incised microendoscopic discectomy interlaminar approach // Asian J. Endosc. Surg.— 2012.— Vol. 5(1).— P. 34—37.
7. Martin-Laez R., Martinez-Agueros J.A., Suarez-Fernandez D. et al. Complications of endoscopic microdiscectomy using the EASYGO! system: is there any difference with conventional discectomy during the learning-curve period? // Acta Neurochir (Wien).— 2012.— Vol. 154 (6).— P. 1023—1032.
8. Mixter W.J., Barr J.S. Rupture of the intervertebral disc with involvement of the spinal canal // N. Engl. J. Med.— 1934.— Vol. 211.— P. 210—215.
9. Ranjan A., Lath R. Microendoscopic discectomy for prolapsed lumbar intervertebral disc // Neurol. India.— 2006.— Vol. 5.— P. 190—194.
10. Teli M., Lovi A., Brayda-Bruno M. et al. Higher risk of dural tears and recurrent herniation with lumbar micro-endoscopic discectomy // Eur. Spine J.— 2010. — Vol. 19 (3).— P. 443—450.
11. Wang M., Zhou Y., Wang J. et al. A 10-year follow-up study on long-term clinical outcomes of lumbar microendoscopic discectomy // J. Neurol. Surg. A Cent. Eur. Neurosurg.— 2012.— Vol. 73 (4).— P. 195—198.
12. Wu H., Yu W.D., Jiang R., Gao Z.L. Treatment of multilevel degenerative lumbar spinal stenosis with spondylolisthesis using a combination of microendoscopic discectomy and minimally invasive transforaminal lumbar interbody fusion // Exp. Ther. Med.— 2013.— N 5 (2).— P. 567—571.
13. Yao N., Wang W., Liu Y. Percutaneous endoscopic lumbar discectomy and interbody fusion with B-Twin expandable spinal spacer // Arch. Orthop. Trauma Surg.— 2011.— Vol. 131 (6).— P. 791—796.

Є.І. СЛИНЬКО [1], А.П. ГУК [1], О.М. ЗОЛОТОВЕРХ [1], В.О. ХОНДА [2], І.І. АЛЬ-КАШКИШ [1]
[1] ДУ «Інститут нейрохірургії ім. акад. А.П. Ромоданова НАМН України», Київ
[2] Київський медичний університет УАНМ

Попередні порівняльні результати поперекової мікроендоскопічної дискектомії та мікродискектомії

Мета — порівняти результати мікроендоскопічної та мікрохірургічної техніки лікування гриж міжхребцевих дисків поперекового відділу хребта.

Матеріали і методи. Проведено порівняння результатів 31 операції з видалення гриж поперекових міжхребцевих дисків з використанням мікроендоскопічної техніки і 200 подібних операцій із застосуванням мікродискектомії. У хворих виявлено поодинокі грижі L_4—L_5 або L_5—S_1 дисків. Розмір гриж перевищував 6 мм, максимальний розмір у сагітальній площині — 12 мм. Клінічна симптоматика у всіх хворих включала радикулярні болі, у 181 хворого — вияви радикулопатії. В усіх випадках перед операцією проведено МРТ-дослідження і стандартну рентгенографію поперекового відділу у двох проекціях.

Результати. Ефективність лікування оцінювали за шкалою Macnab. У групі, де застосовано мікродискектомію, у 144 хворих з 200 результат був відмінним, у 41 — добрим, у 10 — задовільним і у 5 — незадовільним. Частка загального успішного результату становила 97,5 %. Тривалість операції — від 18 до 120 хв, в середньому — 35 хв. У групі застосування мікроендоскопічної дискектомії, у 21 хворого з 31 результат був відмінним, у 6 — добрим, у 2 — задовільним, у 2 — незадовільним. Частка загального успішного результату становила 93,5 %. Тривалість операції — від 60 до 210 хв, у середньому — 90 хв.

Висновки. Сучасна мікроендоскопічна дискектомія — високоефективний метод лікування гриж міжхребцевих дисків поперекового відділу хребта. Її ефективність порівнянна з такою мікродискектомії. Вона показана за наявності парамедіанних, медіолатеральних гриж міжхребцевих дисків, стенозі латерального рецесуса.

Ключові слова: грижі міжхребцевих дисків поперекового відділу, мікроендоскопічна дискектомія, мікродискектомія, результати лікування.

Ye.I. SLYN'KO [1], A.P. GUK [1], A.M. ZOLOTOVERKH [1], V.O. KHONDA [2], I.I. AL-QASHQISH [1]
[1] Institute of Neurosurgery named after acad. A.P. Romodanov of NAMS of Ukraine, Kyiv
[2] Kyiv Medical University UANM

Preliminary comparative results of the lumbar micro endoscopic discectomy and micro discectomy

Objective – to compare the results of microsurgical and micro endoscopic technology and treatment of intervertebral discs hernias of the lumbar spine.

Methods and subjects. Results comparison of 31 deletion of the lumbar intervertebral disc hernia using Micro endoscopic technique and 200 similar operations using micro discectomy. There were single herniated L_4—L_5 or L_5—S_1 discs. Hernia size was more than 6 mm, representing the maximum dimensions in the sagittal plane 12 mm. Clinical symptoms in all patients included radicular pain, and 181 patients had manifestations of radiculopathy. In all cases MRI and standard radiographs of the lumbar in two projections were performed before the surgery.

Results. The results were assessed according to Macnab scale. In the group where micro discectomy was performed, 144 out of 200 patients had an excellent result, 41 – good, 10 – satisfactory, and 5 had unsatisfactory results. Successful result was 97.5 %. Operation duration varied from 18 minutes to 120 minutes, in average 35 minutes. In the group where Micro endoscopic discectomy was performed, 21 out of 31 patients had an excellent result, 6 – good, 2 – satisfactory, 2 – unsatisfactory results. Successful result was 93.5 %. Operation duration varied from 60 minutes to 120 minutes, in average 90 minutes.

Conclusions. Modern micro endoscopic discectomy is a highly effective method of treating herniated discs of the lumbar spine. Its efficiency is comparable to a micro discectomy. It is indicated in the presence of paramedian, mediolateral herniated discs, stenosis of the lateral recession.

Key words: herniated lumbar discs, micro endoscopic discectomy, microdiscectomy, the results of treatment.