



В. В. ГОНГАЛЬСКИЙ

Национальный медицинский университет им. А. А. Богомольца, Киев

## Роль биомеханических нарушений в формировании болевого синдрома в области грудного отдела позвоночника (дорсалгия)

**Цель** — уточнить значение дегенеративных и биомеханических изменений в грудном сегменте позвоночника при дорсалгии.

**Материалы и методы.** По рентгенограммам грудного отдела позвоночника у 340 пациентов с дорсалгией оценено состояние 3960 позвоночных двигательных сегментов с учетом признаков дегенеративного и биомеханического характера. Проанализированы рентгенологические признаки биомеханических изменений в каждом грудном позвоночном двигательном сегменте на уровне боли. Выявленные биомеханические изменения смоделированы на анатомическом препарате грудного отдела позвоночника человека.

**Результаты.** Биомеханические отклонения в грудном отделе позвоночника встречаются чаще, чем дегенеративные (59,06 и 40,94% соответственно). Дегенеративные изменения для формирования боли менее значимы, поскольку их выявляют также в тех сегментах позвоночника, относительно которых пациенты жалоб не предъявляют. Ведущими рентгенологическими отклонениями на уровне сегмента позвоночника с признаками боли были асимметрия межпозвоночной щели и боковое смещение тела позвонка на фоне бокового отклонения остистого отростка. Моделирование на анатомическом препарате позвоночника человека показало, что данное смещение превышает объем физиологической ротации, является показателем патологии сегмента грудного отдела позвоночника и сопровождается болью.

**Выводы.** Одна из причин возникновения дорсалгии — нарушение биомеханики в грудном сегменте позвоночника в виде ротационного смещения грудного позвонка, объем которого превышает физиологическую ротацию. Наиболее вероятный механизм боли — травма мягких тканей сегмента позвоночника, прежде всего в его дугоотростчатых суставах. Описанная патология характерна для так называемого фасеточного синдрома.

**Ключевые слова:** дорсалгия, боль в грудном отделе позвоночника, биомеханика грудного отдела позвоночника, ротация позвонка, фасеточный синдром, дегенеративные изменения позвоночника.

**Б**оль в области грудного отдела позвоночника (дорсалгия) — явление достаточно распространенное [1, 8]. Больные с дорсалгией обращаются за помощью к неврологу из-за частого сочетания боли с неврологическими проявлениями рефлекторного или компрессионного характера. Для эффективного лечения таких болей в спине требуется уточнение их причины.

Клинические исследования возможных причин боли, как правило, выявляют наличие грыжи диска,

остеохондроза, остеоартроза, остеопороза, сколиоза, заболеваний позвоночника воспалительного характера, включая реактивные и инфекционные процессы, анкилозирующий спондилоартрит, спондилоартропатии, опухоль и прочие заболевания, которые ассоциируются с болью в спине. В наше исследование пациентов с такими заболеваниями, кроме наиболее часто упоминаемых в диагнозе рентгенологических признаков дегенеративного характера (остеохондроз и спондилоартроз), не включали. Также из исследования были исключены больные с МТР-признаками протрузий более 2 мм

© В. В. Гонгальский, 2014

и грыж дисков грудных сегментов позвоночника. Согласно данным литературы [8], корешковые проявления при протрузиях грудного отдела позвоночника — не частая патология, что обусловлено ограничением подвижности грудных позвонков вследствие стабилизирующей функции реберной дуги.

Большинство практически здоровых людей (по некоторым данным, до 80 % [1]), как правило, ощущают боль в грудном отделе позвоночника, грудной клетке, межлопаточной области, по ходу ребер после физических нагрузок, неловкого движения, подъема тяжести или пребывания в неудобной позе. Анализ анамнеза таких больных позволяет утверждать, что причиной подобных болей является травматический или биомеханический фактор. J. Murtagh [7] предположил, что наиболее вероятная причина болей в спине — поражение сочленений ребер и позвоночника: суставов головок ребер и особенно реберно-позвоночных суставов, повреждение мышц и связок при длительном пребывании в неудобной позе. Боль в этих случаях может быстро пройти, и больные редко обращаются к врачу. Если же боли не купируются в течение длительного срока даже при применении нестероидных противовоспалительных препаратов, то больной, как правило, обращается к массажисту, хиропрактору, мануальному терапевту. Их манипуляции помогают [1, 7]. Возникает вопрос: «Почему?».

**Цель работы** — уточнить значение дегенеративных и биомеханических изменений в грудном сегменте позвоночника при дорсалгии.

### Материалы и методы

Исследования проведены с участием 340 пациентов в возрасте от 17 до 60 лет с длительными (от 1 мес до нескольких лет) болями в грудном отделе позвоночника. Боли усиливались при движениях позвоночника. Пациенты безрезультатно либо с временным эффектом принимали нестероидные противовоспалительные препараты и получали аппаратную физиотерапию.

В исследование не включали пациентов с клиническими признаками воспалительного процесса, в том числе в позвоночнике (спондилоартрит и спондилит), положительными ревматологическими пробами и признаками воспаления в анализах крови и мочи. Также из исследования были исключены больные с клинически значимыми МРТ- и КТ-признаками протрузий и грыж дисков грудных сегментов позвоночника (минимальные (2 мм) выпячивания грудных дисков, существенно не изменяющие резервные пространства позвоночного канала, расценивали как малозначимые), признаками спинального стеноза и других мальформаций, с остеопорозом, опухолевыми процессами, платиспондилией, клиновидной деформацией и компрессионными переломами позвонков.

Проведен анализ рентгенограмм грудного отдела позвоночника в двух стандартных проекциях —

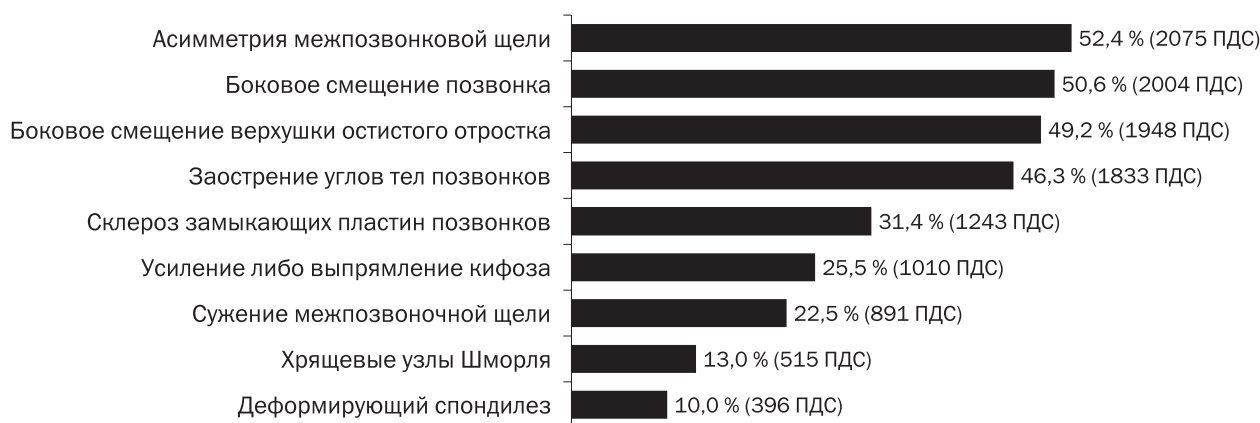
фронтальной и боковой. Оценено состояние 3960 грудных позвоночных двигательных сегментов. При этом учитывали рентгенологические признаки дегенеративного характера (остеохондроз, спондилез, спондилоартроз, снижение высоты межпозвоночного диска) и биомеханических изменений (усиленный или сглаженный грудной кифоз, боковое отклонение остистого отростка, асимметрия суставной щели, боковое смещение тела позвонка, усиление или выпрямление кифоза). Констатировали факт наличия или отсутствия того или иного рентгенологического признака. Количество выявленных признаков суммировали и анализировали статистически.

У каждого пациента по рентгенограммам проанализированы нарушения биомеханики сегментов позвоночника на уровне боли. Подтверждением вовлечения сегмента позвоночника в болевой процесс служили боль в позвоночнике при движении или в состоянии покоя с конкретизацией пациентом уровня боли, болезненность остистого отростка при его пальпации, интенсивном надавливании и раскачивании позвонка, пальпаторная болезненность проекции суставного комплекса соответствующего сегмента позвоночника. Уровень выявленной болезненности сопоставляли с данными рентгенографии, что позволило уточнить возможные биомеханические изменения, которые могли быть причиной боли.

Выявленные на рентгенограммах биомеханические отклонения моделировали на анатомическом препарате позвоночника человека. Четыре смежных грудных позвонка фиксировали при помощи резиновой трубки, пропущенной через позвоночный канал. Для удобства визуализации суставные поверхности межпозвоночных суставов и верхушки остистых отростков были окрашены в черный цвет. Остистый отросток вместе с позвонком смещали, выше- и нижележащий сегменты фиксировали при помощи проволоки, имитируя выявленные при анализе рентгенограмм биомеханические изменения. Объем возможных движений в грудном сегменте позвоночника, установленный путем измерения смещения осей позвонков, выражали в градусах.

### Результаты и обсуждение

Анализ рентгенограмм грудного отдела позвоночника выявил определенные закономерности в отклонениях от нормы в позвоночных двигательных сегментах (ПДС): частота выявляемых рентгенологических признаков биомеханического характера превысила частоту дегенеративных (рис. 1). Из биомеханических изменений наиболее часто обнаруживали асимметрию межпозвоночной щели, боковое смещение позвонка, смещение верхушки остистого отростка, усиление либо выпрямление грудного кифоза. В целом из 11 915 учтенных признаков патологии ПДС выявлено



**Рис. 1.** Частота выявленных рентгенологических признаков биомеханического и дегенеративного характера в позвоночных двигательных сегментах

7037 (59,06 %) биомеханических признаков и 4878 (40,94 %) дегенеративных ( $p < 0,001$ ).

Анализ рентгенографических признаков биомеханических изменений на уровне клинически верифицированной боли показал, что асимметрия суставной щели в 95,9 % случаях совпадала с боковым смещением позвонка ( $p < 0,001$ ), в 93,4 % — со смещением остистого отростка ( $p < 0,001$ ).

На рис. 2 приведен пример отклонения остистого отростка от средней линии. На приведенной рентгенограмме определяются боковое смещение остистого отростка T2-позвонка вправо (ось позвоночника сохранена); боковой наклон со смещением вправо нижнего правого полюса второго грудного позвонка и асимметрия суставной щели. Больной предъявлял жалобы на боль в верхнегрудном отделе позвоночника, более выраженную слева. Смещенный остистый отросток или один из соседних отростков, а также проекция соответствующего сустава (или пары суставов) соответствующего позвоночного сегмента, как правило, болезненны при пальпации. Этот факт позволил заключить, что причиной формирования боли может быть биомеханический фактор.

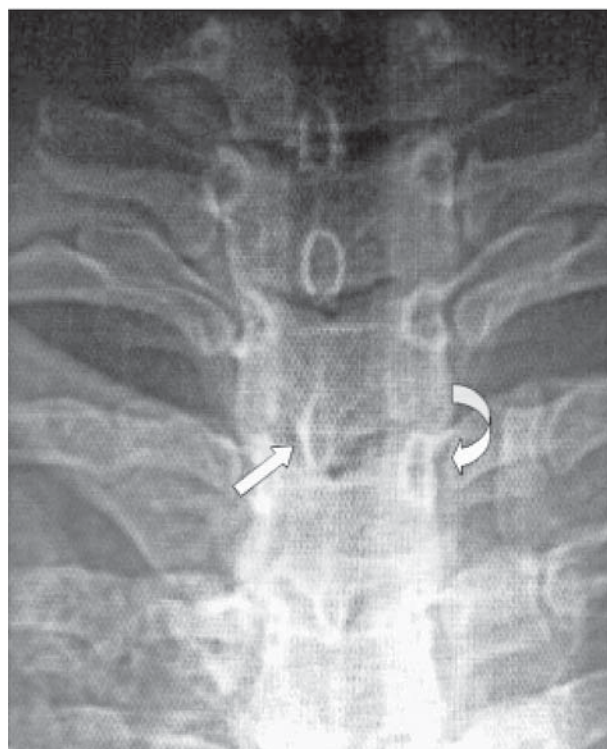
Модель ротационного смещения позвонка на анатомическом препарате позвоночника человека представлена на рис. 3. Во фронтальной проекции определяются боковое смещение остистого отростка и некоторое боковое смещение тела позвонка в сочетании с умеренным боковым наклоном позвонка, что предполагает асимметрию суставной щели. Таким образом, боковое смещение остистого отростка предполагает не только ротацию позвонка, но и его боковой наклон с асимметрией суставной щели — три ведущих биомеханических признака, выявленные при анализе рентгенограмм.

При фиксированной ротации грудного позвонка со стороны смещения наблюдали смещение суставных поверхностей межпозвоночного сустава по вертикальной оси (рис. 4). При этом сечение меж-

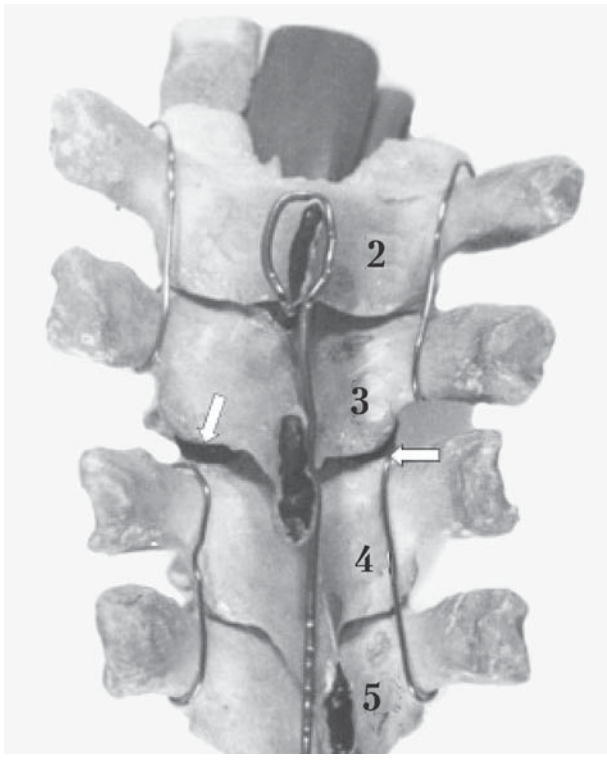
позвоночного отверстия увеличивалось. На препарате видна асимметрия межпозвоночной щели.

Со стороны, противоположной ротации остистого отростка, суставные отростки разошлись в сагиттальной плоскости с сопутствующим сужением межпозвоночного отверстия (обозначено стрелкой на рис. 5).

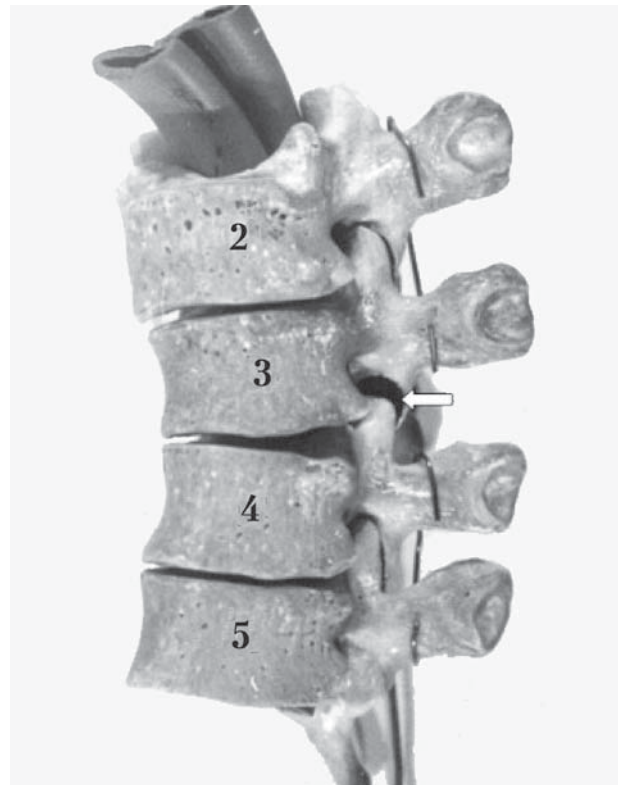Как возникает такое сложное ротационное смещение?



**Рис. 2.** Рентгенограмма верхнегрудного отдела позвоночника в прямой проекции. Ротационный подвывих второго грудного позвонка. Смещенный вправо остистый отросток обозначен прямой стрелкой; направление ротации позвонка показано закругленной стрелкой



**Рис. 3.** Модель ротационного смещения третьего грудного позвонка, фронтальная проекция (позвонки пронумерованы цифрами). Выше- и ниже расположенные сегменты позвоночника зафиксированы проволокой. Боковой наклон третьего позвонка с боковым смещением заднего полюса вправо и с асимметричными смещениями в межпозвоночных суставах (смещения обозначены стрелками)



**Рис. 4.** Модель ротационного подвывиха третьего грудного позвонка. Вид со стороны, в направлении которой смещен (ротирован) остистый отросток. Стрелкой обозначено расхождение суставных отростков поверхностей вдоль вертикальной оси: видна окрашенная черным рабочая поверхность межпозвоночного сустава. Определяется асимметричная межпозвоночная щель

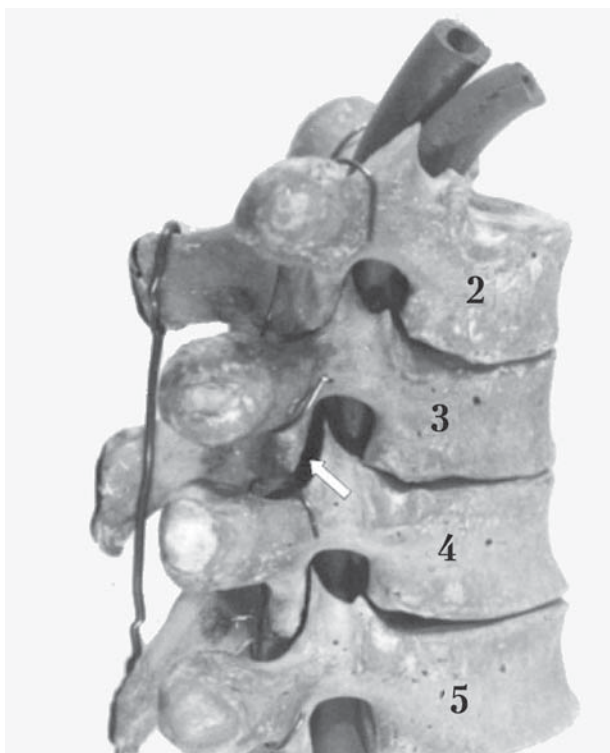В норме позвоночный двигательный сегмент — это упруго-эластичная напряженная конструкция, которая в грудном отделе позвоночника усилена реберным каркасом. Упругость (напряженность) обеспечивается тургором межпозвоночного диска и относительно «натянута-упругим» связочным аппаратом сегмента позвоночника. Стабильным сегмент можно считать при условии сохранности высоты и эластичности диска, поэтому у лиц молодого возраста редко возникают жалобы на боли в грудном отделе позвоночника. Боли появляются несколько позже, приблизительно в возрасте 30 лет и старше, когда упругость мягких тканей позвоночника снижается и проявляется гипермобильность в отдельных нагружаемых сегментах.

Физиологически смещение грудного позвонка по отношению к соседнему позвонку возможно в трех плоскостях: аксиальной, сагиттальной и фронтальной. Объем движений в каждом сегменте позвоночника минимален и регламентируется ориентацией рабочих поверхностей межпозвоночных суставов. Суммарная, в пределах физиологического объема, подвижность каждого сегмента обеспечивает полноценное движение целого отдела позвоноч-

ника — сгибание, разгибание, ротацию. Это характерно для «здорового» упруго-эластичного позвоночника. При дегенеративных процессах (инволютивных, посттравматических в виде надрывов внутренней части фиброзного кольца, протрузий и др.) диск теряет несущую способность, его упруго-эластические свойства (тургор) снижаются, система перестает быть равномерно напряженной и стабильной. Возникшая повышенная подвижность («гипермобильность») сегмента приводит к появлению возможных избыточных нефизиологических движений.

Анализ рентгенограмм грудного отдела позвоночника показал, что выявленные смещения имеют преимущественно ротационный характер. Этот признак был описан и запатентован как признак патологии сегмента позвоночника [5]. По нашим данным, при моделировании ротационного смещения на анатомическом препарате позвоночника, лишенном мягких тканей, максимальный угол ротации грудного позвонка в горизонтальной плоскости составляет не более 5°. При сохраненных мягких тканях объем физиологической ротации существенно уменьшается и составляет всего несколько градусов. D. J. Maiman и F. A. Pintar [6] опи-





**Рис. 5.** Модель ротационного подвывиха третьего грудного позвонка. Вид со стороны, противоположной направлению ротации остистого отростка. Стрелкой обозначено расхождение суставных отростков по горизонтальной оси. Межпозвоночное отверстие сужено за счет смещения суставного отростка

сали максимальную ротацию грудного позвонка до  $9^\circ$ . Согласно результатам наших исследований, такая ротация действительно возможна, но при условии бокового наклона тела позвонка с сопутствующим боковым смещением его заднего полюса. Боковой наклон грудного позвонка описан, объем такого наклона составляет не более  $6^\circ$  [6]. Он возникает при условии легкого локального сгибания в сегменте. Именно этот легкий «кивок» позвонка вперед с сопутствующим минимальным боковым наклоном тела позвонка способен увеличить ротацию позвонка, что сопряжено с избыточным боковым смещением остистого отростка.

Описанные биомеханические изменения поясняют выявленную рентгенологическую картину: боковое смещение остистого отростка, асимметрия межпозвоночной щели, обусловленная боковым наклоном тела позвонка вместе с боковым смещением его заднего полюса (на рентгенограмме смещение заднего полюса представляется как боковое смещение тела позвонка). Эти движения возможны лишь при превышении объема физиологической подвижности в сегменте. Например, при дегенерации диска или его травме со смещением пульпозного ядра в сторону избыточной ротации остистого отростка.

Движения в сегменте позвоночника, превышающие физиологические, сопровождаются сопутствующими нейромышечными реакциями для стабилизации сегмента [3]. Также запускается каскад сложных патофизиологических реакций, в первую очередь, на соответствующем уровне спинного мозга [2], что можно объяснить обильной иннервацией тканей позвоночника [4], реагирующих на травму. Эти реакции обуславливают разнообразие вторичных вертеброгенных рефлекторных проявлений.

Подтверждением возникновения боли при описанных ротационных смещениях служит реакция желатинозной субстанции соответствующего сегмента спинного мозга при моделировании аналогичных биомеханических изменений на животных [2]. Исходя из изложенного выше, становится понятна эффективность применения в ряде случаев манипуляционных техник, направленных на восстановление топографии отдельных позвоночных сегментов для лечения болей в позвоночнике.

Таким образом, адекватная оценка причин боли в спине, включая сопутствующие неврологические расстройства, в сочетании с возможностью устранения их вертеброгенной причины существенно ускоряют и делают более эффективным процесс лечения.

### Выводы

Анализ рентгенограмм показал, что одним из пусковых механизмов боли в грудном отделе позвоночника являются биомеханические изменения в отдельных позвоночных двигательных сегментах. Дегенеративные изменения менее значимы из-за их выявления в тех сегментах позвоночника, относительно которых пациенты жалоб не предъявляют.

Дегенеративные изменения в позвоночном двигательном сегменте сопровождаются увеличением подвижности позвонков и возможностью их нефизиологических смещений при физических нагрузках. Характер смещения определяется ориентацией и строением суставных поверхностей.

Дорсалгия может возникать при избыточном ротационном смещении грудного позвонка за счет дополнительных движений в сегменте позвоночника: минимальный боковой наклон тела позвонка, боковое смещение его заднего полюса, локальное асимметричное сгибание в сегменте позвоночника. Суммация описанных движений увеличивает физиологическую ротацию позвонка, сопровождается травмой мягких тканей суставов и возникновением боли. Описанная патология сегмента характерна для так называемого фасеточного синдрома.

Характер биомеханических изменений в суставах позвоночного сегмента может определять развитие рефлекторной или корешковой неврологической патологии в зависимости от биомеханических изменений в межпозвоночных суставах сегмента и степени деформации межпозвоночного отверстия.

## Литература

1. Веселовский В. П. Практическая вертеброневрология и мануальная терапия. — Рига, 1991. — 344 с.
2. Гонгальский В. В. Ранние сегментарные неврологические проявления остеохондроза грудного отдела позвоночного столба: Автореф. дис. ... канд. мед. наук. — 1990. — 18 с.
3. Гонгальский В. В., Куфтырева Т. П. Сосудистые и вегетативные расстройства спинного мозга при дистопии позвоночного двигательного сегмента // Нейрофизиология. — 1992. — Т. 24, № 6. — С. 667—672.
4. Отелин А. А. Иннервация скелета человека. — М.: Медицина, 1965. — С. 39—59.
5. Сувак В. В. Способ диагностики уровня и вида протрузии межпозвоночного диска: А.с. 1055479 СССР: КМИЗ А 61 В 10/00 / Киев. мед. ин-т. — № 3469576/28-13; заявл. 09.07.82; опубл. 23.11.83., бюл. № 43. — 3 с.
6. Maiman D. J., Pintar F. A. Anatomy and clinic biomechanics of thoracic // Clin. Neurosurgery. — 1992. — Vol. 38. — P. 296—324.
7. Murtagh J. General Practice. — 4th ed. — Australia: McGraw-Hill Book Company, 2007. — 1560 p.
8. O'Connor R. C., Anday M. T., Russo R. B. et al. Thoracic radiculopathy // Phys. Med. Rehabil. Clin. N. Am. — 2002. — Vol. 13. — P. 623—644.

В. В. ГОНГАЛЬСЬКИЙ

Національний медичний університет ім. О. О. Богомольця, Київ

## Роль біомеханічних порушень у формуванні больового синдрому в ділянці грудного відділу хребта (дорсалгія)

**Мета** — уточнити значення дегенеративних та біомеханічних змін у грудному сегменті хребта при дорсалгії.

**Матеріали і методи.** За рентгенограмами грудного відділу хребта у 340 хворих на дорсалгію оцінено стан 3960 хребтових рухових сегментів з урахуванням ознак дегенеративного та біомеханічного характеру. Проаналізовано рентгенологічні ознаки біомеханічних змін у кожному руховому сегменті хребта на рівні болю. Виявлені біомеханічні зміни відтворено на анатомічному препараті грудного відділу хребта людини.

**Результати.** Біомеханічні відхилення в грудному відділі хребта трапляються частіше, ніж дегенеративні (59,06 і 40,94% відповідно). Дегенеративні зміни для формування болю менш значущі, оскільки їх виявляють також у тих сегментах хребта, щодо яких хворі скарг не мають. Провідними рентгенологічними відхиленнями на рівні сегмента хребта з ознаками болю були асиметрія міжхребетної щілини та бічне зміщення тіла хребця на тлі бічного відхилення остистого відростка хребця. Моделювання на анатомічному препараті хребта людини показало, що таке зміщення перевищує фізіологічну ротацію, є показником патології сегмента грудного відділу хребта і супроводжується болем.

**Висновки.** Однією з причин виникнення дорсалгії є порушення біомеханіки в грудному сегменті хребта у вигляді ротаційного зміщення грудного хребця, обсяг якого перевищує фізіологічну ротацію. Найвірогідніший механізм болю — травмування м'яких тканин сегмента хребта, насамперед його міжхребцевих суглобів. Описана патологія характерна для так званого фасеточного синдрому.

**Ключові слова:** дорсалгія, біль у грудному відділі хребта, біомеханіка грудного відділу хребта, ротація хребця, фасеточний синдром, дегенеративні зміни хребта.

V. V. GONGALSKY

O. O. Bogomolets National Medical University, Kyiv

## The role of biomechanics disorders in formation of pain syndrome in the thoracic spine region (dorsalgia)

**Objective** — to detect dominated significance of degenerative or biomechanics changes in functional thoracic spinal units with sign of dorsalgia.

**Methods and subjects.** 3960 functional thoracic spinal units were tested on X-ray images of the thoracic spine in 340 patients with dorsalgia taking account the degenerative and biomechanics disorders deviations. The X-ray signs of biomechanics changes in each functional spinal unit have been analyzed. Revealed biomechanics changes were reproduced on an anatomical preparation of the thoracic human spine.

**Results.** Biomechanical disorders were found much more frequently than degenerative ones (59.06 % and 40.94 % respectively). Degenerative changes were less significant in generating pain because they were found in vertebral segments which patients did not complained of. Leading radiological signs at the painful spinal level were: the asymmetry of the intervertebral gap, slight lateral displacement of the vertebra's body with a marked sign of lateral deviation of the spinous process. Modeling of the similar thoracic vertebra rotational deviation on anatomical preparation of the human spine revealed that such displacements exceeded the range of physiological vertebra rotation, there were signs of functional thoracic spinal pathology, and it is accompanied by the pain.

**Conclusions.** One of the dorsalgia cause is a biomechanics changes in a functional thoracic unit in the form of rotational thoracic vertebra displacement, the range of which exceeds physiological rotation. The most possible mechanism of pain arising is a trauma of spinal functional unit's soft tissues, mainly in zigapophysial joints. Such pathology suits to the term of «facet syndrome».

**Key words:** dorsalgia, pain in a thoracic spine, biomechanics of a thoracic spine, vertebra rotation, facet syndrome, spinal degenerative changes.