ISSN 1998-4235. Український неврологічний журнал.— 2017.— № 3.— С. 38—42. УДК 616.853:615.841

К. В. ЯЦЕНКО

Інститут фізіології ім. О. О. Богомольця НАН України, Київ
Неврологічна клініка доктора Яценко, Київ

Вплив комплексної терапії з використанням мікрополяризації на електроенцефалографічні показники у дітей, хворих на симптоматичну епілепсію

Мета — проаналізувати можливість застосування методу транскраніальної мікрополяризації для поліпшення електроенцефалографічних показників у дітей, хворих на симптоматичну епілепсію.

Матеріали і методи. Обстежено та комплексно проліковано 29 хворих віком від 2 до 12 років з різними формами епілепсії. До групи порівняння, в якій було застосовано базисні лікувально-реабілітаційні заходи, залучено 14 дітей, до основної групи, в якій додатково проводили курс транскраніальної мікрополяризації, — 15. Транскраніальну мікрополяризацію виконували згідно з розробленими індивідуальними схемами лікування. За допомогою електроенцефалографії оцінювали показники біоелектричної активності головного мозку до початку лікування та через 3 міс після закінчення терапевтичного курсу.

Результати. Аналіз електроенцефалограм хворих дітей обох груп до лікування свідчив про наявність змін епілептичного типу (повільні множинні спайки, гострі хвилі, піки та епілептиформні комплекси). Після закінчення курсу транскраніальної мікрополяризації відзначено виражене поліпшення електроенцефалографічної картини (зменшення вираженості епілептиформних змін, збільшення частоти та амплітуди α- і β-ритмів, зменшення амплітуди та частоти δ- і θ-ритмів).

Висновки. Отримані дані свідчать про те, що використання методу мікрополяризації додатково до комплексного лікування хворих на епілепсію сприяє поліпшенню електроенцефалографічної картини і, відповідно, позитивно впливає на клінічний перебіг захворювання.

Ключові слова: епілепсія, електроенцефалографія, мікрополяризація.

Епілепсія — поширена неврологічна патологія, яка часто трапляється в дитячому та підлітковому віці. Симптоматична епілепсія виявляється повторними нападами з порушенням рухових, чутливих, вегетативних, розумових або психічних функцій, які виникають унаслідок надмірних нейронних розрядів у сірій речовині кори головного мозку [8]. Міжнародна протиепілептична ліга (International League Against Epilepsy (ILAE)) так визначає епілепсію: «Хронічний стан мозку, який характеризується стійкою схильністю спричиняти епілептичні напади і нейробіологічними, когнітивними, психологічними та соціальними наслідками. Визначення епілепсії потребує виникнення хоча б одного епілептичного нападу» [8, 16]. За класифікацією ILAE напади поділяють на фокальні та генералізовані. Фокальний епілептичний напад — це напад, який виходить із ділянки нейронних мереж, обмеженої однією півкулею. Ця зона може бути локальною або займати більшу площу. Можливе поширення на сусідні зони або перехід на контралатеральну півкулю [5]. Генералізований епілептичний напад — це напад, який виходить із деякої ділянки головного мозку, зі швидким поширенням і білатеральним захопленням нейронних мереж [8]. Типи епілепсії зумовлені різними причинами. Тому складно точно

© К. В. Яценко, 2017

Стаття надійшла до редакції 2 серпня 2017 р.

Яценко Катерина Валентинівна, к. мед. н., невролог,
ст. наук. співр. відділу цитології,
директор Неврологічної клініки доктора Яценко
E-mail: kateryna.yatsenko@gmail.com

оцінити захворюваність та поширеність цього неврологічного розладу.

Основну роль в епілептогенезі відводять структурно-функціональним порушенням у нейронах та гліальних клітинах, а також формуванню стійких патологічних міжнейронних зв'язків [3, 18]. Показано, що для нейронів вогнища судомної готовності найхарактернішим є надмірне збудження, яке виявляється пароксизмальними деполяризаційними зсувами мембранного потенціалу, що спричиняє високочастотний розряд нейронів [11]. В епілептогенезі значну роль відіграє порушення контролю за синтезом цАМФ, обміном і транспортом катехоламінів, пептидів тощо [17].

Також важливу роль у патогенезі епілепсії відіграють гліальні клітини. Показано, що пошкодження гліальних клітин призводить до гіперфункції глутамінергічних та гіпофункції ГАМК-ергічних нейронів, порушення клітинного йонного балансу та зрештою до формування епілептичного вогнища [18]. Після кожного епілептичного нападу збільшується кількість епілептичних нейронів, що зумовлює формування патологічних внутрішньоцентральних і міжцентральних зв'язків. Утворення таких зв'язків спричинено порушенням функціонування антиепілептичної системи [12]. Тому сучасні методи лікування епілепсії спрямовані на усунення зазначених причин, які зумовлюють виникнення судомних виявів: блокування надходження йонів кальцію в нейрони, усунення нейромедіаторного дисбалансу, нормалізація метаболічних процесів, активація антиепілептичної системи тощо [11].

Дві третини хворих з активною формою епілепсії контролюють свій стан за допомогою протиепілептичних препаратів, які мають широкий спектр побічних ефектів. Хірургічні операції здебільшого також мають негативні наслідки. Тому досі триває пошук оптимального лікування, яке б поліпшувало загальний стан хворого на епілепсію, а також допомагало мінімізувати інші, часто шкідливі, наслідки для соціальної адаптації дитини.

Перспективним та ефективним методом зниження частоти судомних нападів і поліпшення електроенцефалографічної картини у хворих на епілепсію може бути транскраніальна мікрополяризація (ТМП) з використанням постійного струму малої сили (до 1 мА) [13, 15].

Дослідження механізмів, які лежать в основі впливу ТМП на ЦНС, проведені за допомогою електрофізіологічних, електронно-мікроскопічних та інших методів, підтвердили можливість керування функціональним станом глибоких структур мозку (мигдалеподібного тіла та хвостатого ядра), котрі відіграють роль модуляторів його цілісної діяльності (судомної готовності мозку, рівня емоційного напруження або уваги тощо) [15].

Показано, що під час процедури ТМП підвищується нейронна активність як у зонах дії постійного струму, так і в ділянках, які безпосередньо не піддавали впливу струму [9]. Однак вираженість функціональних змін у віддалених структурах неоднакова і залежить насамперед від зони кори головного мозку, на яку спрямовано вплив, її вихідного та зміненого під час мікрополяризації функціонального стану, а також від сили струму. Підвищення нейронної активності супроводжується збільшенням збудливості в цих ділянках мозку і відповідними змінами їх метаболічної активності.

Установлено, що дія мікрополяризації спричиняє позитивні ультраструктурні зміни як самих нейронів, так і синаптичного апарату та гліальних клітин [4]. Відзначено прискорення процесів регенерації та відновлення нейронної архітектури [7, 9]. Показано, що мікрополяризація може суттєво впливати на обмін йонів кальцію, а також на генерацію та акумуляцію цАМФ, які відіграють важливу роль в епілептогенезі [10, 14].

Застосування ТМП асоціювалося зі значним зменшенням спонтанних та епілептичних збуджувальних постсинаптичних струмів на бікукуліновій моделі *in vitro* у мишей [6].

Мета роботи — проаналізувати можливість застосування методу транскраніальної мікрополяризації для поліпшення електроенцефалографічних показників у дітей, хворих на симптоматичну епілепсію.

Матеріали і методи

Обстежено та комплексно проліковано 29 хворих віком від 2 до 12 років з різними формами епілепсії на базі Неврологічної клініки доктора Яценко (м. Київ). Дітей було розподілено на дві рандомізовані за основними параметрами (стать і вік) групи. До групи порівняння, в якій застосовували базисні лікувально-реабілітаційні заходи, було залучено 14 дітей, до основної групи, в якій додатково проводили курс ТМП, — 15 дітей.

Курс реабілітації тривав 16 днів. Курси проводилися з періодичністю 1 раз на квартал. Частина пацієнтів приймали протиепілептичні препарати з діючими речовинами різних груп (вальпроат натрію та його похідні, ламотриджин, карбамазепін, леветирацетам, топірамат тощо). Протягом проходження курсів лікування пацієнтам не проводили корекцію дозувань і лікувальних схем протисудомної терапії.

Базисна терапія передбачала традиційний комплекс лікувально-реабілітаційних заходів, які комбінували залежно від індивідуальних потреб пацієнта: кінезіотейпування, біомеханічна стимуляція м'язів, педагогічна та логопедична корекція, масаж і лікувальна фізкультура.

Перед початком курсу лікування дітям проводили клінічне обстеження: збір скарг за загальноприйнятою методикою, вивчення анамнезу, соматико-неврологічне обстеження, інструментально-функціональну діагностику (електроенцефалографія (ЕЕГ), електронейроміографія, транскраніальна допплерографія).

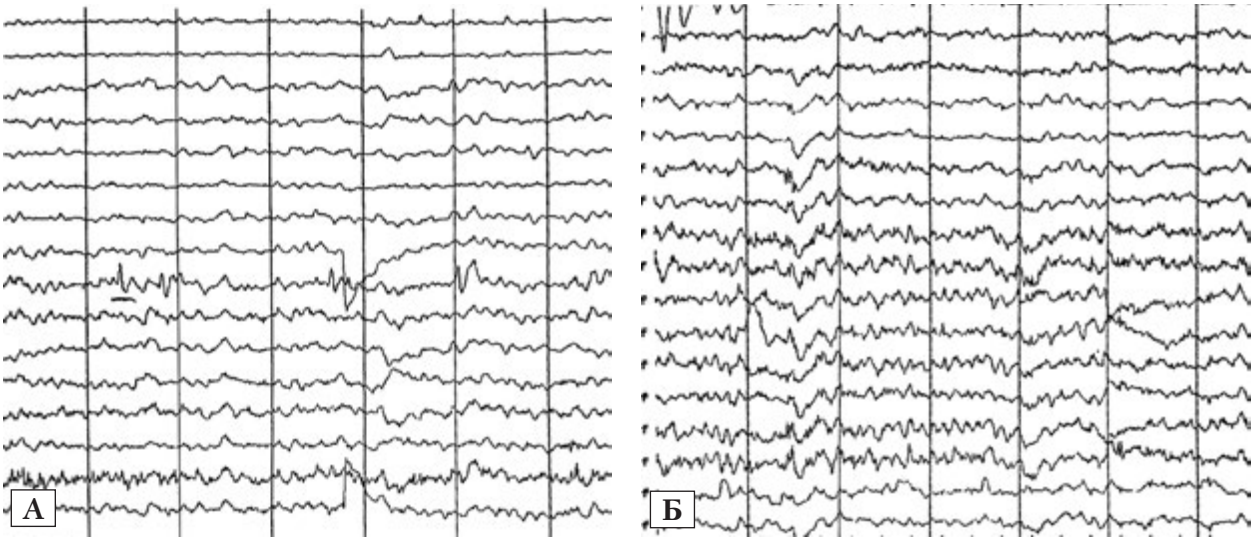

Рис. 1. *ЕЕГ хворого із симптоматичною епілепсією до (А) та після (Б) лікування із використанням мікрополяризації. Швидкість — 30,0 мм/с, підсилення — 100,0 мкВ/см*

Діагноз «епілепсія» встановлювали за клінічними виявами судомних нападів та результатами ЕЕГ [16]. За вогнищевими виявами виділяли фокальні (парціальні) напади і генералізовані. Серед генералізованих розрізняли тоніко-клонічні, абсанси, міоклонічні, клонічні, тонічні та атонічні напади.

За допомогою ЕЕГ оцінювали біоелектричну активність головного мозку двічі — до початку лікування та через 3 міс після закінчення терапевтичного курсу. Електроди розміщували за міжнародною системою «10-20 %» при скальповій референції в проміжку Fz-Cz. Реєстрацію ЕЕГ здійснювали на енцефалографі ДХ-500 (DX-sistems, м. Харків) за такою схемою запису біоелектричних потенціалів головного мозку з проведенням функціональних проб:

- фоновий запис 1—2 хв;
- проба на відкривання та закривання очей;
- ритмічна фотостимуляція при частоті від 0,5 до 20,0 Гц по 10 с;
- гіпервентиляція впродовж 2—3 хв (для дітей віком понад 3 роки);
- запис через 2—3 хв після припинення функціональних навантажень.

Чотирьохсекундні інтервали візуально вибраних ритмічних фрагментів ЕЕГ в умовах, адекватних їх виникненню, піддавали спектральному аналізу за допомогою швидкого перетворення Фур'є. Результати представляли у вигляді значень спектральної щільності потужності (СЩП) визначених діапазонів частот: δ (1—3 Гц), θ-1 (3—5 Гц), θ-2 (5—7 Гц), α-1 (7—9 Гц), α-2 (9—12 Гц), β (12—35 Гц). Аналіз ЕЕГ здійснювали за допомогою системи картування Brain Atlas (Biologic Inc.).

Катамнестичне спостереження після проведеної терапії проводили у строки від 1 до 2 років.

Транскраніальну мікрополяризацію виконували за допомогою сертифікованого апарата для мікрополяризації «Реамед-Полярис» (Санкт-Петербург, Росія). Електроди розташовували на шкірі голови згідно з розробленими індивідуальними схемами лікування. При спостереженні на ЕЕГ до лікування генералізованої судомної активності електроди розташовували на одній або обох півкулях. Курс лікування — 10 щоденних 40-хвилинних сеансів.

Підтвердження терапевтичної ефективності комплексного методу лікування з використанням ТМП здійснювали за допомогою методів варіаційної статистики. Порівняння середніх значень досліджуваних показників проводили за допомогою t-критерію Стьюдента при нормальному розподілі показників. Відповідність закону нормального розподілу ознак перевіряли з використанням критерію Шапіро — Уїлка. Статистично значущими вважали відмінності за умови $p < 0,05$.

Результати та обговорення

Для оцінки ефективності проведеного комплексного лікування із застосуванням ТМП використовували дані ЕЕГ. Електроенцефалограми оцінювали відповідно до класифікації Е. А. Жирмунської [1] з урахуванням варіантів у дитячому віці [2].

Перед початком курсу біоелектрична активність головного мозку хворих дітей характеризувалася змінами епілептичного типу (повільні множинні спайки, гострі хвилі, піки та епілептиформні комплекси (рисунок)). Центральний ритм був слабко вираженим або непостійним. Рівень пароксизмальної активності ЕЕГ у таких дітей був високим. У хворих також спостерігали затримку формування коркової ритмічної активності (відсутність або недостатня вираженість α-ритму, його нерегулярність тощо).

Після закінчення курсу ТМП у всіх дітей відзначено виражене поліпшення електроенцефалографічної картини, зокрема зменшення вираженості епілептиформних змін, що виявлялося зниженням генералізованої пароксизмальної активності, а та-

Таблиця

Результати аналізу Фур'є даних електроенцефалограм пацієнтів із епілепсією під впливом лікування, мкВ (M ± m)

Етап дослідження	Діапазон			
	α	β	δ	θ
Група порівняння (n = 14)				
До лікування	42,1 ± 1,8	16,1 ± 2,1	207,7 ± 11,2	174,3 ± 8,7
Після лікування	50,7 ± 2,1*	18,7 ± 2,3*	188,1 ± 10,4	151,1 ± 9,2
Δ, %	+16,9	+13,9	–9,4	–13,3
Основна група (n = 15)				
До лікування	40,3 ± 2,1	15,1 ± 0,7	204,3 ± 6,2	178,2 ± 5,4
Після лікування	75,1 ± 1,4*	20,3 ± 0,3*	136,1 ± 5,7*	120,3 ± 4,2*
Δ, %	+46,3	+25,6	–33,4	–32,5

** Статистично значуща різниця щодо значення показника до лікування (p < 0,05).*

кож кількості та амплітуди поодиноких спайок і епілептичних комплексів). На ЕЕГ реєструвалося збільшення частоти та амплітуди α- і β-ритмів, зменшення амплітуди та частоти δ- і θ-ритмів (таблиця).

У дітей основної групи СЩП α-ритму статистично значущо збільшилася на 46,3 % після комплексного лікування. Позитивну динаміку цього діапазону відзначено також у пацієнтів групи порівняння. На відміну від основної групи статистично значуще збільшення СЩП α-ритму в цій групі становило лише 16,9 %. Відзначено статистично значуще збільшення СЩП β-діапазону в пацієнтів обох груп спостереження.

Установлено також зменшення потужності повільнохвильової частини спектра. СЩП δ-ритму після проведення курсу мікрополяризації статистично значуще знизилася на 33,4 %, а θ-хвиль — на 32,5 %. У пацієнтів групи порівняння не виявлено статистично значущої динаміки зменшення СЩП досліджуваних діапазонів повильнохвильової частини спектра.

Конфлікту інтересів немає.

Динаміка ЕЕГ-показників відрізнялася у хворих основної та порівняльної груп. Так, у дітей, яким проводили ТМП, вона була значущо вищою.

Результати аналізу Фур'є даних ЕЕГ підтвердили більшу терапевтичну ефективність комплексного методу лікування симптоматичної епілепсії з використанням мікрополяризації порівняно з традиційними лікувально-реабілітаційними заходами.

Висновки

Застосування транскраніальної мікрополяризації у дітей із симптоматичною епілепсією сприяє поліпшенню електроенцефалографічної картини.

Транскраніальна мікрополяризація може стати перспективним методом комплексного лікування хворих із симптоматичною епілепсією.

Необхідно провести додаткове вивчення механізмів впливу постійного струму малої інтенсивності на нервову тканину, а також розробити нові ефективніші схеми застосування мікрополяризації.

Література

1. Жирмунская Е. А., Лосев В. С. Система описания и классификация энцефалограмм человека. — М.: Наука. — 1994. — 80 с.
2. Новинская Н. Л., Горбачевская Е. В. Сопоставление клинических, энцефалографических показателей у детей с различными видами интеллектуальной недостаточности // Неврология и психиатрия. — 1980. — № 7. — С. 17—23.
3. Abdullahi A. T., Adamu L. H. Neuronal network models of epileptogenesis // Neurosciences (Riyadh). — 2017. — Vol. 22 (2). — P. 85—93. doi: 10.17712/nsj.2017.2.20160455.
4. Akimova I. M., Novikova T. A. Ultrastructural changes in the cerebral cortex after transcranial micropolarization // Bull. Exp. Biol. Med. — 1978. — Vol. 86 (6). — P. 1669—1672.
5. Berg A. T., Scheffer I. E. New concepts in classification of the epilepsies: entering 21st century // Epilepsia. — 2011. — Vol. 52 (6). — P. 1058—1062.
6. Chang W. P., Lu H. C., Shyu B. C. Treatment with direct-current stimulation against cingulate seizure-like activity induced by 4-aminopyridine and bicuculline in an in vitro mouse model // Exp. Neurol. — 2015. — Vol. 265. — P. 180—192.
7. Erskine L., Stewart R., McCaio C. D. Electric field-directed growth and branching of cultured frog nerves: effects of aminoglycosides and polycations // J. Neurobiol. — 1995. — Vol. 26 (4). — P. 523—536.
8. Fisher R. S., Boas W. V., Blume W. T. et al. Epileptic seizures and epilepsy: Definition proposed by the International League Against Epilepsy (ILAE) and the International Bureau for Epilepsy (IBE) // Epilepsia. — 2005. — Vol. 46 (4). — P. 470—472.
9. Hameed M. Q., Dhamne S. C., Gersner R. et al. Transcranial magnetic and direct current stimulation in children // Curr. Neurol. Neurosci. Rep. — 2017. — Vol. 17 (2). — P. 11—26.
10. Islam N., Aftabuddin M., Moriwaki A. et al. Increase in the calcium level following anodal polarization in the rat brain // Brain Res. — 1995. — Vol. 684 (2). — P. 206—208.
11. Jiruska P., Alvarado-Rojas C., Schevon C. A. et al. Update on the mechanisms and roles of high-frequency oscillations in seizures and epileptic disorders // Epilepsia. — 2017. — N 6. [Epub ahead of print]. doi: 10.1111/epi.13830.
12. Karpova M. N., Karganov M.Yu., Klishina N.Yu. et al. Contribution of protein synthesis to mechanisms of antiepileptic system activity in kindling // Bull. Exp. Biol. Med. — 2002. — Vol. 133 (6). — P. 544—547.

13. Moliadze V., Andreas S., Lyzhko E. et al. Ten minutes of 1 mA transcranial direct current stimulation was well tolerated by children and adolescents: Self-reports and resting state EEG analysis // Brain Res. Bull. — 2015. — Vol. 119 (Pt A). — P. 25—33.
14. Moriwaki A., Hattori Y., Hayashi Y. et al. Repeated application of anodal direct current produces regional dominance in histamine-elicited cyclic AMP accumulation in rabbit cerebral cortex // Acta Med. Okayama. — 1994. — Vol. 48 (6). — P. 323—326.
15. Rivera-Urbina G. N., Nitsche M. A., Vicario C. M. et al. Applications of transcranial direct current stimulation in children and pediatrics // Rev. Neurosci. — 2017. — Vol. 28 (2). — P. 173—184.
16. The epilepsies: The diagnosis and management of the epilepsies in adults and children in primary and secondary care // Pharmacological update of clinical guideline 20. — 2012. — P. 21—28.
17. Vázquez-López A., Sierra-Paredes G., Sierra-Marcuño G. Role of cAMP-dependent protein kinase on acute picrotoxin-induced seizures // Neurochem. Res. — 2005. — Vol. 30 (5). — P. 613—618.
18. Vezzani A., Pascente R., Ravizza T. Biomarkers of epileptogenesis: the focus on glia and cognitive dysfunctions // Neurochem. Res. — 2017. — Vol. 42 (7). — P. 2089—2098.

Е. В. ЯЦЕНКО
Институт физиологии имени А. А. Богомольца НАН Украины, Киев
Неврологическая клиника доктора Яценко, Киев

Влияние комплексной терапии с использованием микрополяризации на электроэнцефалографические показатели у детей, больных симптоматической эпилепсией

Цель — проанализировать возможность применения метода транскраниальной микрополяризации для улучшения электроэнцефалографических показателей у детей, больных симптоматической эпилепсией.

Материалы и методы. Обследовано и комплексно пролечено 29 больных в возрасте от 2 до 12 лет с разными формами эпилепсии. В группу сравнения, в которой проводили базисные лечебно-реабилитационные мероприятия, вошли 14 детей, в основную группу, в которой дополнительно проводили курс транскраниальной микрополяризации, — 15. Транскраниальную микрополяризацию выполняли в соответствии с разработанными индивидуальными схемами лечения. С помощью электроэнцефалографии оценивали показатели биоэлектрической активности головного мозга до начала лечения и через 3 мес после окончания курса терапии.

Результаты. Анализ электроэнцефалограмм больных детей обеих групп до лечения свидетельствовал о наличии изменений эпилептического типа (медленные множественные спайки, острые волны, пики и эпилептиформные комплексы). После окончания курса транскраниальной микрополяризации отмечено выраженное улучшение электроэнцефалографической картины (уменьшение выраженности эпилептиформных изменений, увеличение частоты и амплитуды α- и β-ритмов, уменьшение амплитуды и частоты δ- и θ-ритмов.

Выводы. Полученные данные свидетельствуют о том, что использование метода микрополяризации дополнительно к комплексному лечению больных эпилепсией способствует улучшению электроэнцефалографической картины и, соответственно, положительно влияет на клиническое течение заболевания.

Ключевые слова: эпилепсия, электроэнцефалография, микрополяризация.

K. V. YATSENKO
Bogomoletz Institute of Physiology of NAS of Ukraine, Kyiv
Neurological Clinic of Dr. Yatsenko, Kyiv

Influence of complex treatment using transcranial direct current stimulation on the electroencephalographic parameters in children with symptomatic epilepsy

Objective — to analyze the possibility of the transcranial direct current stimulation (tDCS) usage for improving electroencephalographic parameters in children with symptomatic epilepsy.

Methods and subjects. 29 patients with various forms of epilepsy were examined and treated (mean age 2—12 years). 14 children were included in comparison group who underwent basic treatment, and 15 children were in the main group who underwent basic treatment and tDCS. tDCS was performed according to individual treatment regimens. The dynamics of bioelectric activity of brain was evaluated twice using EEG — before the treatment and 3 months after the therapeutic course.

Results. Analysis of electroencephalograms of children with epilepsy of both groups before treatment showed various epileptic related changes: multiple slow spikes, sharp -waves and epileptic related complexes were recorded. After the termination of the course of tDCS, the children had a marked improvement in the electroencephalographic pattern: a decrease in the severity of epileptic related changes was observed; an increase in the frequency and amplitude of alpha- and beta-rhythms, and a decrease in the amplitude and frequency of delta- and theta-rhythms were recorded.

Conclusions. The obtained data indicate that the transcranial direct current stimulation in the complex treatment of patients with epilepsy promotes an improvement in the electroencephalographic pattern, and may also positive influence the clinical course of the disease.

Key words: epilepsy, electroencephalography, transcranial direct current stimulation.