

УДК 611.349

АНАТОМІЧНІ ОСОБЛИВОСТІ СИГМОРЕКТАЛЬНОГО СЕГМЕНТА У ТРЕТЬОМУ ТРИМЕСТРІ ВНУТРІШНЬОУТРОБНОГО РОЗВИТКУ**Гораш Є.В.***Буковинський державний медичний університет, кафедра анатомії, топографічної анатомії та оперативної хірургії, м. Чернівці*

РЕЗЮМЕ: Дослідження проведено на 31 препараті 7-9-місячних плодів (305,0-420,0 мм ТПД) із використанням комплексу методів морфологічного дослідження. Вивчено діапазон анатомічної мінливості сигмоподібної ободової кишки, динаміку гістологічних перетворень стінки сигморектального сегмента у третьому триместрі внутрішньоутробного розвитку. Визначені типові макроскопічні та мікроскопічні ознаки сигморектального сегмента.

Ключові слова: сигморектальний сегмент, перинатальний період, анатомія

Атрезії та стенози товстої кишки, доліхоколон, мегаколон, подвоєння відділів товстої кишки, хвороба Гіршпрунга є частою причиною хірургічних втручань [3, 4, 5, 6]. Кишкові атрезії становлять 1/3 всіх вад розвитку кишкового тракту і є найчастішою причиною кишкової непрохідності [7]. Існують дві теорії розвитку природженої кишкової атрезії: теорія незавершеної реканалізації та дефіциту судин. Згідно з "теорією незавершеної реканалізації", запропонованою J.Tandler, упродовж 5-ого тижня внутрішньоутробного розвитку просвіт кишки зникає внаслідок проліферації епітелію, а відновлюється упродовж 8-11 тижнів. Якщо просвіт не відновлюється, то виникає кишкова атрезія. За теорією "дефіциту судин", запропонованою J.H.Louw, затримка кровопостачання "стерильної" кишки плода, призводить до затримки росту кишки, атрофії, звуження просвіту та зникнення її відповідного сегмента [12].

Природжену кишкову непрохідність може спричинити десмін у разі його персистенції з плодового періоду розвитку [10, 11]. Отже, відсутність цілісного уявлення про механізми розвитку природжених вад термінального відділу шлунково-кишкового тракту зумовлює необхідність анатомічного дослідження сигморектального сегмента в ранньому періоді онтогенезу людини.

Мета дослідження. Визначити особливості будови і топографо-анатомічних взаємовідношень компонентів сигморектального сегмента у плодів 7-9 місяців.

Матеріали та методи. Дослідження проведено на 31 трупі (18 – жіночої статі, 12 – чоловічої) плодів 7-9 місяців (305,0-420,0 мм ТПД) такими методами морфологічного дослідження: соматоскопія, антропометрія, макромікропрепарування, морфометрія, ін'єкція артеріальних судин, рентгенографія, гістологічний метод, імуногістохімічна реакція з моноклональними антитілами до десміну. Статуру визначали за коефіцієнтами соматотипу. Варіанти форми сигмоподібної ободової кишки порівнювали залежно від коефіцієнта соматотипу.

До ознак, за якими визначали складові компоненти сигморектального сегмента та його анатомі-

чні межі, відносили випини ободової кишки, жирові привіски, місце, де починається розширення просвіту кишкової трубки (ампула прямої кишки) [2, 9], місце переходу стрічок сигмоподібної ободової кишки у суцільний поздовжній м'язовий шар прямої кишки [8]. Діаметр очеревинного відділу прямої кишки вимірювали на 1,0 см дистальніше сигморектального переходу. Діаметр сигморектального переходу вимірювали на рівні найвужчого сегмента кишки, діаметр дистального відділу сигмоподібної ободової кишки визначали на 1,0 см проксимальніше сигморектального переходу. Довжину сигмоподібної ободової кишки вимірювали вздовж брижовоободовокишкової стрічки. Скелетопію вивчали за допомогою ін'єкції артеріальних судин рентгеноконтрасною сумішшю на основі свинцевого сурика та накладання металевих міток на сигморектальний перехід з наступною рентгенографією. Для виявлення десміну в м'язовому шарі стінки сигморектального сегмента використовували імуногістохімічну реакцію (En Vision + System, Peroxidase (DAB) з моноклональними антитілами до Desmin, фірми "ДАКО".

Результати досліджень та їх обговорення. Встановлено, що сигмоподібна ободова кишка в 12 плодів (38,8 %) 3-ого триместру мала спіралеподібну форму, у 8 (25,8 %) – зигзагоподібну, в 5 (16 %) – ключкоподібну, в 4 (13 %) – U-подібну, в 2 (6,4 %) – С-подібну форму. На відміну від другого триместру внутрішньоутробного розвитку [1] простежується відсутність Ω-подібної форми кишки та форми оберненої літери V. Виявлено більше випадків (38,8 %) спіралеподібної форми сигмоподібної ободової кишки. Мінливість анатомічних форм сигмоподібної ободової кишки зумовлена нерівномірним розвитком відділів ободової кишки та типом статури. Доліхоморфному типу властива коротка сигмоподібна ободова кишка С-подібної та U-подібної форми, а брахіморфному – довга сигмоподібна ободова кишка спіралеподібної та зигзагоподібної форми. У вибірці з мезоморфним типом не виявлено індивідуальних відмінностей за довжиною та формою сигмоподібної ободової кишки.

Органометричні показники компонентів сигморектального сегмента вказують на перевагу діаметрів очеревинного відділу прямої кишки та дис-

тального відділу сигмоподібної ободової кишки над діаметром сигморектального переходу (табл. 1).

Таблиця 1

Органометричні показники сигморектального сегмента у плодів 7-9 місяців (n=31)

Довжина сигмоподібної ободової кишки (мм)	Діаметр дистального відділу сигмоподібної ободової кишки (мм)	Діаметр сигморектального переходу (мм)	Діаметр очеревинного відділу прямої кишки (мм)
56,95±2,32 (p≤0,05)	6,05±0,22 (p≤0,05)	5,65±0,33 (p≤0,05)	7,75±0,26 (p≤0,05)

У всіх спостереженнях сигмоподібна ободова кишка розміщувалася інтраперитонеально. Спереду до неї безпосередньо примикали петлі тонкої кишки та великий сальник.

На препаратах зі спіралеподібною формою (рис. 1, А) сигмоподібної ободової кишки її проксимальний та дистальний відділи визначалися в лівій пахвинній ділянці. Визначається велика кількість вигинів та петель сигмоподібної ободової кишки спіралеподібною форми. Через те, що просвіт кишки заповнений меконієм, стрічки сигмоподібної ободової кишки ледь помітні. Спостерігаються добре виражені випини ободової кишки та жирові привіски; півмісяцеві складки згладжені. Очеревинний відділ прямої кишки визначається справа від серединної площини.

Сигмоподібна ободова кишка спіралеподібною форми вигнута у фронтальній площині. Проекція сигморектального переходу відповідає серединній площині. У плодів жіночої статі спереду до нього примикають яєчники та маткові труби. У 7-місячних плодів чоловічої статі до сигморектального переходу примикають яєчка. Латерально від сигморектального переходу простягаються праві загальні клубові судини. Спереду до нього примикають петлі тонкої кишки.

Проксимальний та дистальний відділи сигмоподібної ободової кишки зигзагоподібною форми (рис. 1, Б) відповідають лівій пахвинній ділянці. Її стрічки слабко розвинуті, відмічаються нерівномірні випини ободової кишки та жирові привіски; півмісяцеві складки згладжені. Очеревинний відділ прямої кишки визначається зліва від серединної площини, сигморектальний перехід – у лівій пахвинній ділянці. У плодів жіночої статі спереду до нього примикають яєчники та маткові труби. У 8-9-місячних плодів чоловічої статі сигморектальний перехід стикається з медіальною поверхнею яєчка та голівкою над яєчка. Позаду нього простягається лівий сечовід, ліві яєчкові (яєчникові) судини. Спереду сигморектальний перехід стикається з петлями тонкої кишки.

Проксимальний відділ сигмоподібної ободової кишки ключкоподібною форми (рис. 1, В) знаходиться в лівій боковій ділянці, а її дистальний відділ досягає правої пахвинної ділянки. Її стрічки розви-

нуті, спостерігаються нерівномірні півмісяцеві складки та випини стінки. Жирові привіски розташовані по ходу вільної стрічки. Латерально до дистального відділу сигмоподібної ободової кишки примикає праве яєчко у 7-місячних плодів чоловічої статі (яєчник – у плодів жіночої статі), термінальний відділ тонкої кишки. Очеревинний відділ прямої кишки відповідає серединній площині. Поперечні складки прямої кишки добре виражені.

Сигмоподібна ободова кишка ключкоподібною форми вигнута у фронтальній площині. Жирові привіски розташовані по ходу вільної стрічки. Сигморектальний перехід відповідає серединній площині. Латерально від нього простягаються ліві загальні клубові судини та лівий сечовід. Сигморектальний перехід вужчий, ніж дистальний відділ сигмоподібної ободової кишки та очеревинний відділ прямої кишки.

На препаратах з U-подібною формою (рис. 1, Г) сигмоподібної ободової кишки її проксимальний відділ визначається в лівій пахвинній ділянці, а дистальний – у лобковій. Випини сигмоподібної ободової кишки нерівномірні, півмісяцеві складки згладжені. Вздовж вільної стрічки розташовані жирові привіски. Стрічки зближаються на рівні сигморектального переходу. У місці, де зникають жирові привіски та випини ободової кишки, вільна стрічка переходить з передньої стінки ободової кишки на передню стінку прямої кишки. Очеревинний відділ останньої визначається в лобковій ділянці, справа від серединної площини.

Сигмоподібна ободова кишка U-подібною форми розміщена нижче правої нирки, ближче до серединної площини. Передня поверхня сигморектального переходу примикає до петель тонкої кишки і стикається з передньою черевною стінкою. Позаду сигморектального переходу простягається правий сечовід, латерально – права яєчникова (яєчкова) артерія та вена. Сигморектальний сегмент вигнутий у фронтальній площині. У місці переходу стрічок сигмоподібної ободової кишки у суцільний поздовжній м'язовий шар прямої кишки визначається найвужчий сегмент кишки.

Проксимальний та дистальний відділи сигмоподібної ободової кишки S-подібною форми визначаються в межах лівої пахвинної ділянки, дисталь-

ний – ближче до серединної площини, проксимальний – вище лівої передньої верхньої клубової ості. По ходу вільної стрічки розташовані добре виражені жирові привіски. Стрічки сигмоподібної ободової кишки ледь помітні, випини та півмісяцеві складки згладжені, що зумовлено наповненням сигмоподібної ободової кишки меконієм. Очеревинний відділ прямої кишки на рівні лобко-

вої кістки визначається справа від серединної площини. Сигморектальний сегмент вигнутий у фронтальній площині. Сигморектальний перехід відповідає серединній площині, в межах лобкової ділянки. Латерально від нього простягаються ліва яечкова (яєчнкова) артерія та вена. Спереду до сигморектального переходу примикає задня стінка сечового міхура, петлі тонкої кишки.

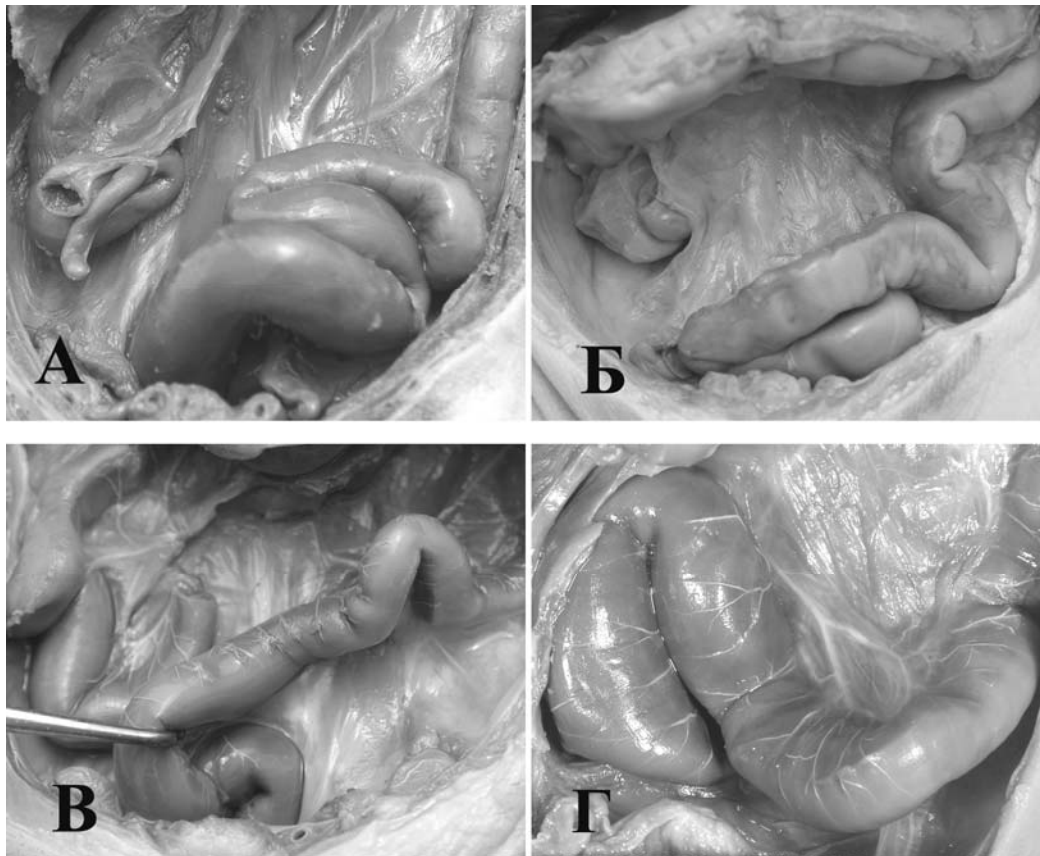


Рис. 1. Анатомічні форми сигмоподібної ободової кишки у плодів 7-9 місяців: спіралеподібна (А), зигзагоподібна (Б), ключкоподібна (В), U-подібна (Г).

При макроскопічному дослідженні внутрішньої поверхні кишкової стінки сигморектального сегмента диференціюється виражений випин слизової оболонки на рівні сигморектального переходу. На нашу думку, це зумовлено потовщенням колового шару м'язової оболонки, тому випин має вигляд півкільця, розміщеного поперечно до осі кишки з орієнтацією у просвіт (рис. 2). Півкільце визначається на будь-якій внутрішній поверхні кишкової стінки сигморектального переходу, що залежить від площини вигину сигморектального сегмента.

Методом рентгенологічного дослідження виявлено, що в більшості плодів 7-9 місяців (74,2 %) проекція сигморектального переходу визначається між нижнім краєм тіла V поперекового хребця та мисом крижової кістки по серединній площині, у 8 плодів (25,8 %) – зліва від серединної площини на рівні тіла V поперекового хребця.

Мікроскопічно у стінці дистального відділу сигмоподібної ободової кишки ворсинки не ви-

являються. Слизова оболонка вкрита одношаровим призматичним епітелієм. Візуалізуються келихоподібні клітини, що залягають поміж стовпчастих епітеліоцитів з облямівкою, які чітко диференціюються в епітеліальному пласті. Біля основи кишкових крипт виявляються стовпчасті епітеліоцити без облямівки та одиничні ендокриноцити. Власна пластинка слизової оболонки дистального відділу сигмоподібної ободової кишки, яка чітко візуалізується в складі слизової оболонки, утворена пухкою волокнистою сполучною тканиною. М'язова пластинка слизової оболонки добре виражена, представлена двома шарами гладеньких м'язових клітин, серед яких внутрішній шар утворений переважно циркулярно розташованими гладенькими м'язовими клітинами, зовнішній – поздовжньо орієнтованими клітинами. Слід зауважити, що гладенькі м'язові клітини у внутрішньому шарі розташовуються щільніше, ніж у зовнішньому.

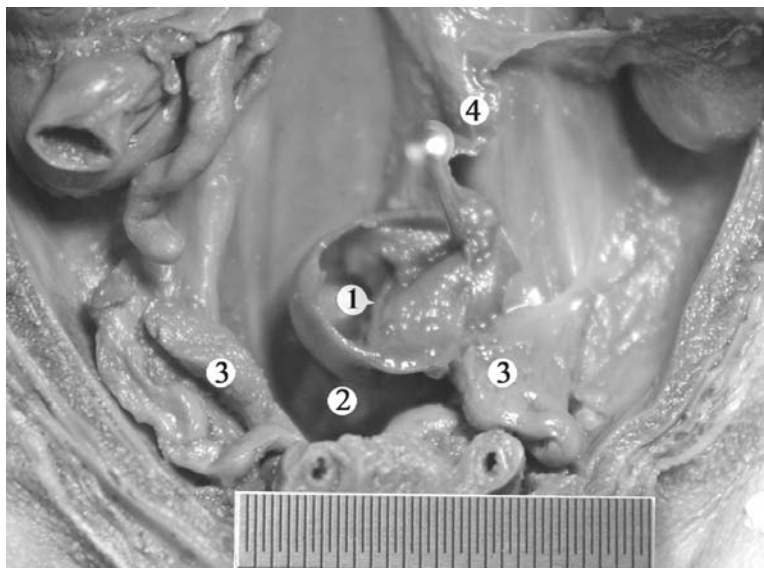


Рис. 2. Черевна порожнина плода 310,0 мм тім'яно-п'яткової довжини. Сигмоподібна ободова кишка видалена. Макропрепарат. Зб. 2^х:

- 1 – складка слизової оболонки сигморектального переходу;
- 2 – пряма кишка;
- 3 – яєчники;
- 4 – брижа сигмоподібної ободової кишки.

Слизова оболонка дистального відділу сигмоподібної ободової кишки безпосередньо поблизу сигморектального переходу не містить складок, проте в аборальному напрямку з'являються безладно розташовані складки. Підслизова оболонка дистального відділу сигмоподібної ободової ки-

шки представлена пухкою волокнистою сполучною тканиною, яка утворена численими клітинами та волокнистими структурами. Слизова та підслизова оболонки сигморектального переходу мають вигляд випину, який виступає в його просвіт (рис. 3).

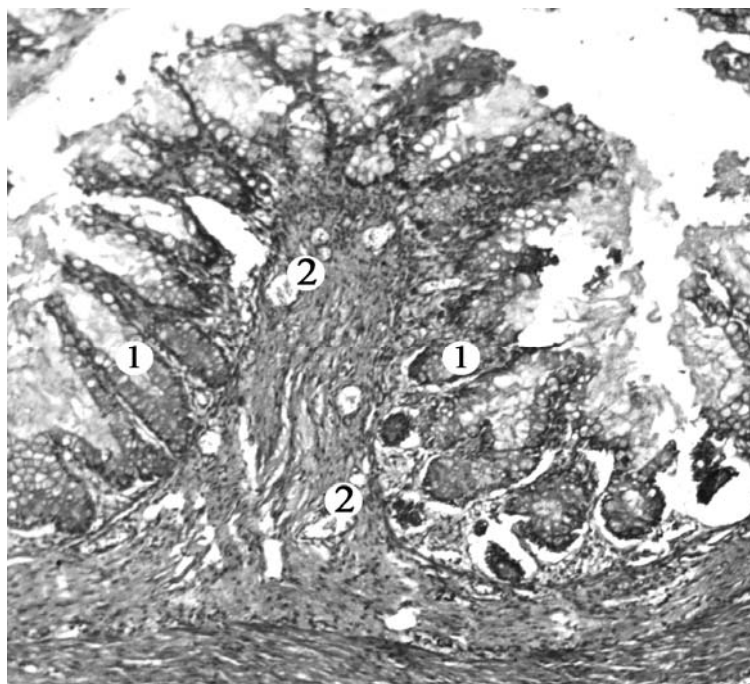


Рис. 3. Кишкова стінка в межах сигморектального переходу плода 315,0 мм тім'яно-п'яткової довжини. Мікропрепарат. Зabarвлення гематоксиліном і еозином. Об. 8^х, ок. 7^х:

- 1 – слизова оболонка;
- 2 – підслизова оболонка.

Спостерігається поступове збільшення в аборальному напрямку товщини колового м'язового шару відносно поздовжнього.

Серозна оболонка дистального відділу сигмоподібної ободової кишки представлена пухкою волокнистою сполучною тканиною, яка вкрита одношаровим плоским епітелієм і містить велику кількість кровоносних судин.

Товщина слизової оболонки сигморектального переходу на 7 місяці більша, ніж на 8-9 місяцях. Рельєф слизової оболонки представлений глибокими криптами, вкритими одношаровим призматичним епітелієм, серед клітинного складу якого переважають одноклітинні ендоепітеліальні залози – келихоподібні клітини. Також диференціюються стовпчасті епітеліоцити з облямівкою, які є високими клітинами і містять мікроборсинки на своїй апікальній поверхні. Власна пластинка слизової оболонки сигморектального переходу

у плодів 7-9 місяців утворена пухкою волокнистою сполучною тканиною, в якій розташовуються фібробласти, макрофаги, колагенові та еластичні волокна. М'язова пластинка слизової оболонки представлена товстим коловим і тонким поздовжнім м'язовими шарами, які представлені гладенькими міоцитами. В аборальному напрямку пучки гладеньких міоцитів м'язової пластинки слизової оболонки поступово стоншуються і зникають. У зв'язку з цим, зникає розмежування власної пластинки слизової оболонки та підслизової.

У підслизовій основі сигморектального переходу, яка утворена пухкою волокнистою сполучною тканиною, виявляється велика кількість кровоносних судин, які утворюють судинні сплетення (рис. 4). На 8 місяці внутрішньоутробного розвитку спостерігається часткове занурення пухкої волокнистої сполучної тканини підслизової основи у м'язову оболонку.

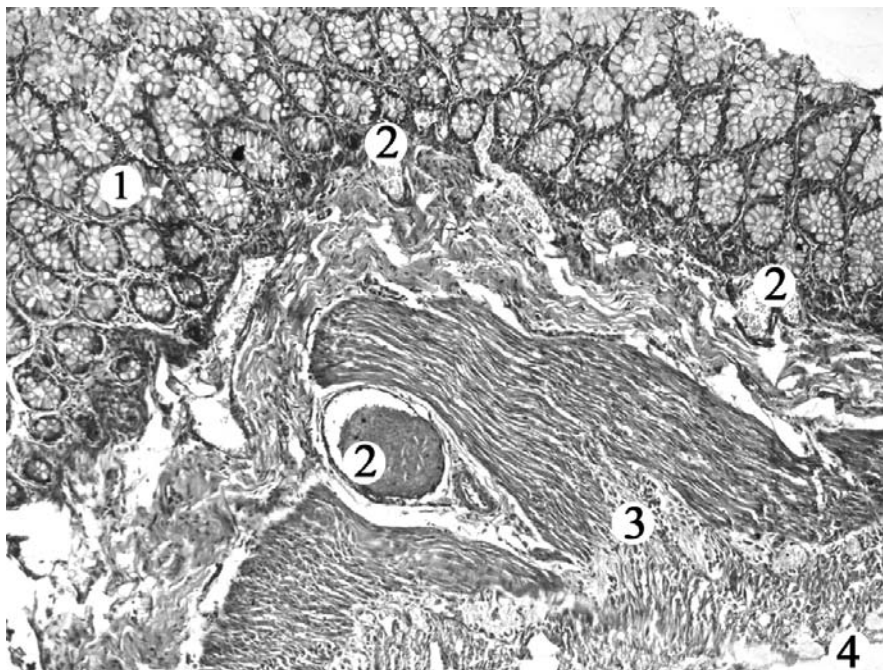


Рис. 4. Кишкова стінка в межах сигморектального переходу плода 315,0 мм тім'яно-п'яткової довжини.

Мікропрепарат. Забарвлення гематоксиліном і еозинном. Об. 8^x, ок. 7^x:

- 1 – слизова оболонка;
- 2 – судинні сплетення підслизової основи;
- 3 – м'язова оболонка;
- 4 – серозна оболонка.

У плодів 7-9 місяців м'язова оболонка сигморектального переходу утворена двома вираженими шарами гладенької м'язової тканини. Її товщина на 7 місяці становить більше половини товщини кишкової стінки у порівнянні. Але на 8-9 місяцях м'язова оболонка сигморектального переходу стоншується (рис. 5).

Товщина колового шару м'язової оболонки переважає над товщиною поздовжнього. В аборальному напрямку товщина колового м'язового шару поступово наростає і його значне потовщення спостерігається на рівні сигморектального переходу.

У плодів 9 місяців у м'язовій оболонці групи окремих волокон частково перериваються прошарками пухкої волокнистої тканини, що свідчить про збільшення діаметра кишки. Стоншення м'язової та слизової оболонки сигморектального сегмента на 8-ому і 9-ому місяцях внутрішньоутробного розвитку у порівнянні з 7-им місяцем можна пов'язати зі збільшенням просвіту кишки. Зовні сигморектальний сегмент представлений добре розвинутою серозною оболонкою, яка утворена пухкою волокнистою сполучною тканиною, насиченою кровоносними судинами.

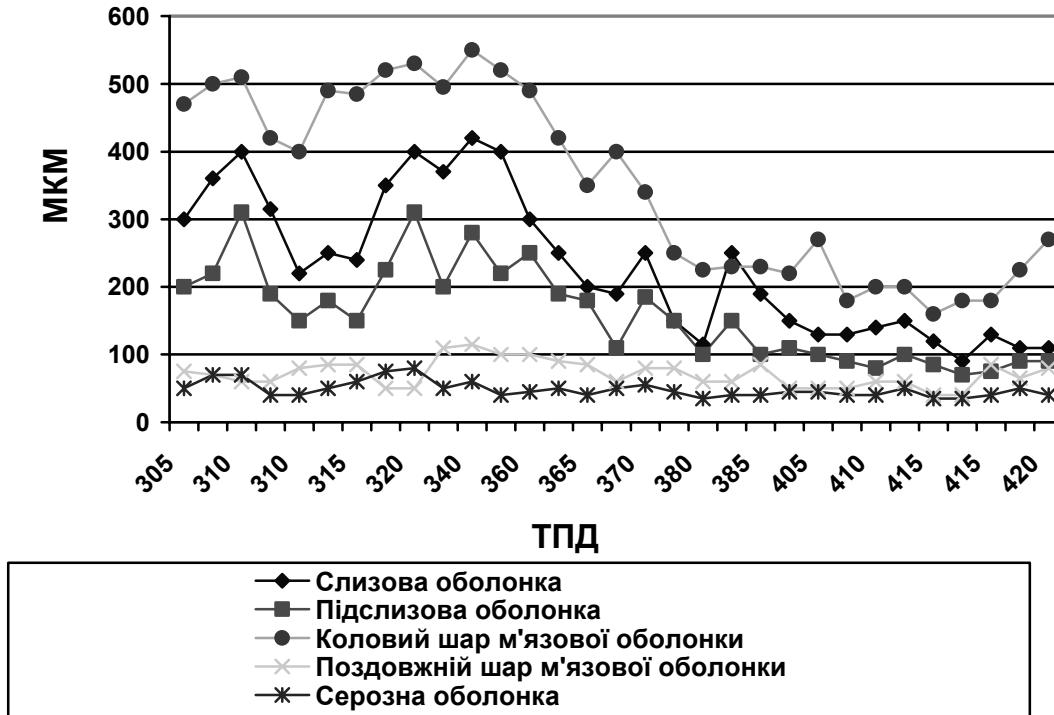


Рис. 5. Динаміка зміни товщини оболонок кишкової стінки сигморектального переходу у плодів 7-9 місяців.

Морфометричні показники стінки сигморектального сегмента вказують на переважання товщи-

ни всіх оболонок у межах сигморектального переходу (табл. 2).

Таблиця 2

Морфометричні показники стінки сигморектального сегмента

у плодів 7-9 місяців ($\bar{x} \pm S\bar{x}$, мкм, n=31)

Товщина оболонок сигморектального сегмента	Дистальний відділ сигмоподібної ободової кишки (мкм)	Сигморектальний перехід (мкм)	Очеревинний відділ прямої кишки (мкм)
Слизова оболонка	130,8±9,7	229,3±19,3	156,5±11,9
Підслизова оболонка	117,7±11,7	158±12,9	141±15,1
Коловий шар м'язової оболонки	123±16	348±24,89	156,7±23,7
Поздовжній шар м'язової оболонки	47,5±5,9	71,5±3,7	50,5±5,2
Серозна оболонка	18,1±2,6	48,5±2,2	26,3±3,0

Отже, упродовж 7-9 місяців відбувається зменшення об'єму слизової оболонки сигморектального переходу та збільшення об'єму його м'язової оболонки. Гістотопографічні особливості будови кишкової стінки вказують на формування сигморектального сфінктера. Для підслизової та серозної оболонок сигморектального переходу характерне формування судинного сплетення.

При проведенні імуногістохімічної реакції з антитілами до десміну реакція виявилась негативною, тобто в м'язовій оболонці кишкової стінки дистального відділу сигмоподібної ободової кишки, сигморектального переходу та очеревинного відділу прямої кишки в даних термінах гестації десмін відсутній, що спростовує твердження

Y.Watanade et. al. [10] та N.Guarino et. al. [11] про те, що десмін активно виявляється під час міогенезу.

Висновки.

1. У третьому триместрі гестації форма сигмоподібної ободової кишки вирізняється індивідуальною мінливістю. До ліхоморфного типу властива коротка сигмоподібна ободова кишка С-подібної та U-подібної форми, а брахіморфному – довга сигмоподібна ободова кишка спіралеподібної та зигзагоподібної форми.

2. У динаміці третього триместру внутрішньоутробного розвитку відбувається прискорений ріст сигмоподібної ободової кишки в довжину та збільшення діаметра компонентів сигморектального сегмента.

3. Макроскопічними ознаками сигмокретального сегмента у плодів 7-9 місяців варто вважати звуження кишкової трубки в місці переходу сигмоподібної ободової кишки у пряму; відсутність випинів та жирових привісок у межах сигмокретального сегмента; перехід стрічок сигмоподібної ободової кишки у суцільний поздовжній м'язовий шар прямої кишки; переважання діаметрів очеревинного відділу прямої кишки та дистального відділу сигмоподібної ободової кишки над діаметром сигмокретального переходу; наявність півкільцевої складки слизової оболонки, розташованої поперечно до осі кишки, на рівні переходу сигмоподібної ободової кишки у пряму.

4. У більшості плодів 7-9 місяців (74,2 %) скелетотопічна проекція сигмокретального переходу

визначається між нижнім краєм тіла V поперекового хребця та мисом крижової кістки по середній площині.

5. Товщина слизової оболонки сигмокретального переходу впродовж 7 місяця внутрішньоутробного розвитку більша, ніж у плодів 8-9 місяців. М'язовій оболонці в 7-місячних плодів належить більше половини товщини кишкової стінки у порівнянні зі слизовою оболонкою, проте на 8-9 місяцях м'язова оболонка стоншується.

Перспективи подальших досліджень. Результати дослідження розвитку і становлення топографії сигмокретального сегмента у плодів третього триместру можуть бути враховані при розробці критеріїв розвитку плода з метою пренатальної діагностики природжених вад товстої кишки.

ЛІТЕРАТУРА

1. Гораш Є.В. Анатомічні особливості сигмокретального сегмента у другому триместрі внутрішньоутробного розвитку / Є.В.Гораш / Клінічна анатомія та оперативна хірургія. – Т. 9, № 1 – 2010. – С. 86-91.
2. Жуков Б.Н. Колопроктологія / Жуков Б.Н. – Самара, 2000. – 315 с.
3. Калмин О.В. Аномалії розвитку органів і частей телячеловека: справ. посібник / О.В.Калмин, О.А.Калмина. – Пенза: Изд-во Пенз. гос. ун-та, 2004. – 404 с.
4. Молдавская А.А. Васкуляризация производных пищеварительной трубки на этапах онтогенеза / Молдавская А.А. – М.: Академия естествознания, 2007. – 33 с.
5. Первый опыт лапароскопического эндоректального низведения толстой кишки при болезни Гиршпрунга у детей / И.В.Поддубный, А.А.Исаев, Э.И.Алиева [и др.] // Детская хирургия. – 2006. – № 3. – С. 7-8.
6. Сварич В.Г. Особенности рентгенологического исследования при болезни Гиршпрунга у детей / В.Г.Сварич // Детская хирургия. – 2007. – № 4. – С. 24-26.
7. Энтеро- и колостома в этапном лечении низкой кишечной непроходимости у новорожденных / В.В.Иванов, М.А.Аксельров, В.М.Аксельров [и др.] // Детская хирургия. – 2006. – № 6. – С. 14-22.
8. Bharucha A.E. Recent advances in assessing anorectal structure and functions / A.E.Bharucha, J.G.Fletcher. – Gastroenterology. – 2007. – Vol. 133, № 4. – P. 1069-1074.
9. Bretagnol F. Surgery treatment of rectal cancer / F.Bretagnol, L.Calan // J. Chir. – 2006. – Vol. 143, № 6. – P. 366-372.
10. Desmin-rich bundles in chronic intestinal pseudo-obstruction / Y.Watanade, T.Todani, A. Toki [et. al.] // J. Pediatr. Gastroenterol. Nutr. – 1997. – Vol. 25. – P. 432-434.
11. Guarino N. Structural immaturity of the pylorus muscle in infantile hypertrophic pyloric stenosis / N.Guarino, H.Shima, P.Puri // Pediatr. Surg. Int. – 2000. – Vol. 16. – P. 282-284.
12. Johnson R. Intestinal atresia and stenosis: a review comparing its etiopathogenesis / R.Johnson // Vet. Res. Commun. – 1986. – Vol. 10. – P. 95-104.

SUMMARY

ANATOMICAL CHARACTERISTICS OF THE SIGMORECTAL SEGMENT IN THE THIRD TRIMESTER OF THE INTRAUTERINE DEVELOPMENT

Gorash Ye.V.

The study has been carried out on 31 specimens of 7-9-month old fetuses (305,0-420,0 mm of PCL), using a complex of methods of a morphologic research. The author has studied the range of anatomical variability of the sigmoid colon, the dynamic of histological transformations of the wall of the sigmorectal segment in the third trimester of the intrauterine development. The typical macroscopic, microscopic signs of the sigmorectal segment have been established.

Key words: sigmorectal segment, perinatal period, anatomy