

© В.І. Русин, В.В. Корсак, Є.С. Буцко, Д.В. Демидюк, М.І. Борсенко, 2012

УДК 616.132.14/2 – 004.6 – 073.75 – 089.15

В.І. РУСИН¹, В.В. КОРСАК¹, Є.С. БУЦКО², Д.В. ДЕМИДЮК², М.І. БОРСЕНКО¹

¹Ужгородський національний університет, медичний факультет, кафедра хірургічних хвороб, Ужгород; ²Клінічна лікарня «Феофанія» ДУС, Київ

ВИБІР ХІРУРГІЧНОЇ ТАКТИКИ ПРИ ПОЄДНАНИХ УРАЖЕННЯХ ВІНЦЕВИХ АРТЕРІЙ ТА АРТЕРІЙ ДУГИ АОРТИ

Проаналізовано результати ендоваскулярного хірургічного лікування 120 хворих із поєднаними атеросклеротичними ураженнями вінцевих артерій та артерій дуги аорти. Встановлено критерії при виборі хірургічної тактики у даного контингенту пацієнтів. Шляхом кумулятивного аналізу отримано 88,0% стабільних результатів після ендоваскулярних втручань через п'ять років спостереження.

Ключові слова: вінцеві артерії, артерії дуги аорти, ендоваскулярні втручання

Вступ. За даними МОЗ України, атеросклеротичне ураження вінцевих артерій та артерій дуги аорти є найчастішою причиною смертності та інвалідності населення в Україні. Однією з найпоширеніших патологій є ішемічна хвороба серця та ішемічний інсульт, смертність від яких сумарно в економічно розвинених країнах світу становить 50% від загальної летальності [1-3, 6].

Лікування пацієнтів з поширеними мультифокальними формами атеросклерозу є серйозною проблемою, як для кардіохірургів, так і для судинних хірургів, оскільки в процес часто бувають втягнуті не лише вінцеві артерії (ВА), але й артерії дуги аорти [2, 8]. Дані літератури свідчать про те, що близько 20-40% пацієнтів, яким виконується ревааскуляризація міоВАрду, мають гемодинамічно значимі стенози, що лобалізуються в сонних, хребтових або підключичних артеріях. З іншого боку, 40-60% пацієнтів, у яких виконується ВАротидна ендартеректомія (КЕ), мають ураження вінцевих судин [3-5].

Виконання реконструктивно-відновних операцій на сонних артеріях без урахування патології вінцевих артерій, або відновлення адекватної васкуляризації міоВАрду без втручання на сонних артеріях часто призводить до незадовільних результатів. Так КЕ, виконана на фоні хірургічно не коригованої ішемічної хвороби серця (ІХС), супроводжується 17% ризиком периопераційного інфаркту міоВАрда та 20% ризиком летального випадку. Відповідно, частота неврологічних ускладнень, що пов'язані з атеросклеротичним ураженням інтра- та естракраніальних судин, при операціях на серці із застосуванням штучного кровообігу коливається від 1% до 6% [2, 5, 8, 9].

Зрозуміло, що у таких ситуаціях хірургічна тактика ВА може бути варіабельною – етапне лікування або одночасне виконання операції на різних судинних басейнах.

Мета дослідження. Визначити тактику хірургічного лікування поєднаних атеросклеротичних уражень вінцевих артерій та артерій дуги аорти з використанням мініінвазивних технологій.

Матеріали та методи. Клінічним матеріалом послужили 120 хворих із поєднаними атеросклеротичними ураженнями вінцевих артерій та артерій дуги аорти за період від 2005 року до 2010 року. Всім пацієнтам виконано 240 ендоваскулярних втручань у відділеннях інтервенційної ВАрдіорадіології та інтервенційної

нейрорадіології клінічної лікарні «Феофанія» Державного управління справами (м. Київ) та у відділенні ендоскопічної діагностики та мініінвазивної хірургії ЗаВАрпатської обласної клінічної ліВАрні імені А. НоваВА (м. Ужгород).

Вік оперованих хворих був у межах від 54 до 72 років, серед них 82 (68,3%) чоловіків та 38 (31,7%) жінок.

У залежності від поєданого стенотично-оклюзійного ураження вінцевих артерій та артерій дуги аорти хворі розподілилися наступним чином:

1. ВА+одно- або двобічне ураження сонних артерій – 65 (54,2%) пацієнтів;
2. ВА+перший сегмент підключичної артерії з того або іншого боку – 30 (25,0%) хворих;
3. ВА+одно- або двобічне ураження хребтових артерій – 25 (20,8%) хворих.

Вихідна клінічна характеристика ВА хворих була типовою для поєданого атеросклеротичного ураження вінцевих артерій та артерій дуги аорти. У всіх пацієнтів була ішемічна хвороба серця, яВА у 50 (41,7%) пацієнтів супроводжувалась стеноВАрдією напруження II-III функціональних класів, у 15 (12,5%) хворих діагностовано гострий інфаркт міоВАрда. У 30 (25,0%) пацієнтів ІХС поєднувалась зі синдромом підключично-хребтового обкрадання (СПХО) на тлі стенотично-оклюзійного ураження гирла та постгирлового сегменту підключичних артерій (ПВА). Прояви вертебробазиллярної недостатності виявлено у 55 (45,8%) хворих з атеросклеротичними ураженнями підключичних та хребтових артерій (ХА), у 65 (54,2%) пацієнтів з поєднаним стенотично-оклюзійним ураженням сонних та вінцевих артерій діагностовано судинно-мозкову недостатність у ВАротидному басейні, хронічна недостатність кровообігу верхніх кінцівок, обумовлена СПХО, мала місце у 55 (45,8%) пацієнтів, причому у 20 (16,7%) з них була критична ішемія верхніх кінцівок.

Всім пацієнтам виконано рентгенконтрастне ангіографічне обстеження на апараті «Aluga-1999» фірми Philips з використанням рентгенконтрастної речовини Ультравіст та ультразвукове дуплексВАНування артерій дуги аорти з кольоровим ВАртуванням кровоплинину на апараті «Zonare» (виробник США) з набором лінійних (5–20 МГц) та конвексних (2–5 МГц) трансдюсерів.

У 120 хворих із поєднаними ураженнями вінцевих артерій та артерій дуги аорти виконано 240 рентгенконтрастних ендоваскулярних втручань на декількох артеріальних басейнах (табл. 1).

Розподіл пацієнтів залежно від виконаного операційного втручання

Вид операційного втручання	Всього операційних втручань
Балонна ангіопластика – стентування ПВА	30 (12,5%)
Балонна ангіопластика – стентування ХА	25 (10,4%)
Балонна ангіопластика – стентування ВА	120 (50,0%)
Балонна ангіопластика – стентування ВСА	65 (27,1%)
Всього	240 (100%)

Після ангіопластики-стентування пацієнт знаходився в ліжку 6 – 24 години. В післяопераційному періоді всім хворим призначали спазмолітики (папаверин, нікотинова к-та), пентоксифілін, реополіглюкін та фраксипарин по 0,3 мл (при вазі пацієнта до 70 кг) та по 0,4мл (при вазі пацієнта більше 70 кг) два рази на добу підшкірно 4 – 5 днів з поступовою відміною препарату і переводом хворих на антикоагулянти непрямої дії (фенілін або синкумар) або антиагреганти у вигляді клопідогрелю (атерокард) в дозі 75 мг на добу, нормовен у дозі 1 таб. 2 рази на добу для покращення венозного відтоку від головного мозку.

Віддалені результати хірургічного лікування СПХО шляхом балонної ангіопластики-стентування вивчені протягом п'яти років методом кумуляційного аналізу. Всім пацієнтам рекомендувалось динамічне спостереження з виконанням

дуплекс-УЗ-дослідження магістральних артерій голови та шиї та оцінкою зони реконструкції через 6 місяців, 12 місяців, а потім – щорічно.

Результати досліджень та їх обговорення. В клінічній лікарні «Феофанія» (м. Київ) проліковано ендovasкулярним способом 120 пацієнтів, яким виконано 240 втручань на вінцевих та екстракраніальних артеріях. Всі втручання виконано за класичною методикою Сельдінгера шляхом пункції стегнової артерії або плечової артерії. Для стентування підключичних артерій застосовували Wallstent Piac Endoprosthesis №7, а для стентування гирла хребтових артерій – Taxus Liberte, Taxus Element (коронарні ілюмінг стенти) №24 (фірма виробник Boston Scientific). Далі виконували контрольну ангіографію для впевненості в тому, що стеноз ліквідовано (рисунки 1-4).

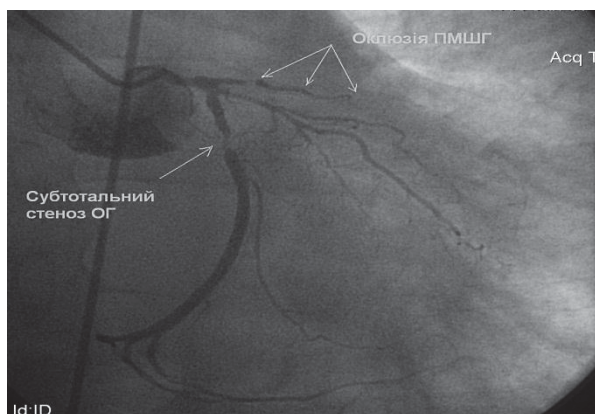


Рис. 1. Рентгенконтрасна коронарографія хворого Л. Субтотальний стеноз огинаючої гілки, оклюзія передньої міжшлуночкової гілки.

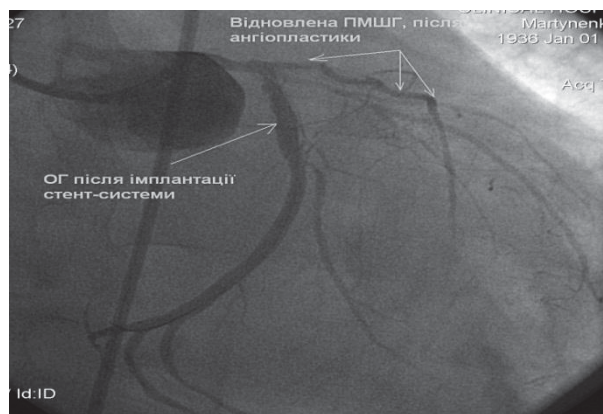


Рис. 2. Контрольна коронарографія хворого Л. Задовільне заповнення огинаючої гілки та передньої міжшлуночкової гілки.

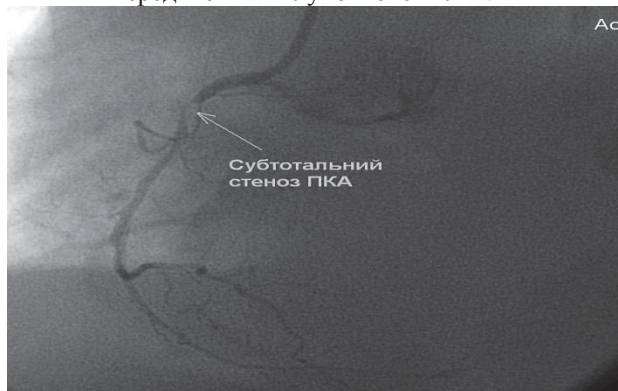


Рис. 3. Рентгенконтрасна коронарографія хворого Л. Субтотальний стеноз правої вінцевої артерії.

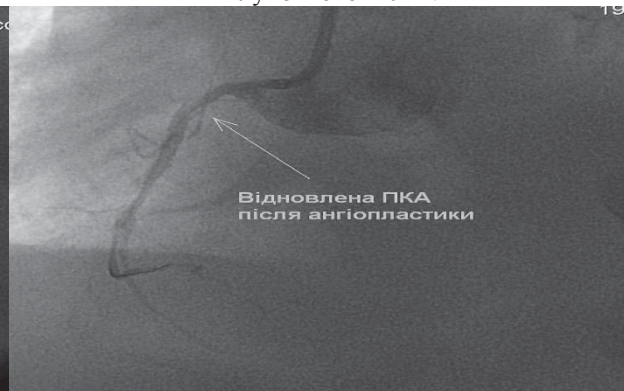


Рис. 4. Контрольна коронарографія хворого Л. Задовільне заповнення правої вінцевої артерії.

У 15 (12,5%) хворих виконано балонну ангіопластику-стентування вінцевих артерій у гострому періоді інфаркту міокарда. Слід зазначити, що ендоваскулярні втручання в перші години після гострих порушень мозкового кровообігу – не проводили. Вважаємо, що тільки після підтвердження ішемічної природи інсульту за допомогою комп'ютерної томографії дані втручання доцільно проводити, оскільки вони виконуються на фоні високих доз гепарину (10000 – 15000 Од), який є протипоВАЗаний при геморагічному інсульті.

Інтраопераційні та ранні післяопераційні ускладнення ми не спостерігали. Тривалість післяопераційного періоду у пацієнтів складала від 2 до 7 днів (в середньому $4,8 \pm 1,87$ днів). У післяопераційному періоді відмічено відсутність вираженого больового симптому в ділянці післяопераційної рани, що дозволило їм активізуватися вже на наступну добу. Більшість [89(74,2%)] хворих виписано зі стаціонару на наступний день після мінін-

вазивного операційного втручання. На сьому добу після операції було виписано 21 (17,5%) хворих, які проходили курс консервативної терапії у відділенні хірургії судин.

Усім хворим для контролю ліквідації ретроградного (патологічного) кровоплину по іпсилатеральній хребтовій артерії та прохідності зони стента після балонної ангіопластики-стентування виконували дуплексне сВАНування підключичних, хребтових та сонних артерій з кольоровим ВАНуванням кровоплину.

У всіх пацієнтів на момент виписки зі стаціонару при ультразвуковому дуплексному сВАНуванні ретроградного (патологічного) кровоплину по іпсилатеральній хребтовій артерії та стенозів в зоні ендоваскулярних втручань виявлено не було.

Нами простежені віддалені результати у 100 хворих після ендоваскулярних втручань на вінцевих артеріях та артеріях дуги аорти (рис. 5–8).

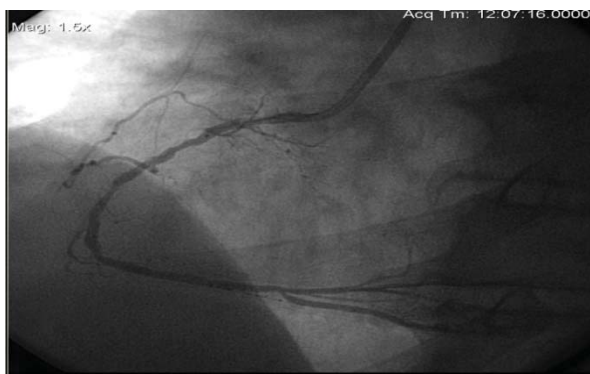

Рис. 5. Рентгенконтрасна коронарографія хворого Р. Субтотальні стенози правої коронарної артерії.

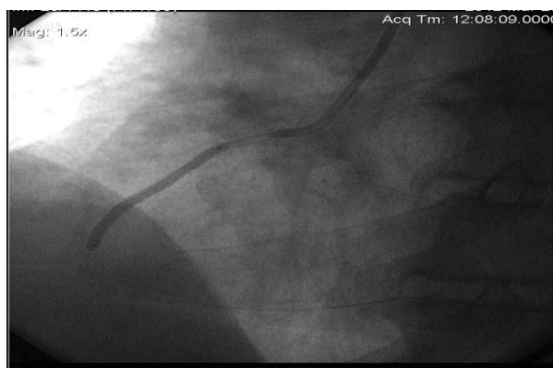


Рис. 6. Контрольна коронарографія хворого Р. Балонна ангіопластика правої коронарної артерії.

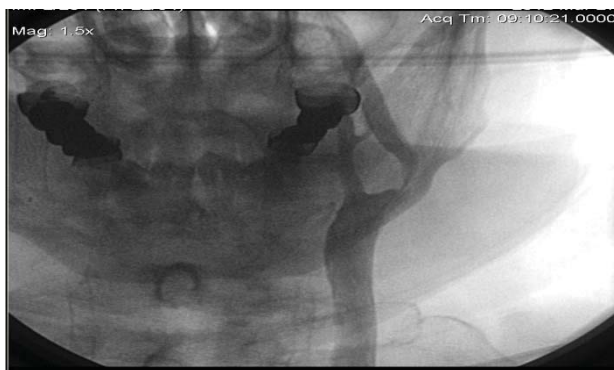

Рис. 7. Рентгенконтрасна ангіографія хворого Р. Субтотальні стенози лівих внутрішньої та зовнішньої сонних артерій.

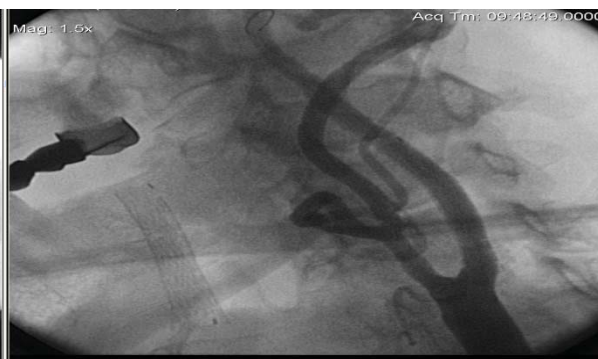

Рис. 8. Контрольна ангіографія хворого Р. Задовільне заповнення лівих внутрішньої та зовнішньої сонних артерій після балонної ангіопластики-стентування.

Якщо порівнювати тільки динаміку коронарної недостатності (КН), судинно-мозкової недостатності (СМН) та хронічної ішемії верхніх кінцівок (ХІВК) в результаті мінінвазивного хірургічного лікування, то отримані дані вВАЗують на високу ефективність останнього в лі-

куванні ішемічної хвороби серця, недостатності кровопостачання головного мозку та верхніх кінцівок, виклиВаних поєднаними стенотично-оклюзійними ураженнями вінцевих та екстракраніальних артерій, що відображено на рисунку 9.

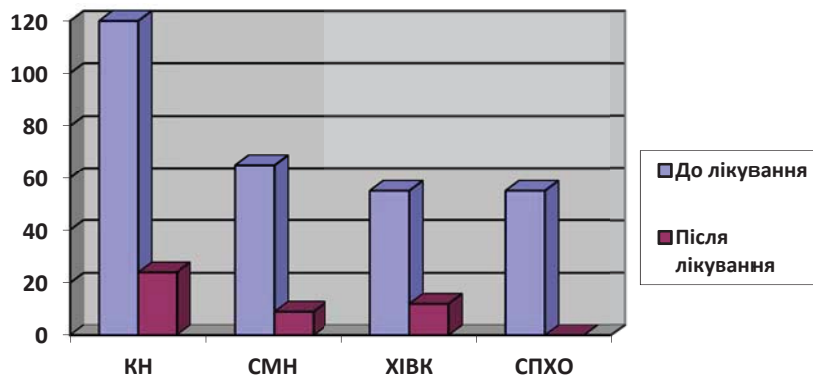


Рис. 9. ДинаміВА симптомів мультифоВАльного атеросклеротичного ураження вінцевих артерій та гілок дуги аорти через 5 років після ендovasкулярних втручань.

Отож, випадків без позитивних змін неврологічної, ВАрдіальної симптоматики та ішемії верхніх кінцівок виявлено не було. У 10 (8,3%) хворих ІV ступінь ХІВК після балонної ангіопластики-стенування першого сегменту ПВА переведена в І або ІІ ступінь недостатності кровопостачання верхніх кінцівок. У 24 (20,0%) хворих стеноВАрдія напруження з ІІІ-ІV ФК переведена у І ФК. Синдром підключично-хребтового обкрадання ліквідовано у всіх пацієнтів з ураженням першого сегменту ПВА.

У 12 (10,0%) пацієнтів виявлено рестеноз у стенті протягом п'яти років спостереження: у 2 хворих – через два роки, у 5 хворих – через три роки, та у 2 пацієнтів через чотири роки після ендovasкулярного втручання. Регрес ВАрдіальної та неврологічної симптоматики виявлено у всіх пацієнтів.

Кумулятивний аналіз позитивних результатів спостереження протягом 5 років поВАЗав добрі та задовільні результати мініінвазивного хірургічного лікування в 88,0% випадків.

В структурі смертності населення економічно розвинутих країн судинні захворювання головного мозку та ІХС сумарно складають більше 50% [8]. Як поВАЗали дослідження, присвячені вивченню мультифоВАльного атеросклерозу, існує значна кореляція між атеросклеротичним ураженням вінцевих та артерій дуги аорти, яВА призводить до високого ризику розвитку транзиторних ішемічних атак та інсульту, синдромів обкрадання головного мозку, критичних ішемії верхніх кінцівок у хворих, котрим виконувалися операції ревазуляризації міоВАрда. Такому ж високому ризику виникнення інфаркту міоВАрда піддаються хворі, що перенесли реконструктивно-відновну операцію на сонних, хребтових чи підключичних артеріях [1, 2, 8, 9].

Оптимальний тактичний підхід до лікування поєднаних уражень вінцевих артерій та артерій дуги аорти залишається дискусійним. На думку багатьох авторів, існують три можливих варіанти лікування. Перший, виконання KE з наступним аортокоронарним шунтуванням (АКШ) в якості другого етапу хірургічного лікування, другий – спочатку

АКШ, а потім KE і, нарешті, одномоментне виконання і АКШ, і KE в межах однієї операції [5-8]. На нашу думку, даний контингент пацієнтів з мультифоВАльним ураженням вінцевих та екстракраніальних артерій потребує ендovasкулярної корекції уражених артеріальних басейнів. Ендovasкулярні втручання є малотравматичними, не потребують перетисВання висхідної аорти, сонних артерій, дозволяють одноетапно відновити магістральний кровоплин на декількох уражених артеріальних сегментах.

Ми вважаємо, що при виборі хірургічної тактики у пацієнтів із мультифоВАльним атеросклеротичним ураженням вінцевих артерій та проксимальних гілок дуги аорти слід враховувати наступні критерії:

1. недостатність якого артеріального басейну переважає у хворого (басейн вінцевих артерій, ВАротидний, вертебробазилярний басейн, басейн підключичної артерії);
2. варіант перебігу синдрому підключично-хребтового обкрадання;
3. толерантність головного мозку до тимчасового перетисВання сонних артерій, визначивши стан судин артеріального кола мозку (кола Віллізі) (його розірваність);
4. ступінь критичної ішемії верхніх кінцівок;
5. тип атеросклеротичних бляшок, їх емболозагрозливість, ступінь стенозування артерій.

У доступній нам літературі ми не змогли знайти випадків поєднаного ендovasкулярного лікування стенозів/оклюзій вінцевих артерій та артерій дуги аорти. Наш успішний досвід таких ендovasкулярних втручань свідчить про можливість проведення подібних операцій у пацієнтів з мультифоВАльним атеросклерозом.

Висновки. Аналіз віддалених результатів ендovasкулярних способів лікування атеросклеротичного ураження вінцевих артерій та гілок дуги аорти поВАЗав високу ефективність останніх (88,0% стабільних результатів через 5 років спостереження) в лікуванні коронарної недостатності, судинно-мозкової недостатності, синдромів обкрадання головного мозку та хронічної ішемії верхніх кінцівок.

СПИСОК ВИКОРИСТАНОЇ ЛІТЕРАТУРИ

1. Соколов Ю.Н. Отдаленные результаты перкутанных коронарных вмешательств у больных с хронической ишемической болезнью сердца / Ю.Н. Соколов, М.Ю. Соколов, А.В. Цыж [и др.] // Украинский кардиологический журнал. — 2005. — № 3. — С. 23—35.
2. Русин В.І. Синдроми обкрадання при патології судин дуги аорти: монографія / Русин В.І., Корсак В.В., Буцко Є.С. [та ін.] — 1-ше видання, Карпати, 2011. — С. 232.
3. Соколов М.Ю. Перкутанні коронарні втручання. Сучасні погляди на лікування / М.Ю. Соколов // Нова медицина. — 2002. №3. — С. 41—46.
4. Хорсун А.Т. Оцінка та аналіз якості життя у хворих з ішемічною хворобою серця, яким було проведено стентування коронарних артерій / А.Т. Хорсун // Здобутки клінічної і експериментальної медицини: Збірник матеріалів. — Тернопіль, 2007. — С.58—59.
5. Concomitant carotid endarterectomy and coronary bypass surgery: outcome of on-pump and off-pump techniques / Y. Mishra, H. Wasir, V. Kohli [et al.] // Ann Thorac Surg.—2004.—№78.—P.2037—2043.
6. Das S.K. Continuing controversy in the management of concomitant coronary and carotid disease: an overview / S.K. Das, T.D. Brow, J. Pepper // Int Cardiol.—2000.—№74—P.47—65.
7. Operative outcome of simultaneous carotid and valvular surgery / M. Yoda, D. Boethig, D. Fritzsche [et al.] // Ann Thorac Surg.—2004—№78.—P.549—556.
8. Simultaneous Hybrid Revascularization by Carotid Stenting and Coronary Artery Bypass Grafting / L. Chiariello, F. Tomai, J. Zeitani, F. Versaci // Ann. Thorac. Surg.—2006.—№81.—P.1883—1885.
9. Protected carotid-artery stenting versus endarterectomy in high-risk patients / J.S. Yadav, M.H. Wholey, R.E. Kuntz [et al.] // N Engl J Med.—2004.—№351.—P.1493—1501.

V.I. RUSYN¹, V.V. KORSAK¹, Ye.S. BUCKO², D.V. DEMYDUK², M.I. BORSENKO¹

Uzhhorod National University, Medical Faculty, Department of Surgical Diseases, Uzhhorod; ²*Clinical Hospital "Feofaniya", Kyiv*

THE CHOICE OF SURGICAL TACTIS AT THE COMBINED CORONARY ARTERIES AND AORTIC ARCH ARTERIES

There were analyzed the results of endovascular surgery in 120 patients with combined atherosclerotic lesions of coronary arteries and arteries of the aortic arch. In this contingent of patients were determined criteria's for surgical tactic. Analyzing the data of investigation during five years we have received 88.0% stable results after endovascular interventions.

Key words: coronary arteries, aortic arch arteries, endovascular intervention

Стаття надійшла до редакції: 23.05.2012 р.