

УДК: 616.14-002.2:616.147.3-007.64-02:616.5-002.44.]-085

Ю.П. СКРИПИНЕЦЬ, С.С. ФІЛІП, В.М. ШИМОН, Р.М. СЛИВКА, П.А. ПОЛЯНСЬКИЙ*, А.І. БАЧИНСЬКИЙ*

*Ужгородський національний університет, медичний факультет, кафедра загальної хірургії; *хірургічне відділення Відділкової клінічної лікарні станції Ужгород, Ужгород***ЛІКУВАННЯ ТРОФІЧНИХ ВИРАЗОК З ВИКОРИСТАННЯМ ПРЕПАРАТУ «ГЕНТАКСАН»**

Обстежено 94 пацієнти із трофічними виразками нижніх кінцівок, з них у 26-ти на фоні варикозного розширення вен нижніх кінцівок та у 68-ми, на фоні посттромбофлебітичного синдрому. Всім хворим проводилась комплексна судинна терапія та місцеве лікування виразок. У пацієнтів основної групи для місцевого лікування трофічних виразок застосовували аплікаційний сорбент з іммобілізованим на ньому антибіотиком – препаратом «Гентаксан». Місцеве застосування при лікуванні трофічних виразок препарату «Гентаксан», прискорює строки очищення трофічних виразок, появу в них грануляцій, що покращує їх загоєння, та скорочує строки стаціонарного лікування хворих.

Ключові слова. Варикозна хвороба нижніх кінцівок, хронічна венозна недостатність, посттромбофлебітичний синдром, трофічні виразки, аплікаційний сорбент

Вступ. Зростання кількості хворих з судинними порушеннями (атеросклероз, хронічна венозна недостатність), зміна вірулентності та резистентності мікроорганізмів потребують вдосконалення методів та способів хірургічного лікування гнійно-некротичних процесів на тлі обтяженого загального стану пацієнта. Тяжкість перебігу гнійно-некротичних захворювань м'яких тканин у більшості хворих зумовлюється додатковим впливом головної фонові патології, таких, як хронічна інтоксикація, декомпенсація супутніх соматичних хвороб, синдром поліорганної дисфункції та вторинний імунodefіцит [4, 5]. За таких умов складається ситуація, коли можливості корекції метаболічних порушень та лікування основного захворювання, як і проведення системної етіотропної антибактеріальної терапії, значно обмежуються [3, 5] через погіршення дезінтоксикаційного потенціалу, компенсаторних та адаптаційних властивостей організму. Тому зростає потреба в підвищенні ефективності місцевого лікування осередка деструкції та гнійного запалення. Розробка і застосування сучасних препаратів антибактеріальної дії дало підстави окремим дослідникам наполягати на перегляді тактики хірургічного лікування гнійно-некротичних процесів, що знайшло відображення у розробці лікарських композицій типу гідрогелів, пластирів-адсорбентів, водорозчинних мазевих комбінацій [6].

Мета дослідження. Дослідити ефективність застосування адсорбованого антибактеріального препарату на основі гентаміцину сульфату в разі хірургічного лікування трофічних виразок.

Матеріали та методи. Обстежено 94 пацієнти із трофічними виразками нижніх кінцівок, з них у 26 на фоні варикозного розширення вен нижніх кінцівок (клас С2-С6 по СЕАР) та у 68, на фоні посттромбофлебітичного синдрому (виразкова форма згідно класифікації О.О. Шалімова, І.І. Су-

харєва [2]), які знаходились на стаціонарному лікуванні в хірургічному відділенні ВКЛ ст. Ужгород в 2009–2011 році.

Основну групу склали 40 хворих середнім віком ($62,2 \pm 11,3$) з трофічними виразками на фоні ексудації. Чоловіків у даній групі було 17 (42,5%), жінок – 23 (57,5%). У десяти пацієнтів даної групи діагностовано трофічні виразки на фоні варикозної хвороби нижніх кінцівок (25%), та у 30-ти хворих (75%) на фоні посттромбофлебітичного синдрому. Комплексне лікування включало іммобілізацію нижніх кінцівок на шині Беллера, призначення вено протекторів, дезагрегантів, лімфотропних препаратів, сечогінних, нестероїдних протизапальних та ензимів з метою очищення трофічної виразки. У 9 пацієнтів контрольної групи та у семи, основної в комплексному лікуванні варикозної хвороби нижніх кінцівок було виконано оперативні втручання (флебектомії по Троянову – Тренделенбургу, Бебкоку, Нарату, Клаппу) з наступним місцевим лікуванням трофічних виразок.

У пацієнтів основної групи для місцевого лікування трофічних виразок застосовували аплікаційний сорбент з іммобілізованим на ньому антибіотиком – препаратом «Гентаксан». Гентаксан – комплексний антимікробний препарат пролонгованої дії для місцевого застосування, що містить амінолікозид гентаміцину сульфат, кремнію органічний сорбент – поліметилсилоксан (метоксан) і координаційну сполуку цинку з триптофаном. Завдяки сорбційним властивостям препарат поглинає токсичні продукти життєдіяльності мікроорганізмів, низькомолекулярних токсичних метаболітів тканин (пірвіноградна та молочна кислоти, перекисні сполуки, продукти окиснення амінокислот, поліпептиди, ліпіди та ін.), продукти деградації фібрину [1]. Перев'язки пацієнтам виконувались щоденно протягом всього терміну лікування в стаціонарі.

Контрольну групу утворили 54 пацієнти середнім віком ($64,5 \pm 9,1$) року, в яких для хірургічного лікування ран і трофічних виразок у фазу ексудації

застосовувалися розчини антисептиків (0,02 % розчин декасану, 0,05% розчин ріванолу, 0,5% водного розчину хлоргексидину біглоконату місцево). Чоловіків у даній групі було 19 (35,2%), жінок – 35 (64,8%). У 16 пацієнтів даної групи діагностовано трофічні виразки на фоні варикозної хвороби нижніх кінцівок (29,6%), та у 38-ми хворих (70,4%) на фоні посттромбофлебітичного синдрому. Інші загальні, аспекти лікування в контрольній групі пацієнтів було таким самим, як у основній. Визначали загальну тривалість стаціонарного лікування, параметри загоєння рани (поява грануляцій, характер їх, епітелізація). Базу даних формували та проводили статистичну обробку їх за програмою MS® Excel™ 2003.

Результати досліджень та їх обговорення. У структурі хворих переважали пацієнти старші за 60 років. Серед хворих обох груп переважають жінки. В комплекс обстеження пацієнтам включали ультразвукову доплерометричне дослідження судин нижніх кінцівок. Якісний аналіз бактеріальної флори, куль-

тивованої з виділень трофічних виразок вказує на домінування стафілококової флори.

У пацієнтів з трофічними виразками розміром більше 5см в діаметрі після появи грануляцій виконували аутодермопластику із закриттям дефекту шкіри вільним клаптом.

У контрольній групі хворих грануляційна тканина розвивалася у середньому на $(5,8 \pm 0,4)$ добу (табл. 1). З них у 15 (27,7 %) виявлено соковиті грануляції, у 29 (53,7 %) – кволі (незначна кількість судин, багато аморфної речовини і клітинних елементів), а соковиті грануляції (значна кількість новоутворених судин з малою кількістю клітинних елементів) у цих хворих з'явилися в середньому лише на $(8,5 \pm 0,4)$ добу. У 10 хворих (18,6 %) грануляцій не було взагалі протягом 14 діб, а з'явилися вони в середньому на $(17,89 \pm 0,53)$ добу. Очистилися рани в середньому на $(5,05 \pm 0,42)$ добу, зменшувалися їхні розміри щодня (вимірювання проводили стерильною сантиметровою стрічкою) у середньому на $(0,9 \pm 0,05)$ см.

Таблиця 1

Термін появи грануляцій в основній і контрольній групах	
Поява грануляцій у хворих обох груп (доба)	
Основна група	Контрольна група
$4,2 \pm 0,3$	$5,8 \pm 0,4$

У разі лікування «Гентаксаном» (основна група) грануляційна тканина розвивалася в середньому на $(4,2 \pm 0,33)$ добу, що швидше, ніж у контрольній групі ($p < 0,05$). У 22 (55 %) хворих досліджуваної групи в цей період виявлено соковиті грануляції. У 15 (37,5 %) хворих були кволі грануляції, а соковиті з'явилися на $(6,4 \pm 0,45)$ добу. Тільки у трьох (7,5 %) хворих грануляцій не було протягом 10 діб, але з'явилися в наступні 5 діб лікування (рис. 1).

Очистилися рани в середньому на $(3,5 \pm 0,51)$ добу, зменшувалися розміри їх щодня на $(1,4 \pm 0,07)$ см.

Середній ліжко-день в основній групі склав $(15,8 \pm 0,72)$, а в контролі на два дні більше – $(17,8 \pm 0,83)$, ($p < 0,05$), що вказує на ефективність застосування комбінованого антимікробного препарату пролонгованої дії «Гентаксан», для місцевого лікування трофічних виразок (рис. 2).

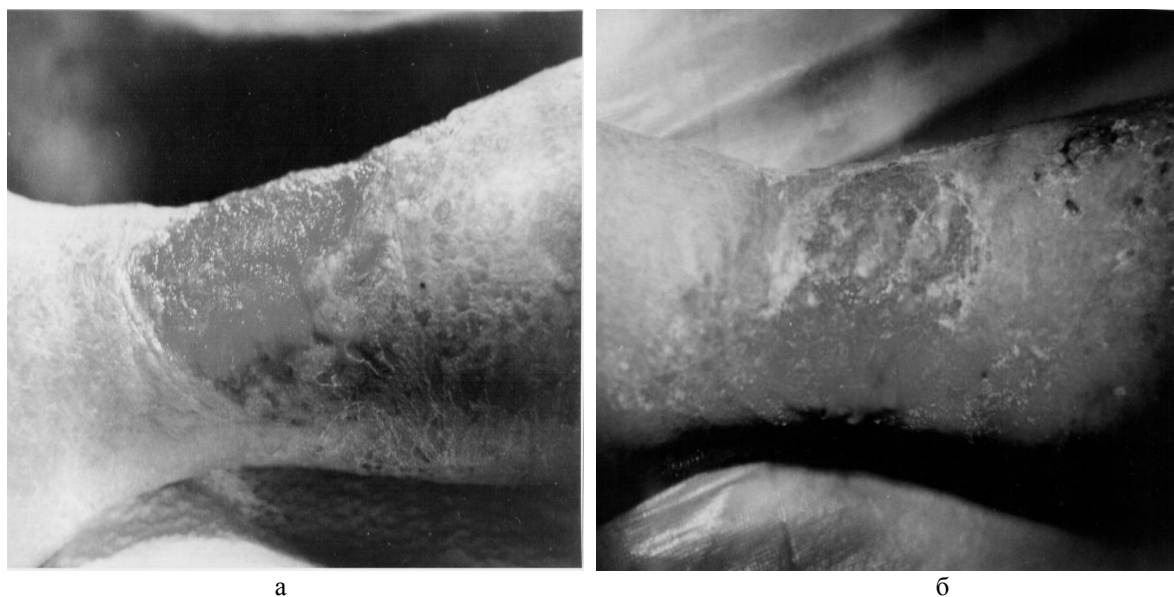

Рис. 1. Пацієнт К. Трофічна виразка гомілки:

- а) при поступленні;
б) через 12 діб після лікування

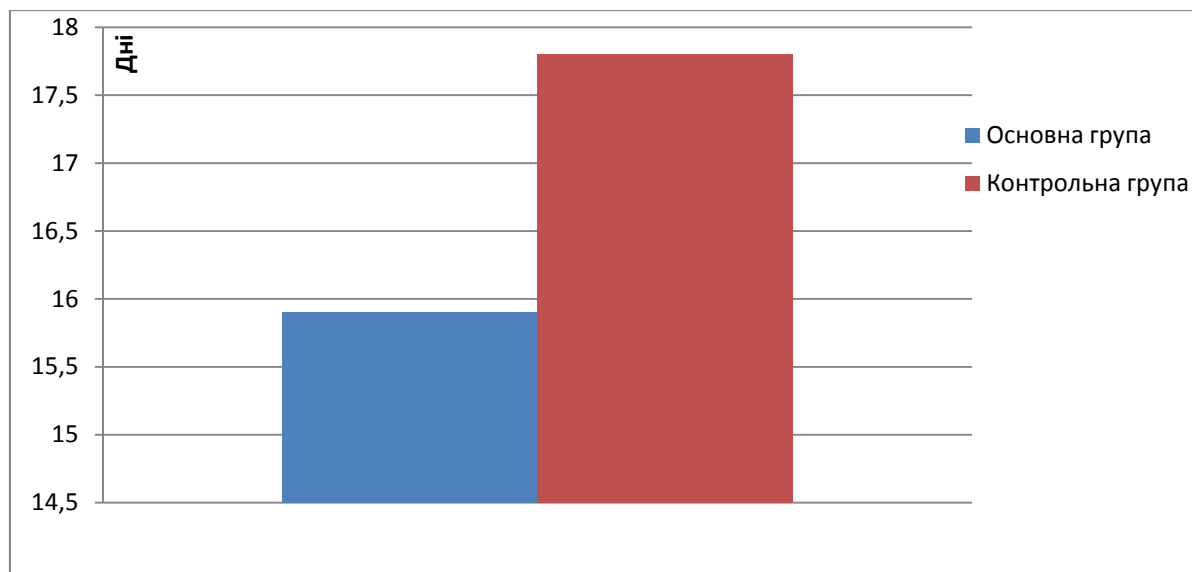


Рис. 2. Середня тривалість перебування у стаціонарі у групах.

Висновки. Місцеве застосування при лікуванні трофічних виразок комбінованого антимікробного препарату пролонгованої дії, що містить гентаміцину сульфат, поліметилсилоксан і координа-

ційну сполуку цинку з триптофаном, прискорює строки очищення трофічних виразок, появу в них грануляцій, що покращує їх загоєння, та скорочує строки стаціонарного лікування хворих.

СПИСОК ВИКОРИСТАНОЇ ЛІТЕРАТУРИ

1. Чурпій К.Л., Новий підхід у лікуванні хворих на бешиху / К.Л. Чурпій, В.К. Чурпій, І.К. Чурпій // Шпитальна хірургія. — 2011. — № 2. — С. 94—95.
2. Шалимов А.А., Хирургия вен / А.А. Шалимов, И.И. Сухарев. — К.:Здоров'я, 1984. — 168 с.
3. Moues C.M. Five millennia of wound care products — what is new? A literature review / C.M. Moues, F. Heule, R. Le-gerstee, S.E. Novius // *Ostomy Wound Management*. — 2009. — Vol. 55. — P. 16—22.
4. Posnett J. The burden of chronic wounds in the UK / J. Posnett, P.J. Franks // *Nurs. Times*. — 2008. — Vol. 104. — P. 44—45.
5. Searle A. Reducing the burden of chronic wounds: prevention and management of the diabetic foot in the context of clinical guidelines / Searle A., Gale L., Campbell R. [et al.] // *J. Health Serv. Res. Policy*. — 2008. — Vol. 13, Suppl. 3. — P. 82—91.
6. Vaneau M. Consensus panel recommendations for chronic and acute wound dressings / M. Vaneau, G. Chaby, B. Guillot et al. // *Arch. Dermatol.* — 2007. — Vol. 143. — P 1291—1294.

Yu.P. SKRIPINETS, S.S. PHILIP, V.M. SHIMON, R.M. SLIVKA, P.A. POLYANSKIY*, A.I. BACHINSKIY*

*Uzhgorod National University, Medical Faculty, Department of General Surgery, *Hospital on Railroad of station Uzhhorod, Department of Surgery, Uzhhorod*

TREATMENT OF TROPHIC ULCERS WITH THE USE OF "GENTAXAN ®"

The study involved 94 patients with trophic ulcers of lower extremities, including 26 with the background of varicose veins of lower extremities and 68 with the background postthrombophlebitic syndrome. All the patients underwent a complex vascular therapy and local treatment of ulcers. In the main group of patients for local treatment of trophic ulcers contact-type sorbent with immobilized on it antibiotics "Hentaksan" preparation was used. The local application in the trophic ulcer treatment of "Hentaksan" preparation accelerates the period of trophic ulcers treatment, the appearance of granulation in them which improves their healing and reduces the period of in-patient treatment.

Key words: varicose disease of lower extremities, chronic venous insufficiency, postthrombophlebitic syndrome, trophic ulcers, contact-type sorbent

Стаття надійшла до редакції: 7.05.2012 р.