

УДК 618.19-006.6-036-08:615.849.1

І.І. СМОЛАНКА, В.С. ІВАНКОВА, С.Ю. СКЛЯР, О.М. ІВАНКОВА, М.С. КРОТЕВИЧ

Національний інститут раку, Київ

ЗАСТОСУВАННЯ РАДІОМОДИФІКАТОРІВ ПРИ КОМПЛЕКСНОМУ ЛІКУВАННІ ХВОРИХ НА ПЕРВИННО НЕОПЕРАБЕЛЬНИЙ РАК ГРУДНОЇ ЗАЛОЗИ

В статті представлені дані про ефективність досліджень комплексного методу неoad'ювантної терапії пухлин з використанням фторпіримідину та проаналізовано короткострокові результати лікування зі стандартними і розроблені методи лікування хворих з місцево-поширеним первинно неоперабельним раком грудної залози. Дослідження показало, що проведення неoad'ювантної хіміопроменевої терапії (НХП) на тлі модифікаторів дозволило збільшити на 28,6 % первинної пухлини відповіді на лікування, а саме випадки часткового і повного регресу, збільшила частоту хірургічних втручань. Фторпіримідин не збільшує токсичність лікування, використовується як доповнення до режиму неoad'ювантної терапії.

Ключові слова: рак грудної залози, хіміопроменева терапія, радіомодифікатори, фторпіримідин, патоморфоз лікування, виживаність без ознак захворювання

Вступ. Щороку в Україні близько 16,5 тисячі жінок захворюють на рак грудної залози (РГЗ). З них у кожній четвертій на момент встановлення діагнозу реєструються місцево поширені форми захворювання, при яких використовується неoad'ювантна протипухлинна терапія [3, 7].

У хворих з місцево поширеними (первинно неоперабельними) формами раку грудної залози (МП РГЗ) на першому етапі лікування доцільне застосування комплексної хіміопроменевої терапії (ХПТ), що підсилює цитотоксичну дію на пухлину шляхом сумування загального та місцевого протипухлинних ефектів [5, 9, 10]. Однак, у 30 % хворих на МП РГЗ цитотоксичний вплив ХПТ виявляється недостатнім, що обумовлено відносною радіорезистентністю деяких гістологічних форм пухлин грудної залози [12]. У зв'язку з цим виникає необхідність пошуку додаткових факторів, здатних підсилювати променеве ушкодження пухлини та долати первинну та набуту резистентність злоякісних клітин. Такі фактори називають радіомодифікаторами [2, 4]. Серед модифікаторів променевого ушкодження широко відомі методи фізичної та хімічної природи: гіпертермія, нетрадиційні режими фракціонування, гіпербарична оксигенація, гіперглікемія, використання електронакцепторних сполук, використання цитостатиків в якості хіміорадіомодифікаторів. Поєднання кількох видів модифікації носить назву полірадіомодифікації [6]. Хіміорадіомодифікатори підсилюють променеву деструкцію пухлинних клітин шляхом порушення механізмів репарації ДНК, впливу на кінетичні процеси (синхронізація клітинного циклу), девіталізації резистентних до променевого впливу гіпоксичних клітин пухлини. Рандомізовані дослідження з вивчення фармакокінетики 5-фторурацилу (5-ФУ) та його протипухлинної дії показали, що ефективність променевої терапії може бути значно підсилена дією 5-ФУ за допомогою пролонгованих інфузій препарату [8, 11]. Досягнення сучасної клінічної фармакології сприяли створенню препаратів фторпіримідинового ряду з можливістю перорального прийому. Їх фармакокінетичні власти-

вості дозволяють підтримувати такі ж концентрації в плазмі, як і при внутрішньовенних пролонгованих інфузіях 5-ФУ, а завдяки впливу тимідин- та уридинфосфорилази, утворення активного метаболіту 5-ФУ відбувається в значно більших концентраціях саме в пухлинних клітинах, що зменшує токсичний вплив на організм в цілому [12, 13].

Мета роботи. Проаналізовано ефективність неoad'ювантного хіміопроменевого лікування хворих на МП РГЗ з використанням радіомодифікаторів.

Матеріали та методи. В Національному інституті раку розроблено метод неoad'ювантної протипухлинної терапії при первинно неоперабельних формах РГЗ з використанням хіміорадіомодифікатора фторпіримідинового ряду (Патент №63089, u201102768, 2011 р.). Під час дослідження проводилося спостереження за 81 хворою на МП РГЗ у віці від 45 до 72 років з ІБ – ІІБ стадіями захворювання. Розподіл хворих на РГЗ в залежності від віку та стадії захворювання був однорідним в обох групах. До І групи (основна) увійшло 40 пацієнток, котрим проводилося комплексне лікування з використанням традиційної ХПТ на фоні радіомодифікаторів (фторпіримідинів), при цьому хворим було проведено 4 курси НПХТ за схемою ФАС (циклофосфан 500 мг/м², 5-фторурацил 500 мг/м², доксорубіцин 50 мг/м², після чого – курс дистанційної променевої терапії (ДПТ) за радикальною програмою (грудна залоза (РВД 2 Гр, СВД 40-45 Гр) пахвинні лімфатичні вузли (РВД 2 Гр, СВД 40 Гр), парастернальна та надключична ділянки (РВД 2 Гр, СВД 40-45 Гр), курс ДПТ проводили за радикальною програмою на тлі цитостатичного препарату „Фторафур” (800 мг зранку і 400 мг увечері) з метою радіомодифікації. До ІІ групи (контрольна) увійшла 41 пацієнтка, для лікування хворих використовували традиційну ХПТ, при цьому було проведено 4 курси НПХТ за схемою ФАС та курс дистанційної променевої терапії (ДПТ) за радикальною програмою.

Ефективність хіміопроменевого лікування грудної залози визначали за ступенем регресії пухли-

ни за критеріями RECIST (Response evaluation criteria in solid tumor) та ступенем вираженості лікувального патоморфозу. Моніторинг ефективності лікування проводили за допомогою клінічних обстежень, сонографічних та мамографічних досліджень у динаміці (до лікування, після першого етапу ХПТ та після її завершення). Дані ультразвукового дослідження (УЗД) та мамографії давали змогу об'єктивно оцінити розміри пухлини та її структуру. Застосування комплексного УЗД в режимах КДК (енергетичного та імпульсного доплерівського картування), надавало додаткову інформацію про стан регіонарних лімфатичних вузлів та особливості васкуляризації пухлини. В ході дослідження вивчали показники гематологічної токсичності до початку лікування та їх зміни в процесі лікування.

Ефективність проведеного неоад'ювантного лікування оцінювалася за допомогою визначення ступеня вираженості лікувального патоморфозу на підставі кількісного підрахунку залишкового пухлинного компоненту (остаточна частка життєздатної пухлинної тканини – ОЧЖПТ). Вираженість лікувального патоморфозу в пухлині, що був індукований неоад'ювантною терапією, є важливим прогностичним фактором рецидиву [1, 14].

Результати досліджень та їх обговорення. Нами проведено спостереження за перебігом захворювання всіх досліджених пацієнток впродовж 2,5 року. Оцінку ефективності ХПТ проводили за допомогою мамографії у фронтальній та сагітальній проекціях та ультразвукового дослідження, проведених у динаміці. В залежності від відсотка відповіді, регресію пухлини оцінювали як повну та часткову. Також оцінювалася стабілізація процесу або його прогресування. Ефект від цитостатичної терапії, згідно з даними моніторингових досліджень, був більш вираженим у хворих основної групи, котрим проводилась ХПТ на фоні радіомодифікаторів (фторпіримідинів). У 29 хворих (72,5 %) спостерігалась часткова або повна регресія пухлини грудної залози. У пацієнток контрольної групи, де застосовувалась традиційна ХПТ, повна та часткова регресія були зареєстровані лише у 18 (43,9 %) хворих (див. табл. 1). Різниця між цими показниками є статистично вірогідною і демонструє кращий контроль над пухлиною при включенні в схему комплексного лікування фторпіримідинів.

Таблиця 1

Безпосередні результати лікування хворих на МП РГЗ

Ступінь регресії пухлини	І група (n=40)		ІІ група (n=41)		p
	абс.	%	абс.	%	
Стабілізація	11	27,50 ± 7,06	23	56,10 ± 7,75	p < 0,05
Часткова та повна регресія	29	72,50 ± 7,06	18	43,90 ± 7,75	p < 0,05

Токсичність лікування за розробленою та традиційною схемами оцінювалася за критеріями ВООЗ. В таблиці 2 представлені дані, що характеризують гематологічну токсичність у досліджуваних групах хворих. У хворих обох груп спостерігалось помірне зниження рівня гемоглобіну та короточасне зниження кількості лейкоцитів у периферійній крові, що не перевищувало 2-го ступеня токсичності. Випадків тромбоцитопенії не виявлено. Різниця у змінах показників гемопоезу серед хворих дослідної та контрольної груп не була вірогідною. Зниження дози хіміопрепарату при виявленні анемії 1–2 ступеня не проводилось. Прояви анемії коригувались прийомом супутньої терапії. Найчастішим проявом гематологічної токсичності була лейкопенія (див. табл. 2). При порівнянні показників виявлено, що частота лейкопенії 1 та 2 ступеня спостерігалася у хворих обох груп (60,00 ± 7,75 % та 53,66 ± 7,79 %, відповідно), при цьому лейкопенія 1 ступеня траплялася у 45,00 ± 7,87 % випадків у І групі та 41,46 ± 7,69 % у ІІ групі, а лейкопенія 2 ступеня – у 15,00 ± 5,65 %

та 12,20 ± 5,11 %, відповідно. Враховуючи невелику кількість досліджених хворих, говорити про вірогідність токсичних проявів у пацієнток обох груп передчасно. Випадків лейкопенії 3 та 4 ступеня тяжкості виявлено не було. При вивченні динаміки частоти лейкопеній у цих групах можна відзначити, що їх відсоток, який виникає при лікуванні хворих на МП РГЗ, зростає при збільшенні кількості проведених курсів цитостатичної терапії. Лейкопенії 2 ступеня зі збільшенням терміну хіміотерапії були частішими (до 15 %), але при адекватному застосуванні супутньої терапії (лейкоген, метилурацил, дексаметазон) не впливали на подальше лікування. Кореляційний аналіз хворих обох груп показав, що суттєвої різниці у частоті побічних дій немає. Також, при порівнянні пацієнток за віком (до і після 65 років) відзначено, що гематологічні ускладнення у хворих виникали з однаковою частотою.

Серед ускладнень з боку шлунково-кишкового тракту найчастіше спостерігались нудота, блювота, діарея. Відзначено, що ступінь вираженості цих

побічних явищ був тільки першим у хворих обох груп, і вони переважно спостерігались на початку лікування після прийому супровідної терапії та негативного впливу на продовження лікування не мали. До закінчення протипухлинної терапії не відмічалось суттєвих клінічно значущих відхилень. Порушення функції печінки та нирок нами зареєстровано не було.

У всіх випадках токсичність при проведенні методу неoad'ювантної ХПТ із застосуванням фторпиримідинів за розробленою схемою не перевищувала 2 ступеня і не мала значного впливу на

якість життя пацієнтів, що говорить про безпечність застосування такого режиму при лікуванні первинно неоперабельних хворих на РГЗ.

Порівняння даних аналізу частоти негативних явищ у хворих обох груп вказують на однакову адекватність обох режимів лікування за профілем токсичності. Застосування сучасних симптоматичних лікарських засобів при проведенні ПХТ знижує глибину і тривалість токсичних ускладнень, що значно покращує загальний стан хворих на РГЗ та дозволяє проводити протипухлинну терапію без обмеження терміну лікування.

Таблиця 2

Показники гематологічної токсичності у хворих на РГЗ у процесі неoad'ювантного лікування

Токсичність	I група (n=40)		II група (n=41)		p
	абс.	%	абс.	%	
Анемія	16	40,00 ± 7,75	17	41,46 ± 7,69	p > 0,05
I ст	14	35,00 ± 7,54	14	34,15 ± 7,41	p > 0,05
II ст	2	5,00 ± 3,45	3	7,32 ± 4,07	p > 0,05
Лейкопенія	24	60,00 ± 7,75	22	53,66 ± 7,79	p > 0,05
I ст	18	45,00 ± 7,87	17	41,46 ± 7,69	p > 0,05
II ст	6	15,00 ± 5,65	5	12,20 ± 5,11	p > 0,05

Наводимо конкретний приклад комплексного лікування хворих на РГЗ за розробленим методом.

Хвора А.В.М., 1956 р.н. з діагнозом: рак обох грудних залоз T4N2aM0, ст. ШБ, кл.гр. (рис. 1, 4) отримала спочатку 4 курси неoad'ювантної ПХТ за схемою FАC, після чого при виконанні контрольного мамографічного дослідження (ММГ) (рис. 2, 5). виявлено позитивну динаміку (зменшення пухлини на 30 % в правій та на 40 % в лівій грудній залозі). Таким чином, після проведення 4-х курсів ПХТ за

схемою FАC у хворої встановлено часткову регресію пухлин. Після цього хворій проводився курс ДПТ за радикальною програмою на тлі цитостатичного препарату „Фторафур” (800 мг зранку і 400 мг увечері) з метою радіомодифікації. В процесі проведення ХПТ токсичних ускладнень не виявлено. Після проведеного лікування на контрольній ММГ (рис.3, 6) встановлено часткову регресію пухлини правої грудної залози (75 %) та повну регресію пухлини лівої грудної залози.

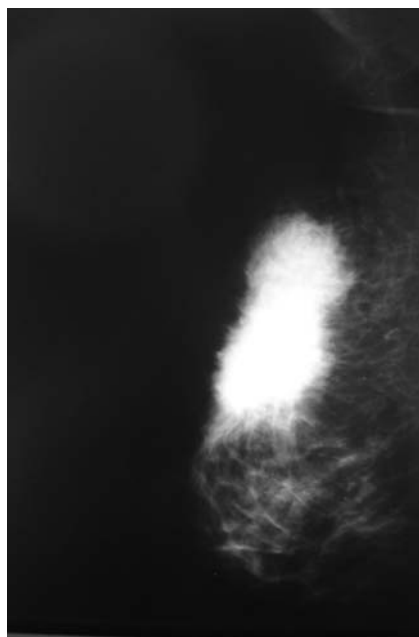


Рис. 1. До лікування

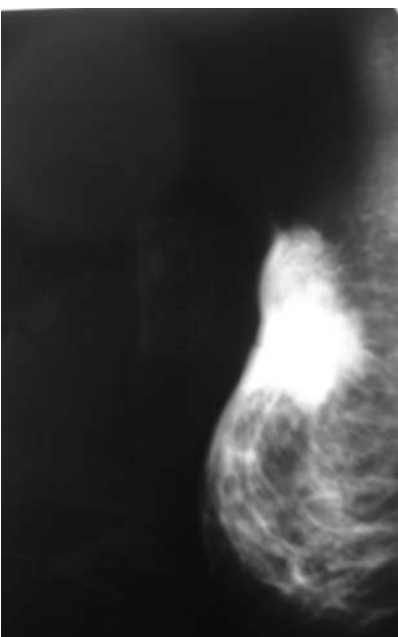


Рис. 2. Після проведення ПХТ.

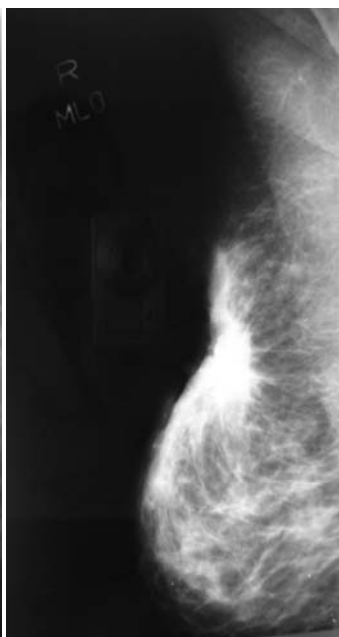


Рис. 3. Після ХПТ.

Рентгенограми хворої А.В.М. до, в процесі та після лікування (права грудна залоза)

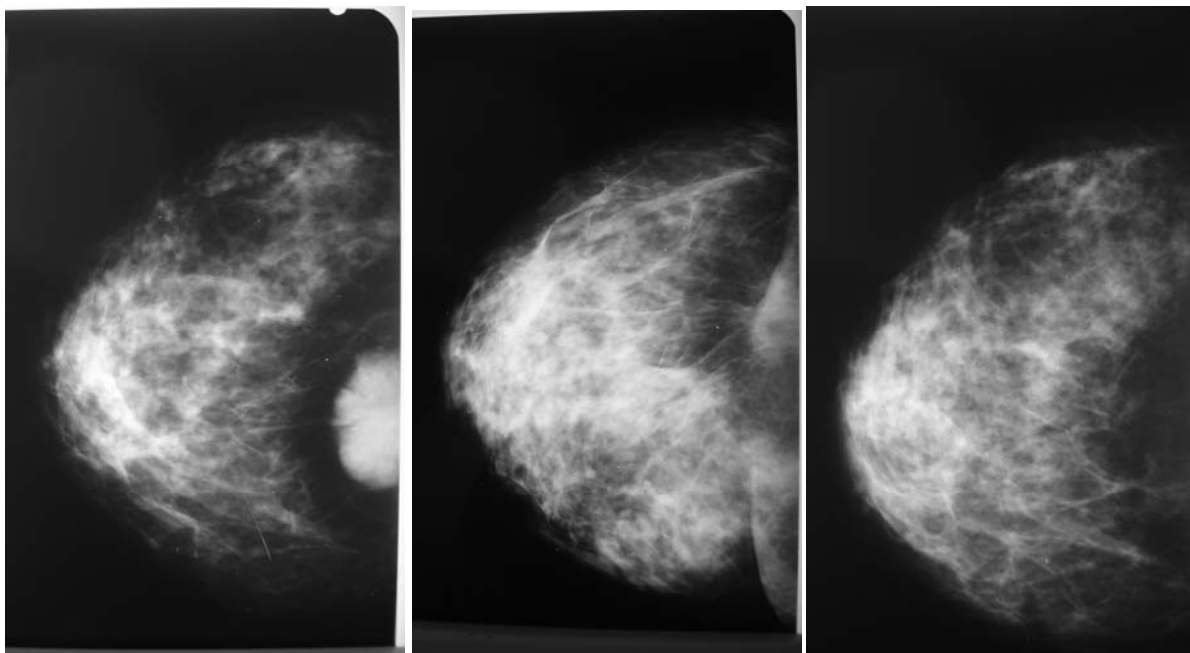


Рис. 4. До лікування

Рис. 5. Після проведення ПХТ.

Рис. 6. Після ХПТ.

Рентгенограми хворої А.В.М. до, в процесі та після лікування (ліва грудна залоза).

Таким чином, включення до курсу хіміопроменевої терапії радіомодифікаторів у комплексному лікуванні хворих на РГЗ дозволило збільшити на 28,6 % кількість відповідей випадків часткової та повної регресії первинної пухлини.

В процесі дослідження було відзначено, що застосування ХПТ за розробленою технологією при комплексному лікуванні хворих на РГЗ не супроводжується розвитком післяопераційними ускладненнями, не має протипоказань, не вимагає великих економічних витрат, легко переноситься хворими. Виявлені зміни показників гемопоезу, функції печінки не є лімітуючими факторами для застосування, поряд з класичним проведенням, ХПТ на фоні радіомодифікаторів.

Проведення НПХТ у всіх хворих на первинно неоперабельний РГЗ основної групи (із застосуванням модифікаторів) дозволило виконати радикальні операції, в тому числі й органозберігаючі та реконструктивно-відновні. 3 пацієнтки з контрольної групи не були прооперовані з причини збереження набряку тканини грудної залози. Інші хворі контрольної групи після проведеного неoad'ювантного лікування були визнані операбельними, їм були виконані радикальні оперативні втручання.

При вивченні лікувального патоморфозу відзначено, що в дослідній групі частковий вміст ОЧЖПТ склав $- 13,02 \pm 2,3 \%$, в контрольній групі $- 31,44 \pm 2,9 \%$ відповідно. Доведено, що неoad'ювантна модифікована терапія сприяє погіршенню васкуляторно-трофічного та метаболічного забезпечення життєдіяльності пухлинної паренхіми, дозволяє нерезектабельні пухлини перевести в резектабельні за рахунок їх редукції, знижує об'єм

оперативного втручання, знижує стадію захворювання, знищує субклінічні мікрометастази та визначає доцільність продовження ПХТ в ад'ювантному режимі. Морфометрична оцінка ефективності лікувального патоморфозу місцевопоширеного раку грудної залози після проведення неoad'ювантною терапією дає змогу на операційному матеріалі об'єктивно морфологічно визначити антибластомну ефективність її застосування, допомагає планувати та коригувати наступні етапи лікування. Доведено, що у хворих з невиразним лікувальним патоморфозом первинної пухлини подальше лікування не прогнозує покращення, виникає велика ймовірність розвитку віддалених метастазів.

Отримані результати вивчення лікувального патоморфозу свідчать про ефективність та перспективність даного методу лікування для хворих МП РГЗ. Але тільки морфологічний аналіз пухлинного процесу, як локального прояву захворювання, не дає цілісного уявлення про ефективність лікування онкохворого на рівні всього організму. Тому результати оцінки терапевтичного патоморфозу пухлини необхідно співвідносити із віддаленими результатами виживаності.

Вивчено та проаналізовано частоту і термін виникнення рецидивів та віддалених метастазів після проведеного комплексного лікування з використанням неoad'ювантною ХПТ на фоні радіомодифікаторів (фторпіримідинів) порівняно з традиційними методами лікування на підставі аналізу історій хвороб та амбулаторних карток хворих, а також результатів їх об'єктивного та фізикального обстежень протягом всього періоду спостереження. Максимальний термін спостереження за хво-

рими на первинно неоперабельний РГЗ, які входили в основну та контрольну групи, склав $28,0 \pm 2,4$ міс., середній строк спостереження – $12,6 \pm 4,1$ міс., мінімальний – 6 місяців. Різниця серед показників 1-річної загальної виживаності хворих обох груп не була статистично вірогідною і становила: в основній групі $94,3 \pm 11,8$ %, а в контрольній – $94,6 \pm 10,4$ %. При вивченні показників 2-річної безрецидивної виживаності виявлено тенденцію до вірогідного збільшення її у хворих основної групи, яким проводилась ХПТ на фоні фторпіримідинів (показники виживаності в основній групі $-76,9 \pm 7,1$ %, в контрольній $-61,8 \pm 7,9$ %). Дані по вивченню віддалених результатів лікування є попередніми, детальний аналіз їх буде проведено в подальшому, вірогідність результатів залежить від кількості хворих, термін спостереження за якими перебільшить 3 та більше років.

Висновки.

СПИСОК ВИКОРИСТАНОЇ ЛІТЕРАТУРИ

1. Бондарь Г.В., Седаков И.Е., Балашова О.И., Хоменко А.В. Оценка патоморфологических изменений и выживаемости при селективной внутриартериальной полихимиотерапии местнораспространенного рака молочной железы / Г.В. Бондарь, И.Е. Седаков, О.И. Балашова, А.В. Хоменко // *Морфология*. — 2011. — Т. V, № 1. — С. 13 — 23.
2. Гуторов С.Л. Фторафур. Перспективы применения в современной клинической онкологии / С.Л. Гуторов // *Современная онкология*. — 2007. — Т. 9 (1). — С. 54-8.
3. Летагин В.П. Первичные опухоли грудной железы: Практическое руководство по лечению. / В.П. Летагин // *Миклош*, 2004. — С. 65—65
4. Мечов Д.С., Івчук В.П. Радіомодифікація пухлин — реальна перспектива підвищення ефективності променевого лікування / Д.С. Мечов, В.П. Івчук / *Променева діагностика, променева терапія*. — 2005. — № 4. — С. 58—61.
5. Портной С.М., Лактионов К.П., Барканов А.И. Предварительные результаты органосохраняющих операций при раке молочной железы T2-3N0-2M0 после эффективной неoadъювантной терапии / С.М. Портной, К.П. Лактионов, А.И. Барканов // *Herald of the International Association of Plastic Surgeon and Oncologists*. — 2003. — № 4. — Р. 35.
6. Седаков И.Е. Использование фторафура в комбинированных схемах лечения больных раком молочной железы / И.Е. Седаков // *Онкология*. — 2009. — Т. 11, № 2. — С. 59 — 65.
7. Семиглазов В.Ф., Семиглазов В.В., Клецель А.Е. Неинвазивные и инвазивные опухоли молочной железы / В.Ф. Семиглазов, В.В. Семиглазов, А.Е. Клецель // *Санкт-Петербург*, 2006. — С. 345—350.
8. Семикоз Н.Г., Ладур А.И., Колосов И.В. Фторафур — эффективность, проверенная временем (итоги новых исследований). / Н.Г. Семикоз, А.И. Ладур, И.В. Колосов // *Клиническая онкология*. — 2011. — № 3 (3).
9. Сивак Л.А., Лялькін С.А., Майданевич М.М., Аскольський А.В., Климанов М.Ю. Сучасні аспекти неoad'ювантної поліхіміотерапії у лікуванні хворих на рак молочної залози / Л.А. Сивак, С.А. Лялькін, М.М. Майданевич, А.В. Аскольський, М.Ю. Климанов // *Онкология*. — 2011. — Т. 13, № 2. — С. 100—102.
10. Тимовська Ю.О., Поліщук Л.З., Новак О.Є., Чехун В.Ф. Можливі причини варіабельності безпосередньої ефективності неoad'ювантної поліхіміотерапії у хворих на місцево-поширений рак молочної залози / Ю.О. Тимовська, Л.З. Поліщук, О.Є. Новак, В.Ф. Чехун // *Онкология*. — 2011. — Т. 13, № 2. — С. 104—108.
11. Coskun U., Gunel N., Onuk E et al. Effect of different neoadjuvant chemotherapy regiments on locally advanced breast cancer / U. Coskun, N. Gunel, E. Onuk [et al.] // *Neoplasma*, 2003. — Vol. 50, № 3. — P. 210—216.
12. Jameel J.K., Rao V.S., Cawkwell L. Radioresistance in carcinoma of the breast // J.K. Jameel, V.S. Rao, L. Cawkwell, P.J. Drew / *Breast*. — 2004. — Vol. 13, № 6. — P. 452—460.
13. Kaufmann M. Recommendations from an international expert panel on the use of neoadjuvant (primary) systemic treatment of operable breast cancer: an update. / M. Kaufmann, G.N. Hortobagyi, A. Goldhirsch [et al.] // *J Clin Oncol*, 2006. — Vol. 24. — P. 1940-9.
14. Mauri D. Neoadjuvant versus adjuvant systemic treatment for breast cancer: a meta- analysis. / D. Mauri, N. Pavlidis, J.P. Ioannidis // *J Natl Cancer Inst*, 2005. — Vol. 97. — P. 188—94.

I. SMOLANKA, V. IVANKOVA, S. SKLYAR, O. IVANKOVA, M. KROTEVICH.

National Cancer Institute, Kyiv

USING OF RADIOMODIFIERS IN COMPLEX TREATMENT OF PRIMARY INOPERABLE BREAST CANCER PATIENTS

The article presents data of the effectiveness studies of comprehensive method of neoadjuvant tumor therapy using fluoropyrimidine chemoradiomodifier and analyzed the short-term results of treatment with standard and developed methods of treatment of patients with locally advanced primary inoperable breast cancer.

The study demonstrated that the conduct of neoadjuvant chemoradiotherapy (CRT) on the background of the modifier allowed to increase on 28,6 % the primary tumor response to treatment, namely, the cases of partial and complete regression, increased the frequency of surgical interventions.

Fluoropyrimidines do not increase the toxicity of treatment used as the addition for neoadjuvant therapy regimen. In the study of disease-free survival rates showed a tendency to a probable increase in its core group of patients who underwent CRT on the background of fluoropyrimidines.

Key words: breast cancer, chemoradiotherapy, radiomodifiers, fluoropyrimidines, treatment pathomorphosis, disease-free survival

Стаття надійшла до редакції 1.02.2013 р.