

# ТЕОРЕТИЧНА МЕДИЦИНА

© А.С. Головацький, Вол.В. Маляр, В.А. Маляр, В.В. Маляр, 2013

УДК 618.214:612.428:616-097]-092.9

А.С. ГОЛОВАЦЬКИЙ\*, Вол.В. МАЛЯР, В.А. МАЛЯР, В.В. МАЛЯР  
*Ужгородський національний університет, медичний факультет, кафедра анатомії людини та гістології\*, кафедра акушерства та гінекології, Ужгород*

## РЕАКЦІЯ ДІЛЯНКОВИХ ЛІМФАТИЧНИХ ВУЗЛІВ МАТКИ У ВАГІТНИХ ЩУРІВ-САМИЦЬ НА АНТИГЕННУ СТИМУЛЯЦІЮ

Досліджено закономірності морфологічних змін структурних компонентів ділянкових лімфатичних вузлів матки у вагітних щурів-самиць після антигенної стимуляції. Встановлено фазний характер змін клітинного складу структурних компонентів ділянкових лімфатичних вузлів, які залежать від терміну вагітності та часу введення антигена.

**Ключові слова:** вагітність, антигенна стимуляція, клубові лімфатичні вузли, лімфоїдні клітини

**Вступ.** В умовах екологічного забруднення до-вкліля різноманітними хімічними чинниками організм вагітної жінки перебуває під впливом різноманітних антигенів, які викликають структурну перебудову імунної системи, зокрема у лімфатичній системі матки та її ділянкових лімфатичних вузлах [2, 7, 9].

Під дією антигенів змінюється склад і властивість лімфи внаслідок структурної і функціональної перебудови структурних компонентів лімфатичних вузлів [4, 5, 6]. Це супроводжується підвищенням функціональної активності Т- і В-залежних зон з активацією дренажно-транспортної функції лімфатичних вузлів [1, 3]. Тому важливо з'ясувати роль ділянкових лімфатичних вузлів матки у реакції імунної відповіді під час вагітності при дії антигена на організм. У зв'язку з цим є актуальним питання щодо вивчення зміни цитоархітекτονіки структурно-функціональних зон ділянкових лімфатичних вузлів матки при антигенній дії в період гестації та перед пологам.

**Мета дослідження.** Вивчити щільність (кількість) клітинних елементів у структурних компонентах ділянкових вузлів матки у білих щурів-самиць у кінці вагітності при дії антигена в період гестації.

**Матеріали та методи.** Дослідження проведено в експерименті на вагітних білих щурах-самицях. Вагітним тваринам через 7 діб після запліднення вводили антиген – „Імуноглобулін людини нормальний” виробництва „Біофарма” (м. Київ) у дозі 25 мг імуноглобуліну на 100 г маси тварини в асептичних умовах під шкіру тильної поверхні стопи лівої задньої кінцівки. Цей антиген обрано нами тому, що він має високі антигенні властивості,

низьку пірогенну і токсичну дію, його використовують як універсальний стимулятор імунних процесів в організмі [2].

Тварин утримували в умовах віварію Ужгородського національного університету на стандартному раціоні під наглядом ветеринара. Догляд за тваринами і всі маніпуляції проводили у відповідності з положеннями „Європейської конвенції про захист хребетних тварин, які використовуються для експериментальних та інших наукових цілей” (Страсбург, 1985 р.); Гельсінської декларації Генеральної асамблеї Всесвітньої медичної асоціації (2000 р.); „Загальних етичних принципів експериментів на тваринах”, ухвалених Першим національним конгресом з біоетики (Київ, 2001 р.); Закону України „Про захист тварин від жорстокого поводження” (№ 692 від 21.02.2006).

Клубові лімфатичні вузли, які є ділянковими для матки [4, 5], забирали у тварин під ефірним наркозом. Лімфатичні вузли фіксували у 10 % розчині нейтрального формаліну, зневоднювали у етилових спиртах і заливали в парафінові блоки. Поперечні гістологічні зрізи лімфатичних вузлів на рівні їхніх воріт товщиною 5–7 мкм фарбували гематоксилін-еозином та азур II–еозином загальноприйнятим методом.

На гістологічних зрізах лімфатичних вузлів морфометричним методом із використанням сітки № 3/16 Стефанова С.Б. підраховували щільність клітинних елементів (малих, середніх і великих лімфоцитів, плазмочитів, макрофагів) на площі 625 мкм<sup>2</sup> у структурних компонентах клубових лімфатичних вузлів [7].

Цифрові величини морфологічних параметрів статистично опрацьовані і представлені вибірко-

вими середніми (M) з довірчим інтервалом (L) для рівня достовірності  $p=95\%$  за Стьюдентом, які визначали за Стрелковим Р.Е. [8].

**Результати досліджень та їх обговорення.** Проведені дослідження свідчать про відсутність вірогідної різниці між змінами щільності лімфоїдних клітин у структурних компонентах правого та лівого клубових вузлів білих вагітних щурів-самиць після введення „Імуноглобуліну людини нормального” (табл. 1). Тому порівняння динаміки змін щільності лімфоїдних клітин у структурних компонентах вагітних та інтактних тварин ми проводили відносно лівого клубового вузла (табл. 2).

Як видно із даних таблиці 2, через 7 днів після введення антигена у корону (мантію) лімфоїдних вузликів вірогідно зростає щільність малих лімфоцитів у 1,3 разу з  $16,85 \pm 1,60$  до  $21,65 \pm 1,82$ . Водночас зменшується їхня кількість у світлому (гермінативному) центрі у 2,2 разу з  $6,51 \pm 0,34$  до  $2,95 \pm 0,24$  (рис. 1). При цьому у світлому центрі вірогідно зростає: щільність середніх лімфоцитів у 1,5 разу з  $8,74 \pm 0,41$  до  $13,11 \pm 1,12$ ; щільність великих лімфоцитів у 1,6 разу з  $2,21 \pm 0,12$  до  $3,47 \pm 0,32$  (рис. 2); щільність плазмоцитів у 1,4 разу з  $0,70 \pm 0,04$  до  $0,98 \pm 0,09$  та щільність макрофагів у 1,3 разу з  $0,48 \pm 0,03$  до  $0,61 \pm 0,05$  (рис. 3).

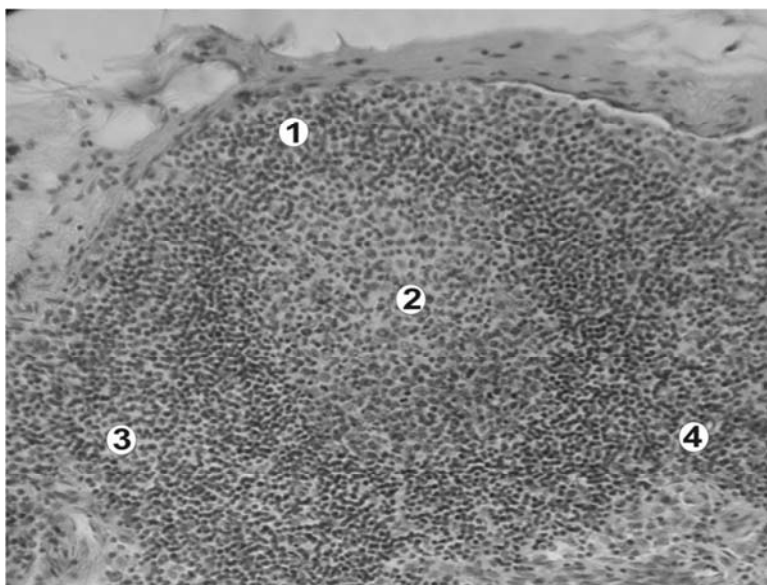


Рис. 1. Фрагмент лімфоїдного вузлика лівого клубового лімфатичного вузла вагітної щура-самиці репродуктивного віку через 7 днів після введення антигена „Імуноглобуліна людини нормального” (кінець II періоду вагітності). 1 – корона (мантія) лімфоїдного вузлика; 2 – світлий (гермінативний) центр лімфоїдного вузлика; 3 – кіркове плато; 4 – паракортикальний шар. Забарвлення гематоксилін-еозином. Зб.: об. x10; ок. x10.

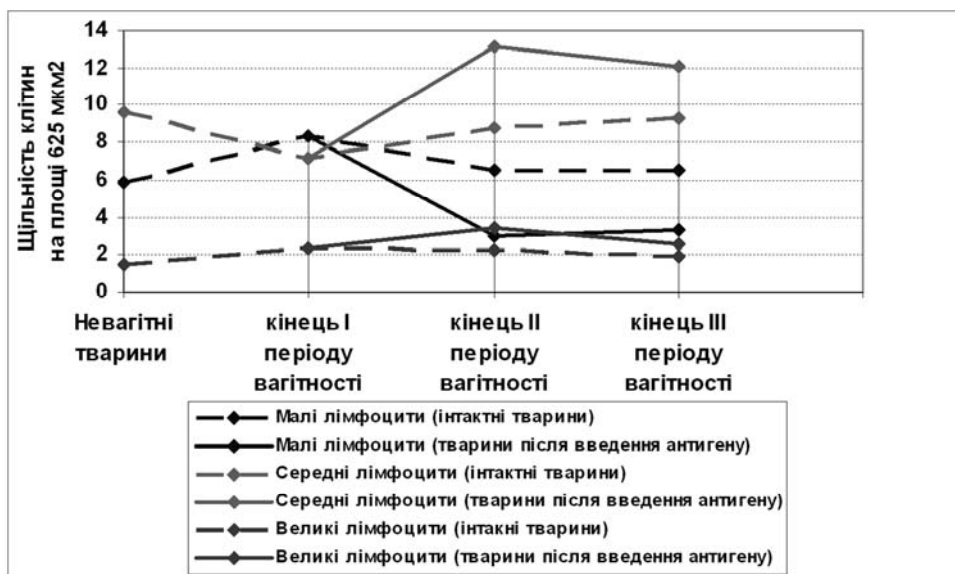


Рис. 2. Зміна щільності малих, середніх, великих лімфоцитів у світлому центрі лімфоїдних вузликів клубових лімфатичних вузлів після введення антигена.

Таблиця 1

Динаміка зміни щільності лімфоїдних клітин у структурних компонентах клубових лімфатичних вузлів вагітних білих щурів-самців після введення антигена „Імуноглобуліну людини нормального“

Клітинні елементи	Терміни вагітності	День спостереження (доба після введення)	Щільність клітинних елементів у структурних компонентах клубових лімфатичних вузлів на площі 625 мкм <sup>2</sup> (M±L)													
			Лімфоїдні вузлики				Паракортикальний шар				Мозкові тяжі					
			Корона вузлика		Світлий центр		правий		лівий		правий		лівий		правий	
Малі лімфоцити	I період	↑	↑	↑	↑	↑	↑	↑	↑	↑	↑	↑	↑	↑	↑	↑
	II період	22,83±1,87	21,65±1,82	2,97±0,25	2,95±0,24	19,56±1,76	18,86±1,75	6,81±0,71	6,83±0,71	6,81±0,71	6,83±0,71	6,81±0,71	6,83±0,71	6,81±0,71	6,83±0,71	6,81±0,71
	III період	23,37±1,91	22,14±1,86	3,18±0,30	3,26±0,31	18,81±1,63	17,51±1,53	6,20±0,64	6,10±0,68	6,20±0,64	6,10±0,68	6,20±0,64	6,10±0,68	6,20±0,64	6,10±0,68	6,20±0,64
Середні лімфоцити	I період	↑	↑	↑	↑	↑	↑	↑	↑	↑	↑	↑	↑	↑	↑	↑
	II період	3,34±0,33	3,37±0,33	13,05±1,11	13,11±1,12	2,79±0,14	3,06±0,17	1,56±0,14	1,61±0,15	1,56±0,14	1,61±0,15	1,56±0,14	1,61±0,15	1,56±0,14	1,61±0,15	1,56±0,14
	III період	3,68±0,37	3,72±0,41	12,47±1,10	12,10±1,10	2,89±0,15	3,17±0,12	1,49±0,13	1,56±0,14	1,49±0,13	1,56±0,14	1,49±0,13	1,56±0,14	1,49±0,13	1,56±0,14	1,49±0,13
Великі лімфоцити	I період	↑	↑	↑	↑	↑	↑	↑	↑	↑	↑	↑	↑	↑	↑	↑
	II період	0,58±0,05	0,57±0,05	3,56±0,34	3,47±0,32	0,37±0,03	0,38±0,03	0,16±0,02	0,14±0,02	0,16±0,02	0,14±0,02	0,16±0,02	0,14±0,02	0,16±0,02	0,14±0,02	0,16±0,02
	III період	0,51±0,05	0,45±0,04	2,73±0,24	2,56±0,21	0,34±0,02	0,32±0,02	0,18±0,02	0,16±0,02	0,18±0,02	0,16±0,02	0,18±0,02	0,16±0,02	0,18±0,02	0,16±0,02	0,18±0,02
Плазмоцити	I період	↑	↑	↑	↑	↑	↑	↑	↑	↑	↑	↑	↑	↑	↑	↑
	II період	0,32±0,03	0,31±0,03	0,96±0,09	0,98±0,09	0,31±0,04	0,31±0,04	5,61±0,69	5,60±0,69	5,61±0,69	5,60±0,69	5,61±0,69	5,60±0,69	5,61±0,69	5,60±0,69	5,61±0,69
	III період	0,27±0,02	0,26±0,02	0,87±0,08	0,82±0,08	0,27±0,03	0,27±0,03	4,34±0,49	4,24±0,48	4,34±0,49	4,24±0,48	4,34±0,49	4,24±0,48	4,34±0,49	4,24±0,48	4,34±0,49
Макрофаги	I період	↑	↑	↑	↑	↑	↑	↑	↑	↑	↑	↑	↑	↑	↑	↑
	II період	0,37±0,04	0,38±0,04	0,60±0,05	0,61±0,05	0,37±0,04	0,38±0,04	0,55±0,05	0,53±0,05	0,55±0,05	0,53±0,05	0,55±0,05	0,53±0,05	0,55±0,05	0,53±0,05	0,55±0,05
	III період	0,34±0,03	0,31±0,03	0,51±0,05	0,47±0,04	0,32±0,03	0,32±0,03	0,51±0,05	0,49±0,04	0,51±0,05	0,49±0,04	0,51±0,05	0,49±0,04	0,51±0,05	0,49±0,04	0,51±0,05

Примітка: ↑ – введення „Імуноглобуліну людини нормального“ через 7 діб після запліднення.

Таблиця 2

Динаміка зміни щільності лімфоїдних клітин у структурних компонентах лівих клубових лімфатичних вузлів вагітних інтактних білих щурів-самиць при фізіологічному перебігу вагітності та вагітних особин після введення антигена „Імуноглобуліну людини нормального”

Клітинні елементи	Термін вагітності	День спостереження (доба після введення антигену)	Щільність клітинних елементів у структурних компонентах клубових лімфатичних вузлів у вагітних інтактних тварин та вагітних особин після введення антигену на площі 625 мкм <sup>2</sup> (M±L)							
			Лімфоїдні вузлики			Паракортикальний шар				
			Корона вузлика		Світлий центр	інтактні тварини		Мозкові тяжі		
			інтактні тварини	тварини після дії антигену	інтактні тварини після дії антигену	інтактні тварини після дії антигену	інтактні тварини після дії антигену	тварини після дії антигену		
Малі лімфоцити	I період	↑	17,85±1,70	↑	8,36±0,44	↑	13,21±0,73	↑	8,38±0,93	↑
	II період	7 дб	16,85±1,60	21,65±1,82*	6,51±0,34	2,95±0,24*	14,97±0,83	18,86±1,75*	7,47±0,89	6,83±0,71
	III період	14 дб	17,13±1,63	22,14±1,86*	6,53±0,35	3,26±0,31*	14,16±0,79	17,51±1,53*	7,23±0,87	6,10±0,68
Середні лімфоцити	I період	↑	3,22±0,31	↑	7,13±0,37	↑	2,66±0,15	↑	1,34±0,12	↑
	II період	7 дб	3,28±0,31	3,37±0,33	8,74±0,41	13,11±1,12*	2,79±0,16	3,06±0,17	1,43±0,13	1,61±0,15
	III період	14 дб	3,35±0,32	3,72±0,41	9,31±0,47	12,10±1,10*	2,88±0,16	3,17±0,12	1,50±0,14	1,56±0,14
Великі лімфоцити	I період	↑	0,58±0,05	↑	2,34±0,12	↑	0,45±0,02	↑	0,21±0,02	↑
	II період	7 дб	0,49±0,04	0,57±0,05	2,21±0,12	3,47±0,32*	0,34±0,02	0,38±0,03	0,16±0,02	0,14±0,02
	III період	14 дб	0,38±0,03	0,45±0,04	1,92±0,10	2,56±0,21*	0,29±0,01	0,32±0,02	0,18±0,02	0,16±0,03
Плазмоцити	I період	↑	0,15±0,02	↑	0,56±0,03	↑	0,18±0,02	↑	2,07±0,22	↑
	II період	7 дб	0,17±0,03	0,31±0,03*	0,70±0,04	0,98±0,09*	0,21±0,03	0,31±0,04*	2,47±0,30	5,60±0,69*
	III період	14 дб	0,13±0,02	0,26±0,02*	0,58±0,03	0,82±0,08*	0,19±0,02	0,27±0,03*	2,38±0,28	4,24±0,48*
Макрофаги	I період	↑	0,29±0,03	↑	0,55±0,04	↑	0,33±0,03	↑	0,48±0,05	↑
	II період	7 дб	0,21±0,02	0,38±0,04*	0,48±0,03	0,61±0,05*	0,28±0,02	0,38±0,04*	0,40±0,03	0,53±0,05*
	III період	14 дб	0,18±0,02	0,31±0,03*	0,33±0,02	0,47±0,04*	0,26±0,02	0,32±0,03	0,35±0,03	0,49±0,04*

Примітка: \* – параметр вірогідно відрізняється у порівнянні з тваринами при фізіологічному перебігу вагітності (p<0,05); ↑ – введення „Імуноглобуліну людини нормального” через 7 дб після запліднення.

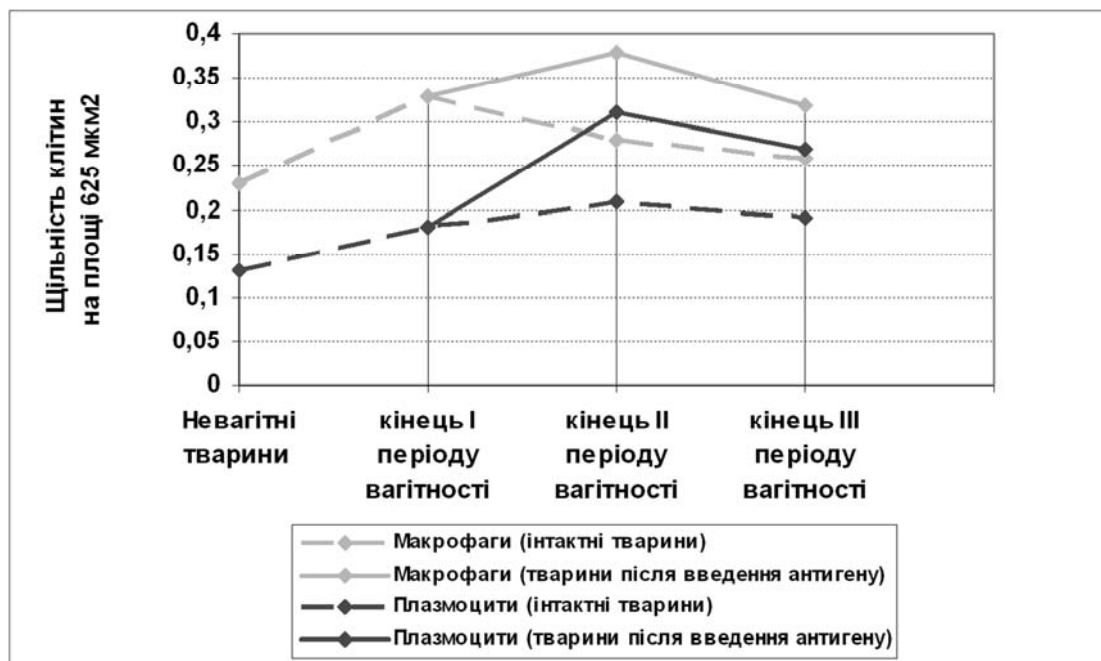


Рис. 3. Зміна щільності плазмоцитів та макрофагів у світлому центрі лімфоїдних вузликів клубових лімфатичних вузлів після введення антигена.

У паракортикальному шарі через 7 діб після введення антигена вірогідно зростає щільність малих лімфоцитів у 1,2 разу з  $14,97 \pm 0,83$  до  $18,46 \pm 1,75$  (рис. 4). Щільність плазмоцитів у

даному структурному компоненті вірогідно зростає у 1,5 разу з  $0,21 \pm 0,03$  до  $0,31 \pm 0,04$ , а макрофагів – у 1,4 разу з  $0,28 \pm 0,02$  до  $0,38 \pm 0,04$ .

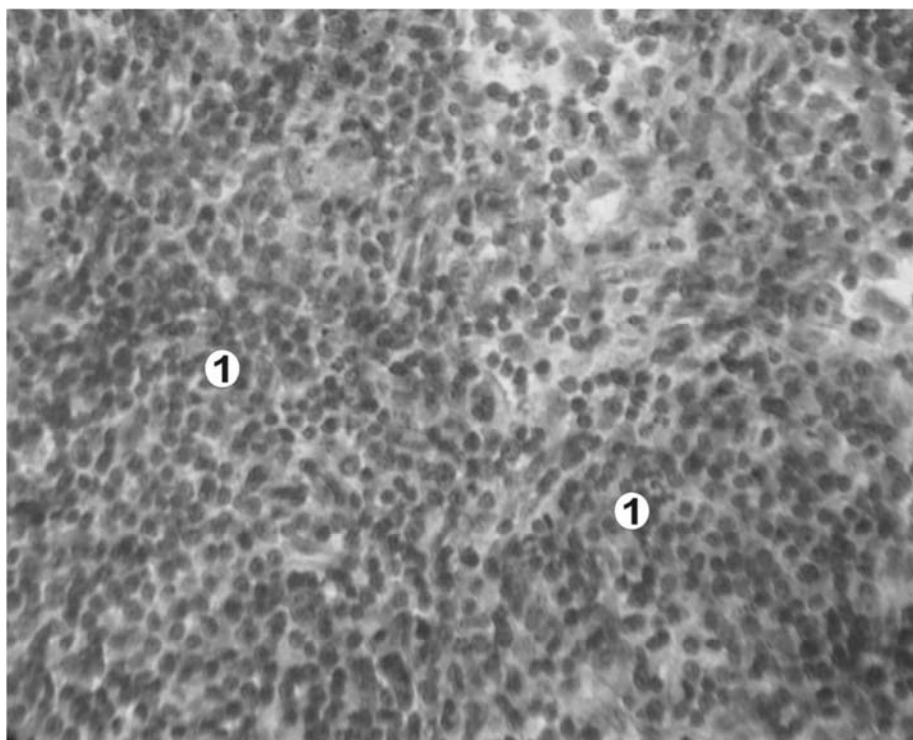


Рис. 4. Фрагмент паракортикального шару (1) лівого клубового лімфатичного вузла вагітної шурасамиці репродуктивного віку через 7 діб після введення антигена „Імуноглобуліну людини нормального” (кінець II періоду вагітності). Забарвлення гематоксилін-еозином. Зб.: об. x20; ок. x10.

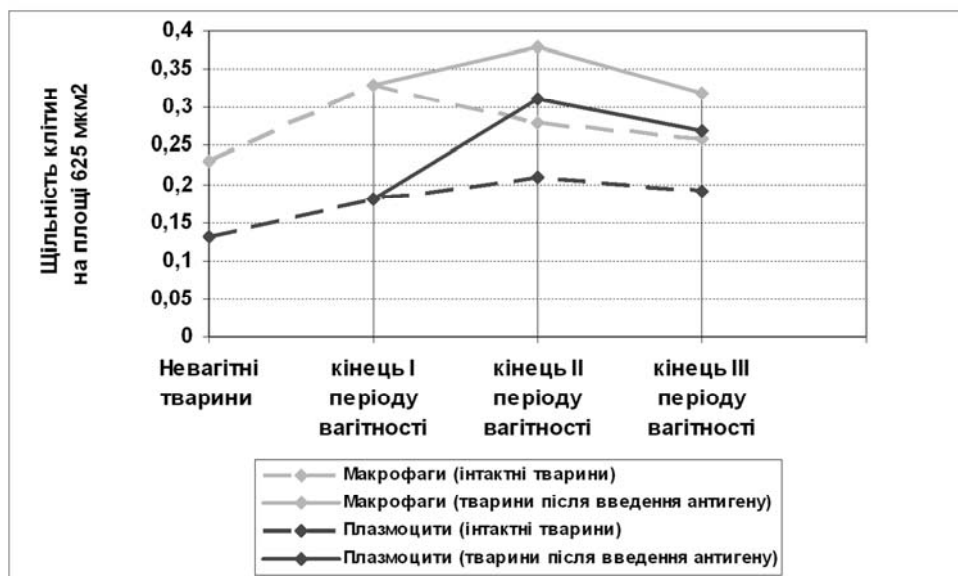


Рис. 5. Зміна щільності макрофагів та плазмоцитів у паракортикальному шарі клубових лімфатичних вузлів після введення антигена.

У мозкових тяжках через 7 діб після введення антигена спостерігається вірогідне збільшення щільності плазмоцитів у 2,3 разу з  $2,47 \pm 0,30$  до  $5,60 \pm 0,69$  та макрофагів у 1,3 разу з  $0,40 \pm 0,03$  до  $0,53 \pm 0,05$  (рис. 6).

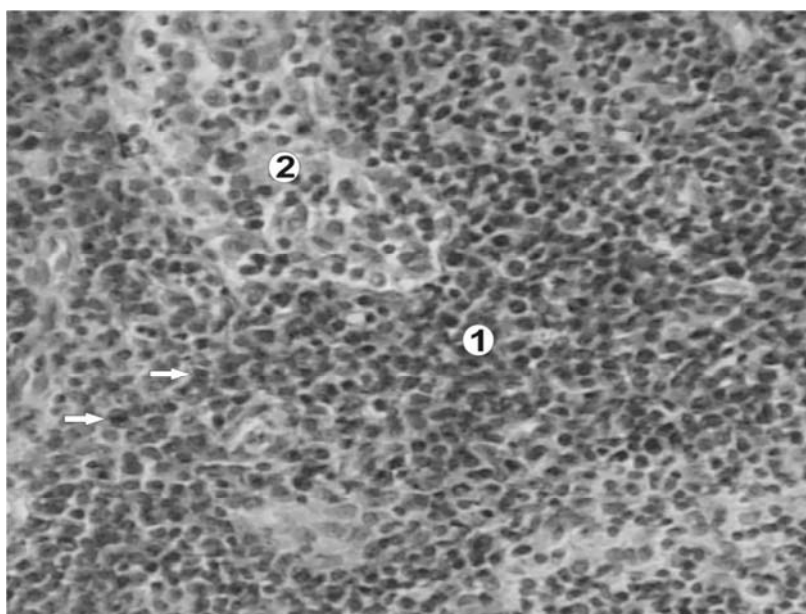


Рис. 6. Фрагмент мозкової речовини лівого клубового лімфатичного вузла вагітного щура-самця репродуктивного віку через 7 діб після введення антигена „Імуноглобуліну людини нормального” (кінець II періоду вагітності): 1 – мозковий тяж; 2 – мозковий проміжний лімфатичний синус. Стрілками показані плазмоцити. Забарвлення гематоксилін-еозином. Зб.: об. x20; ок. x10.

Через 14 діб після введення антигена щільність малих лімфоцитів у короні лімфоїдних вузликів досягає максимуму та становить  $22,14 \pm 1,86$ , що у 1,3 разу перевищує даний показник у інтактних вагітних тварин. Щільність плазмоцитів і макрофагів у даному структурному компоненті дещо зменшується до  $0,26 \pm 0,02$  і  $0,31 \pm 0,03$  відповідно. У світлому центрі через 14 діб після введення антигена поступово зростає щільність малих лімфоцитів до

$3,26 \pm 0,31$ , що у 2 рази менше, ніж у інтактних тварин у даний період. Щільність середніх лімфоцитів становить  $12,10 \pm 1,10$ , що у 1,3 разу більше, ніж у інтактних тварин, де даний показник становить  $9,31 \pm 0,47$ . Великі лімфоцити у світлому центрі поступово зменшуються та становлять у даний період  $2,56 \pm 0,21$ , що у 1,3 разу більше за відповідний показник в інтактних вагітних тварин. Щільність плазмоцитів та макрофагів у світлому центрі через 14

діб після введення антигена дещо зменшується, але вірогідно більша за показники в інтактних тварин, та становить відповідно  $0,81 \pm 0,08$  і  $0,47 \pm 0,04$ . В паракортикальному шарі через 14 діб після введення антигена спостерігається незначне зменшення щільності малих лімфоцитів до  $16,57 \pm 1,53$ ; плазмоцитів – до  $0,26 \pm 0,03$  та макрофагів – до  $0,32 \pm 0,03$ , але дані показники вірогідно більші, ніж у інтактних тварин у даний період. Щільність плазмоцитів та макрофагів у мозкових тяжах через 14 діб після

введення антигена дещо зменшуються до  $4,24 \pm 0,48$  і  $0,49 \pm 0,04$  відповідно.

**Висновки.** Антигенна стимуляція організму білих щурів-самиць під час вагітності викликає фазові зміни щільності малих, середніх і великих лімфоцитів, плазмоцитів та макрофагів у структурних компонентах ділянкових лімфатичних вузлах матки. Максимальне збільшення щільності імунокомпетентних клітин спостерігається у кінці другого періоду вагітності.

## СПИСОК ВИКОРИСТАНОЇ ЛІТЕРАТУРИ

1. Бородин Ю. И. Лимфатическая система и водный гомеостаз / Ю. И. Бородин, И. А. Голубева, А. Н. Машак // Морфология. — 2005. — Т. 128, № 4. — С. 60—64.
2. Волошин Н. А. Внутриутробная антигенная стимуляция как модель для изучения морфогенеза органов / Н. А. Волошин, Е. А. Григорьева, О. Г. Куц [и др.] // Морфологические ведомости. — 2006. — № 1-2. — С. 57—58.
3. Головацкий Т. А. Изменения морфологических параметров гемомикроциркуляторного русла лимфатических узлов при стимуляции антигенами / Т. А. Головацкий, Я. И. Федонюк, А. С. Головацкий // Таврический медико-биологический вестник. — 2004. — Т. 7, № 4. — С. 42—44.
4. Маляр Вол.В. Зміни клітинного складу структурних компонентів клубових лімфатичних вузлів у білих щурів-самиць в період фізіологічної вагітності / Вол.В. Маляр, А.С. Головацький // Клінічна анатомія та оперативна хірургія. — 2009. — Т. 8, № 4. — С. 66—70.
5. Маляр Вол.В. Зміни структурних параметрів клубових лімфатичних вузлів білих щурів-самиць в динаміці фізіологічної вагітності / Вол.В. Маляр, А.С. Головацький // Вісник морфології. — 2009. — Т.16, № 1. — С. 6—10.
6. Сапин М. Р. Лимфатическая система и ее роль в иммунных процессах / М. Р. Сапин // Морфология. — 2007. — Т. 131, № 1. — С. 18—23.
7. Стефанов С. Б. Сравнение морфологических результатов по отношениям кумулят / С. Б. Стефанов // Арх. анат. — 1982. — Т. 82, № 3. — С. 91—94.
8. Стрелков Р. Е. Экспрес-метод статистической обработки экспериментальных клинических данных / Стрелков Р. Е. — М. : Медицина, 1986. — 36 с.
9. Сухих Г.Т. Иммунология беременности / Г.Т. Сухих, Л.В. Ванько. — М.: Изд-во РАМН, 2003. — 400 с.
10. Kropshofer H. Antigen presenting cells: from mechanisms to drug development / H. Kropshofer, A. B. Vogt. — Weinheim : Wiley-VCH, 2005. — 611 p.
11. Klein E. The Anatomy of the Lymphatic System / Edward Klein. — BiblioBazaar, LLC, 2008. — 156 p.
12. Petroff M. G. Immune interactions at the maternal-fetal interface / M. G. Petroff // Journal of Reproductive Immunology. — 2006. — Vol. 68. — P. 1—13.

A.S. HOLOVATSKY\*, Vol.V. MALYAR, V.A. MALYAR, V.V. MALYAR

*Uzhhorod National University, Faculty of Medicine, Department of Human Anatomy and Histology\*, Department of Obstetrics and Gynecology, Uzhhorod*

### REACTION DISTRICT LYMPHATIC NODES OF UTERUS PREGNANCY WHITE RATS ON ANTIGEN STIMULATION

Conformities to the law of morphological changes of structural components of district lymphatic nodes of uterus are investigational for pregnant rats after antigen stimulation. Phase character of changes of cellular composition of structural components of district lymphatic nodes which depend on the term of pregnancy and time of introduction of antigen is set.

**Key words:** pregnancy, antigen stimulation, iliac lymphatic nodes, lymphatic cells

**Стаття надійшла до редакції: 20.11.2013**