

# ДИТЯЧІ ХВОРОБИ

© І.М. Бензар, П.В. Осипенко, 2014

УДК 616.36 – 006.311;616.5 – 006.311] – 053.2 – 07 – 08

І.М. БЕНЗАР, П.В. ОСИПЕНКО

*Національний медичний університет імені О.О. Богомольця, кафедра дитячої хірургії; НДСЛ «ОХМАТДИТ», Діагностичний центр, відділення променевої діагностики, Київ*

## **ГЕАНГІОМА ПЕЧІНКИ У ДІТЕЙ: ПОЄДНАННЯ ЗІ ШКІРНИМИ УРАЖЕННЯМИ, ОСОБЛИВОСТІ ДІАГНОСТИКИ ТА ПЕРШИЙ ДОСВІД ЛІКУВАННЯ**

Запропонована класифікація гемангіом печінки виділяє три типи уражень: вогнищеві, дифузні, мультифокальні. Метою дослідження є визначення особливостей клінічного перебігу, КТ диференціювання та лікувальної тактики різних видів гемангіом печінки. У дослідження включено 5 дітей з гемангіомами печінки за період з листопада 2012 року по квітень 2014 року. Діагноз підтверджено за допомогою комп'ютерної томографії (КТ) з контрастуванням. Пропранолол використовували як препарат першого ряду при лікуванні чотирьох пацієнтів. В одному випадку при вогнищевій гемангіомі проводилось лише спостереження. Серед 5 пацієнтів з гемангіомами печінки у трьох діагностовано мультифокальні з численними шкірними ураженнями, в одного – вогнищеву і в одного – дифузну гемангіому. Ускладнений перебіг спостерігали в одного пацієнта з дифузною гемангіомою печінки (ГП). Призначене лікування пропранололом продемонструвало істотний регрес уражень шкіри та печінки через 6 місяців. В роботі представлена характеристика КТ знахідок та обговорено можливості лікування з всебічним оглядом доступних літературних джерел. КТ з контрастуванням є вірогідним методом діагностики та контролю результатів лікування гемангіом печінки. Пропранолол є високо ефективним у лікуванні інфантильних гемангіом печінки.

**Ключові слова:** гемангіома печінки, КТ з контрастуванням, бета-блокатор Пропранолол

**Вступ.** У дитячому віці трапляється декілька видів судинних пухлин, серед яких найбільш розповсюдженою є гемангіома (4 випадки на 100 дітей) [11]. Типовою локалізацією гемангіом є шкірні покриви, проте вони можуть виявлятися і у внутрішніх органах, найчастіше у печінці (Meyers R.L. 2007). Клінічні прояви гемангіоми печінки (ГП) коливаються від безсимптомного перебігу до застійної серцевої недостатності, гострої печінкової недостатності з гіпотиреозом, абдомінальним компартмент-синдромом та летальним наслідком [7]. Для визначення лікувальної тактики – активної чи вичікувальної – дуже важливою є рання діагностика. Візуалізація з допомогою сучасних діагностичних засобів (МРТ, КТ) дозволяє не лише діагностувати судинне утворення печінки, але й визначити його вид. У 2007 році за результати радіологічного дослідження виділено три види гемангіом печінки (ГП): вогнищеві (фокальні), багатовогнищеві (мультифокальні) та дифузні [4]. Для кожного виду ГП властиві певні особливості росту, клінічних проявів, наявності шкірних уражень, а також особливостей лікувальної тактики.

Неселективний бета-блокатор Пропранолол застосовується як препарат першого ряду для лікування гемангіом протягом останніх років. Уперше ефективність лікування була відзначена при ліку-

ванні інфантильних гемангіом поверхневих тканин [8], згодом з'являються повідомлення щодо ефективного лікування ГП [2, 3].

**Мета дослідження.** Визначити особливості клінічного перебігу, рентгенологічної картини та лікувальної тактики різних видів гемангіом печінки.

**Матеріали та методи.** У дослідження включено 5 дітей – 3 хлопчики і 2 дівчинки, у яких діагностовано ГП. Діагностика та лікування проводилися на базі Національної дитячої спеціалізованої лікарні «ОХМАТДИТ» у період з листопада 2012 року по квітень 2014 року. У трьох пацієнтів ГП діагностовано в результаті дослідження органів черевної порожнини, яке проводили у зв'язку з наявністю множинних гемангіом шкіри. У двох дітей ГП виявлена випадково під час УЗ дослідження органів черевної порожнини. Вік дітей на момент встановлення діагнозу – від 3 до 58 днів, в середньому 17,4 доби. Ультразвукове дослідження використовували як скринінговий метод для обстеження дітей з множинними гемангіомами м'яких тканин та динамічний контроль в ході спостереження і лікування. У випадку виявлення пухлини печінки дітям виконували комп'ютерну томографію (КТ) із внутрішньовенним контрастуванням. Дітей, у яких діагностували інші пухлини печінки, у

дослідження не включено, оскільки їх подальше лікування і спостереження проводилося в спеціалізованій клініці.

КТ виконували на апараті Siemens Somatom Definition AS.

Для контрастування використовували йодовмісний контрастний середник у дозі 1,132 мг йодомідолу на 1 кг маси тіла.

При оцінюванні результатів КТ враховували такі ознаки: локалізація ГП (сегменти печінки), розміри, структура, щільність, інтенсивність накопичення контрасту, наявність тромбозів, кальцинатів.

Для визначення виду ГП користувалися запропонованою Christison-Lagay E.R. et al., 2007 [4] класифікацією, згідно з якою виділяють вогнищеві (фокальні), багатовогнищеві (мультифокальні) та дифузні ГП.

Для лікування ГП використовували Пропранолол – неселективний бета-блокатор – в дозі 2 мг/кг/добу. Препарат призначали per os, дозу розподіляли на три прийоми. Розпочинали лікування в умовах стаціонару, з поступовим збільшенням дози від 1 мг/кг/добу до 2 мг/кг/добу. Перед початком лікування виконували такі обстеження: ЕКГ, ЕхоКГ, визначали рівень глю-

кози крові, дитину консультував педіатр та/або кардіолог. Під час перебування в стаціонарі проводилось навчання матері щодо дотримання режиму під час лікування, яке також включало інформування стосовно тривожних симптомів, які можуть свідчити про ускладнення терапії. В подальшому проводилося щомісячне амбулаторне спостереження з обов'язковим УЗ-контролем.

**Результати досліджень та їх обговорення.** Вогнищева (фокальна) гемангіома печінки діагностована в однієї пацієнтки. Через три доби після народження виявлено збільшення об'єму живота, з приводу чого проведено ультразвукове дослідження, при якому візуалізувалась пухлина правої частки печінки, з чіткими контурами, з помірно васкуляризацією по периферії. У 1-місячному віці виконана КТ органів черевної порожнини з контрастуванням. При обстеженні виявлено добре відмежовану, солітарну, сферичну пухлину, неоднорідної структури, з гіподенсивними ділянками, яка інтенсивно накопичує контраст по периферії (рис. 1). Пухлина локалізується у 5–6 сегментах, розмірами 74×48×50 мм.

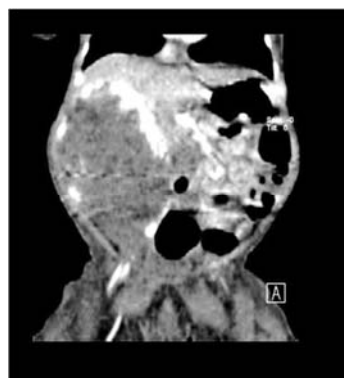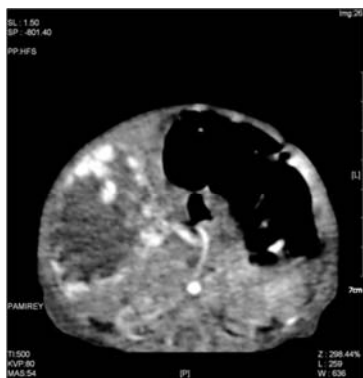


Рис. 1. 1-місячна дівчинка Ш., КТ з внутрішньовенним контрастуванням, А – аксіальна проекція; Б – фронтальна проекція. Пухлиноподібне утворення правої частки печінки, контраст накопичується лише по периферії, центральна частина гіподенсивна, неоднорідна.

Дитина спостерігається впродовж 9 місяців. Перебіг захворювання безсимптомний, шкірних уражень не спостерігалось. Проводиться щомісячне динамічне спостереження, яке включає ультразвукову діагностику та лабораторні обстеження. Під час ультразвукового обстеження визначаємо динаміку розмірів пухлини та інтенсивність кровотоку. При лабораторній діагностиці особливої уваги надаємо динаміці рівня тромбоцитів, наявності коагуляційних порушень, печінковим пробам. Протягом усього терміну спостереження розміри пухлини не збільшилися, усі лабораторні показники в межах норми. Враховуючи відсутність клінічних проявів ГП, лікування не проводилось.

Мультифокальні ГП діагностовано у трьох дітей – двох хлопчиків і 1 дівчинки, у всіх дітей наявні множинні шкірні елементи (рис. 2).

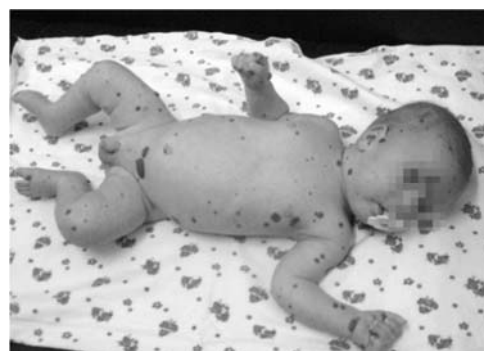

Рис. 2. 8-місячний хлопчик О., множинні гемангіоми шкіри.

При КТ із внутрішньовенним контрастуванням виявлено множинні гіподенсні вогнища в кількості від 3 до 6, між якими наявна нормальна тканина печінки. При контрастуванні в артеріальну фазу

відзначається інтенсивне накопичення контрасту по периферії з гіподенсними нерівномірними ділянками в центрі (рис. 3А). У фазу печінкової рівно-

ваги (рис. 3Б) контрастування стає більш рівномірним, проте зберігаються гіподенсні вогнища в центрі.

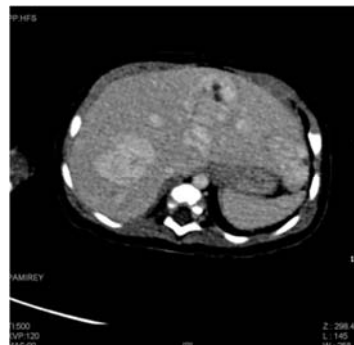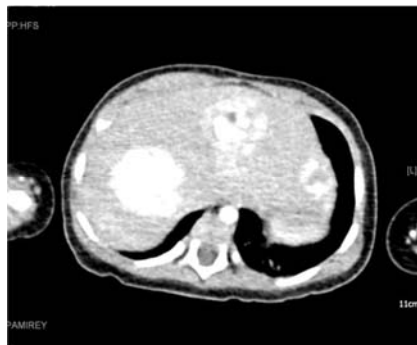


Рис. 3. 8-місячний хлопчик О., мультифокальні гемангіоми печінки, КТ з контрастуванням, аксіальна проекція; вогнища в 2–3, 4 та 6–7 сегментах; А – артеріальна фаза; Б – фаза печінкової рівноваги.

Дифузну ГП діагностовано в одного новонародженого хлопчика під час УЗД органів черевної порожнини. При КТ з контрастуванням виявлено

ураження 60×50×45 мм, яке накопичує контраст як по периферії, так і в центрі, займає майже всю праву частку печінки (рис. 4).

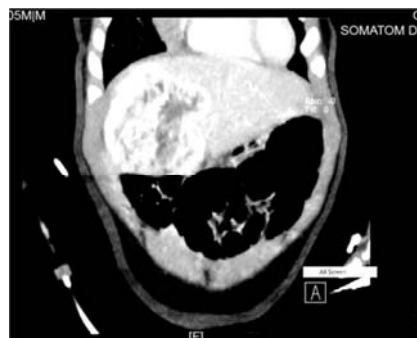
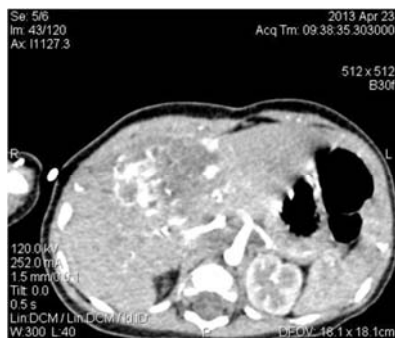

Рис. 4. 5-місячний хлопчик К., КТ органів черевної порожнини з контрастуванням, артеріальна фаза. А – аксіальна проекція, Б – фронтальна проекція.

Дифузна ГП супроводжувалася симптомами печінкової недостатності (підвищення рівня трансаминаз, білірубіну). Компресія нижньої порожнистої вени спричинила порушення дихання та необхідність у респіраторній підтримці протягом 20 днів. У дитини також у перші місяці життя спостерігався гіпотиреозидизм, що призвело до затримки психомоторного розвитку. У зв'язку з важким перебігом захворювання з ознаками поліорганної недостатності у ранній період (з 20 дня) розпочата терапія Пропранололом.

Загалом системна терапія Пропранололом проведена у 4 пацієнтів. Показаннями до призначення лікування були: дифузна ГП, ускладнена печінковою, респіраторною недостатністю та гіпотиреозидизмом (n=1), мультифокальні гемангіоми печінки без порушення її функції, що поєднувалися з множинними гемангіомами поверхневих тканин, які ускладнилися виразкуванням, кровотечею, больовим синдромом внаслідок їх складної локалізації (у складках шкіри, у міжпальцевих проміжках, на дистальних фалангах пальців) (n=3). Тривалість лікування складала від 6 до 14 місяців, у середньому 8,4 місяця. Ускладнень, пов'язаних з терапією пропранололом, не було. При

мультифокальних ГП через 6 місяців відзначалося зникнення більшості шкірних елементів (рис. 5), при УЗД вогнища в печінці не визначалися, тому контрольну КТ не проводили.



Рис 5. 8-місячний хлопчик О. Інволюція більшості шкірних елементів. Контрольна КТ не проводилась, оскільки при УЗД патологічні вогнища в печінці не визначаються.

У пацієнта з дифузною ГП тривалість лікування складала 14 місяців, на фото представлена КТ з інтервалом 1 рік. Видно істотне зменшення ГП (29×25×24 мм), дрібні судини не контрастуються, виявляються кальцинати (рис. 6).

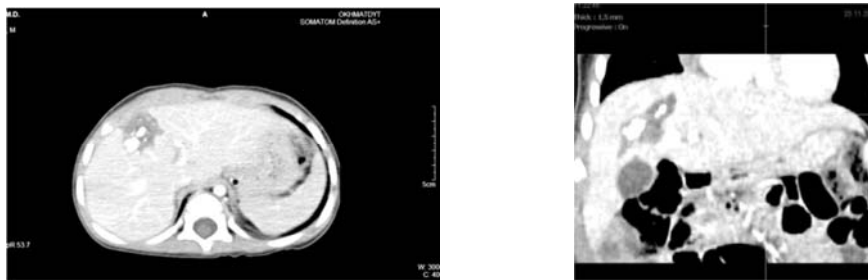


Рис. 6. Хлопчик К., вік 1 рік 4 місяці (24.03.2014). КТ органів черевної порожнини з контрастуванням. А – аксіальна проекція, Б – фронтальна проекція.

Отже, ГП є відносно рідкісним захворюванням, в літературі переважають повідомлення з невеликою кількістю спостережень, що ускладнює статистичний аналіз. Також певні непорозуміння спричинює неоднорідна термінологія, яка трапляється у різних джерелах. Зокрема, нерідко трапляються терміни «капілярна», «кавернозна», а термін «ангіома» вживається як для характеристики інфантильних гемангіом, так і для судинних мальформацій, які діагностують у будь-якому віці. Для узгодження термінології всесвітня організація з вивчення судинних аномалій (ISSVA) у 1996 році запропонувала класифікацію судинних аномалій, яка уточнена і доповнена у 2014 році [14]. Згідно з цією класифікацією, виділяють судинні пухлини і судинні мальформації. Найбільш поширеною серед пухлин є гемангіома, основними її різновидами є інфантильна гемангіома, гемангіома зі швидкою інволюцією (RICH) і гемангіома без інволюції (NICH). В основу поділу гемангіом покладені теорії їх розвитку, а також особливості будови і клінічного перебігу.

Для гемангіоми печінки характерний такий же життєвий цикл, як і для гемангіом шкірних покривів. У перший рік життя відбувається швидкий ріст пухлини (фаза проліферації), за якою іде фаза стабілізації та повільної регресії від 1 до 7 років. Після інволюції гемангіома ніколи не рецидивує. Отже, судинне утворення печінки, діагностоване у дорослих, не може бути гемангіомою.

Стосовно етіопатогенезу гемангіоми, в публікаціях останніх років автори надають перевагу плацентарній теорії розвитку інфантильної гемангіоми, згідно з якою вона походить від плацентарних трофобластів [13]. Підтвердженням цієї теорії є виявлення ряду маркерів, які властиві як плацентарній тканині, так гемангіомам, зокрема глюкозотранспортного протеїну (GLUT-1) [1]. Походження від плацентарної тканини пояснює відсутність потенціалу росту інфантильної гемангіоми у старшому віці, її спонтанну інволюцію та відсутність рецидиву протягом життя.

Мультифокальні і дифузні гемангіоми печінки є інфантильними гемангіомами, для них характерний швидкий ріст протягом перших 12 місяців життя і повільна інволюція протягом 1–5 років [7].

Вогнищеву ГП вважають печінковим еквівалентом вродженої гемангіоми шкіри зі швидкою ін-

волюцією (RICH). Подальші дослідження підтвердили це припущення. При імуногістохімічних дослідженнях у фокальних гемангіомах не виявлено GLUT-1 [12]. Вроджена гемангіома еволюціонує протягом внутрішньоутробного життя і досягає певного розвитку, експансія пухлини після народження відсутня [11]. Для вогнищеві ГП не характерно поєднання зі шкірними гемангіомами, що відзначено і у нашому спостереженні. Більшість вогнищевих ГП виявляють як пухлиноподібне утворення у відносно здорових дітей або випадково при дослідженні органів черевної порожнини. Можлива транзиторна тромбоцитопенія або анемія в результаті тромбозів всередині ураження. При ультразвуковому дослідженні виявляють добре відмежовану судинну пухлину з великими живлячими артеріями і дренажними венами, можливі субкапсулярні кальцинати.

Мультифокальні ГП найчастіше поєднуються з множинними гемангіомами шкіри [2, 3]. Зокрема, у всіх трьох пацієнтів у нашому дослідженні були гемангіоми шкіри, а також підшкірної клітковини. Тому слід взяти за правило, що за наявності більш ніж трьох гемангіом м'яких тканин слід виконати УЗД для виявлення прихованих вогнищ ураження, в першу чергу печінки.

Скринінговим методом діагностики судинних новоутворень є ультразвукове сканування, якого може бути достатньо у випадку ураження лише поверхневих тканин. Для діагностики ураження внутрішніх органів необхідні додаткові методи візуалізації. Багато авторів надають перевагу магніто-резонансній томографії (МРТ) [2, 4], яка є неінвазивною і високо інформативною. У нашому дослідженні використана КТ з внутрішньовенним контрастуванням, яка для діагностики судинних утворень в паренхіматозних органах не поступається в інформативності МРТ, перевагою КТ у цій віковій групі ми вважаємо можливість проводити обстеження без седації.

Вогнищева ГП на КТ являє собою добре відмежовану солітарну сферичну пухлину з інтенсивним накопиченням контрасту по периферії та зниженням його інтенсивності в центрі внаслідок тромбозу, некрозу або крововиливів всередину пухлини. Виявляють також кальцинати, кількість яких збільшується по мірі інволюції пухлини [4]. При мультифокальних і дифузних ГП виявляють

добре відмежовані, сферичні вогнища. При мультифокальних ГП наявні ділянки нормальної паренхіми печінки, тоді як дифузна ГП майже повністю заміщає паренхіму. Ураження є гіподенсні стосовно тканини печінки при дослідженні без контрасту, при введенні контрастної речовини відзначається її інтенсивне накопичення в гемангіомі. Зменшення васкуляризації центральної частини, некрози і тромбози не є характерними для дифузної і мультифокальної ГП.

Гемангіома печінки великих розмірів може спричинити важкі ускладнення. Усі інфантильні гемангіоми прискорюють метаболізм 3-йодотропінової деїодинази – ферменту, який конвертує тиреоїдний гормон у його неактивну форму, спричинюючи набутий гіпотиреоїдизм [5]. Тому визначення рівня сироваткових гормонів щитоподібної залози необхідно проводити в усіх пацієнтів з великими гемангіомами печінки. По мірі інволюції гемангіоми явища гіпотиреоїдизму зменшуються [6]. Призначення Пропранололу у фазу швидкого росту гемангіоми прискорює її інволюцію та, відповідно, сприяє зменшенню проявів гіпотиреоїдизму. В результаті гепатомегалії можлива компресія нижньої порожнистої вени, ниркових вен, грудної порожнини, що призводить до абдомінального компартмент-синдрому, респіраторного дистрес-синдрому та поліорганної недостатності [7]. Зрідка застійна серцева недостатність виникає внаслідок шунтування і перерозподілу крові всередині пухлини. За наявності шунтів з великою швидкістю кровотоку та неефективності фармакологічних середників дитині показана емболізація судин печінки.

Найчастіше ускладнення виникають при дифузній ГП. Лікування необхідно розпочинати якомога раніше, також потрібен ретельний моніторинг рівня гормонів щитоподібної залози з проведенням за показаннями замісної терапії. Для дифузної ГП не характерний шунтуючий високошвидкісний кровотік, тому емболізація зазвичай не застосову-

ється. За неефективності консервативного лікування ці діти є кандидатами на трансплантацію печінки [9]. У нашому клінічному спостереженні системне застосування пропранололу та симптоматична терапія, спрямована на корекцію дихальної, печінкової, ендокринної недостатності у перші місяці життя привели до одужання дитини.

Для лікування ГП традиційно використовували стероїди, інколи, в основному при резистентних формах, вікритин [7]. Враховуючи відсутність єдиного ефективного методу лікування гемангіом, значний інтерес викликають нові, відносно безпечні у застосуванні препарати. У 2008 році кардіологи клініки міста Бордо (Франція) у ході лікування серцевої патології виявили істотне зменшення гемангіом обличчя у двох дітей на фоні застосування Пропранололу – неселективного бета-блокатора [8]. В подальшому Пропранолол стали використовувати для лікування ГП, відзначено його високу ефективність та безпечність порівняно з іншими засобами [2, 10]. Побічними транзиторними явищами при застосуванні пропранололу є артеріальна гіпотензія, синусова брадикардія, гіпоглікемія [3]. Проте за умови поступового збільшення дози, індивідуального підходу, дотримання режиму застосування, моніторингу рівня глюкози в крові і ЕКГ переносимість препарату дітьми добра [15]. Клінічно значимих побічних ефектів у нашій практиці не виникало.

#### Висновки.

1. При множинних гемангіомах шкіри необхідне дослідження внутрішніх органів, у першу чергу печінки. Для множинних гемангіом шкіри характерні мультифокальні ГП.
2. УЗД є скринінговим методом для діагностики пухлин печінки.
3. КТ з контрастування є інформативним методом для встановлення діагнозу ГП, визначення її виду (вогнищевої, дифузної, мультифокальної) та оцінки ефективності лікування.
4. Пропранолол є ефективним і безпечним способом лікування інфантильних ГП.

#### СПИСОК ВИКОРИСТАНОЇ ЛІТЕРАТУРИ

1. Barnes C.M. The placenta theory and the origin of infantile hemangioma / C.M. Barnes, E.A. Christison-Lagay, J. Folkman // *Lymphat Res Biol.* — 2007. — Vol. 5. — P. 245—255.
2. Bosemani T. Multifocal infantile hepatic hemangiomas — imaging strategy and response to treatment after propranolol and steroids including review of the literature / T. Bosemani, K.B. Puttgen, T.A. Huisman, A. Tekes // *Eur. J. Pediatr.* — 2012. — № 171(7) — P.1023—1028.
3. Cavalli R. Multiple cutaneous and hepatic infantile hemangiomas having a successful response to propranolol as monotherapy at neonatal period / R. Cavalli, V. Novotna, R.B. Buffon, C. Gelmetti // *G Ital Dermatol Venereol.* — 2013. — Vol. 148(5) — P. 525—535.
4. Christison-Lagay E.R. Hepatic hemangiomas: subtype classification and development of a clinical practice algorithm and registry / E.R. Christison-Lagay, P.E. Burrows, A. Alomari [et al.] // *J Pediatr Surg.* — 2007. — Vol. 42(1). — P. 62— 67.
5. Huang S. A. Severe hypothyroidism caused by type 3 iodothyronine deiodinase in infantile hemangiomas / S.A. Huang, H.M. Tu, J.W. Harney, M. Venihaki, A.J. Butte, H.P.W. Kozakewich, S.J. Fishman, P.R. Larsen // *N Engl J Med.* — 2000 — Vol. 343 — P. 185—189.
6. Konrad D. Spontaneous regression of severe acquired infantile hypothyroidism associated with multiple liver hemangiomas / D. Konrad, G. Ellis, K. Perlman // *Pediatrics.* — 2003. — Vol. 112 — P. 1424—1426.
7. Kulungowski A.M. Lessons from a liver hemangioma registry: subtype classification / A.M. Kulungowski, A.I. Alomarib, A. Chawla, E.R. Christison-Lagay, S.J. Fishman // *J. Pediatr Surg.* — 2012. — № 47. — P. 165—170.

8. Léauté-Labrèze C. Propranolol for severe hemangiomas of infancy / C. Léauté-Labrèze, de la Roque E. Dumas, T. Hubiche [et al.] // *N. Engl. J. Med.*, 2008. — Vol. 358(24) — P. 2649—2651.
9. Meyers R.L. Tumors of the liver in children / R.L. Meyers // *Surg. Oncol.* — 2007. — Vol. 16. — P. 19—203.
10. Mhanna A. Hepatic infantile hemangiomas treated with oral propranolol — a case series / A. Mhanna, W.H. Franklin, A.J. Mancini // *Pediatr. Dermatol.* — 2011. — № 28(1). — P. 39—45.
11. Mulliken J.B. Congenital hemangiomas and infantile hemangioma: missing links / J.B. Mulliken, O. Enjolras // *J. Am. Acad. Dermatol.* — 2004. — Vol. 50. — P. 875—882.
12. North P.E. GLUT1, a newly discovered immunohistochemical marker for juvenile hemangiomas / P.E. North, M. Waner, A. Mizeracki, M.C. Mihm // *Hum. Pathol.* — 2000. — Vol. 31 — P. 11—22.
13. Pittman K.M. No evidence for maternal-fetal microchimerism in infantile hemangioma: a molecular genetic investigation / K.M. Pittman, H.W. Losken, M.E. Kleinman [et al.] // *J. Invest. Dermatol.* — 2006 — Vol. 126 (11). — P. 2533—2538.
14. Wassef M. ISSVA classification for vascular anomalies / M.Wassef, D.Adams, A.Alomari [et al.] // *International Society for the Study of Vascular Anomalies 20th International Workshop.* — Melbourne, Australia, April 2-4. — 2014. — P. 26.
15. Zvulunov A. Oral propranolol therapy for infantile hemangiomas beyond the proliferation phase: a multicenter retrospective study / A. Zvulunov, C. McCuaig, I.J. Frieden [et al.] // *Pediatr. Dermatol.* — 2011. — Vol. 28. — P. 94—98.

I. M. BENZAR, P. V. OSYPENKO

*Bogomolets National Medical University, Pediatric Surgery Department; National Specialized Children Hospital OkhMatDyt, Diagnostic Centre, Radiology Department, Kyiv*

#### HEPATIC HEMANGIOMA IN CHILDREN: COMBINATION WITH SKIN LESIONS, DIAGNOSTIC FEATURES AND FIRST EXPERIENCE OF TREATMENT

A previously proposed classification of hepatic hemangioma postulated 3 types of lesions: focal, multifocal, and diffuse. The aim of study is clinical features, CT differentiation and treatment modality establish depending on the HH type. The study included 5 children with hemangiomas of the liver during the period November 2012 – April 2014. Diagnosis was confirmed by CT with contrast. Propranolol used as first line treatment in four patients. In one case of focal hemangiomas conducted only observation. Of 5 patients with hepatic hemangioma, 3 were multifocal with multiple cutaneous lesions, 1 focal and 1 diffuse. Complications diagnosed in one patient with diffuse HH. Subsequent treatment with Propranolol showed dramatic regression of the cutaneous and hepatic lesions within 6 months. We present the characteristic CT findings and discuss treatment options together with a comprehensive review of the relevant literature. Contrast CT is essential in confirming the diagnosis and monitoring of treatment of hepatic hemangioma. Propranolol appears highly efficacious in the management of infantile HH.

**Key words.** Hepatic hemangioma, CT with contrast, beta blocker Propranolol

**Стаття надійшла до редакції: 28.05.2014**