

УДК 616.147.33/.38-002.2-007.64-036.11-02:616.5-002.44]-07-089.816

В.І. РУСИН¹, В.В. КОРСАК¹, В.В. РУСИН¹, С.С. КАЛИНИЧ¹, О.М. КОЧМАРЬ¹, О.А. НОСЕНКО²¹ Ужгородський національний університет, медичний факультет, кафедра хірургічних хвороб, Ужгород;² Закарпатська обласна клінічна лікарня імені Андрія Новака, Ужгород**РЕЗУЛЬТАТИ ДІАГНОСТИКИ ТА ХІРУРГІЧНОГО ЛІКУВАННЯ ВАРИКОТРОМБОФЛЕБІТУ У ХВОРИХ ІЗ ХРОНІЧНОЮ ВЕНОЗНОЮ НЕДОСТАТНІСТЮ В СТАДІЇ ДЕКОМПЕНСАЦІЇ**

У хірургічній клініці Закарпатської обласної клінічної лікарні ім. Андрія Новака (ЗОКЛ) у м. Ужгороді проліковано 80 хворих із декомпенсованою хронічною венозною недостатністю, ускладненою гострим варикотромбофлебітом великої та малої підшкірних вен. В залежності від причини виникнення трофічних виразок всі хворі були поділені на дві групи. Перша група включала 41 пацієнта з відкритими трофічними виразками, що виникли на фоні варикозної хвороби. Друга група включала 39 пацієнтів з відкритими трофічними виразками, що виникли на фоні перенесеного посттромбофлебітичного синдрому. Особливістю лікування цих пацієнтів, при відсутності загрози переходу тромботичного процесу на глибоку венозну систему, було розподіл його на два етапи. На першому етапі виконувалась санація виразки методом вакуумування, на другому – проводились етіопатогенетичні втручання на венозній системі нижніх кінцівок. При загрозі переходу тромботичного процесу на глибоку венозну систему чи наявності флотуючих тромбів у глибокій венозній системі і/або тромбозі литкових вен виконували термінове оперативне втручання. Також встановлено, що застосування вакуум-терапії покращує перебіг усіх стадій ранового процесу, прискорюючи загоєння трофічних виразок.

Ключові слова: хронічна венозна недостатність, гострий варикотромбофлебіт, посттромбофлебітичний синдром, відкрита трофічна виразка, вакуум-терапія, велика підшкірна вена, мала підшкірна вена

Вступ. Тромбофлебіт підшкірних вен і гострий тромбоз глибоких вен нижніх кінцівок – досить розповсюджене захворювання, яке спостерігається як лікарями у поліклініках, так і в стаціонарах. Головна небезпека цих захворювань – тромбоемболія легеневої артерії, яка виникає у 25–37% хворих. Незважаючи на значні успіхи, що досягнуті у лікуванні хворих із тромбофлебітом вен нижніх кінцівок, у 60–80% пацієнтів через деякий час розвивається посттромбофлебітична хвороба, а пізніше у 15–29% хворих – венозні трофічні виразки гомілки [2].

Хронічна венозна недостатність нижніх кінцівок (ХВН) – глобальна медико-соціальна проблема сучасності. Це відносно самостійний патологічний стан (симптомокомплекс), в основі якого лежить ціла низка патологічних змін на молекулярному, клітинному і тканинному рівнях, який викликається венозним стазом, що призводить до дезорганізації регіонарної системи мікроциркуляції [3, 8].

Висока частота незадовільних результатів лікування хворих на ХВН нижніх кінцівок із венозними трофічними виразками пояснюється тим, що при цій патології відбуваються зміни мікроциркуляторного русла, подовжуються фази запалення і регенерації тканин, гальмується проліферація фібробластів і знижується синтез ДНК, РНК, глікопротеїдів і колагену, що у свою чергу затримує формування грануляційної тканини і епітелізацію виразок. Зміни у венозній системі викликають різні за важкістю і розповсюдженістю вторинні зміни в лімфатичній системі [6, 7].

Виникнення такого ускладнення, як гострий варикотромбофлебіт (ГВТФ) у пацієнтів з трофічними порушеннями та відкритими трофічними виразками внаслідок варикозної хвороби і/або післятромбофлеботичного синдрому (ПТФС) суттєво погіршує прогноз захворювання. Ситуація ускладнюється тим, що внаслідок виникнення гострого тромбофлебіту у хворих в стадії декомпенсації ХВН нерідко виникає ураження глибокої венозної системи кінцівки, яке практично не діагностується у зв'язку з відсутністю чітко виражених клінічних симптомів та супутніх змін шкіри в зоні трофічної виразки. На відміну від ГВТФ, де запалення є асептичним, а запалення навколишніх тканин не викликане інфекційним агентом, при відкритих трофічних виразках, як правило, приєднується рожисте запалення і ситуація змінюється: присутній фактор інфекції, аутоімунної агресії, алергії, що в кінцевому варіанті змушує лікаря помилятися з діагнозом і пропустити таке грізне ускладнення, як ГВТФ [2, 4, 5].

Мета дослідження. Покращити результати лікування пацієнтів із ХВН в стадії декомпенсації з відкритими трофічними виразками, ускладненою ГВТФ.

Матеріали та методи. На лікуванні в хірургічній клініці ЗОКЛ ім. Андрія Новака (м. Ужгород) за період із 2011 по 2016 роки знаходилося 80 пацієнтів із декомпенсованою ХВН ускладненою ГВТФ великої та малої підшкірних вен. З них 41 пацієнт мав відкриті трофічні виразки, що виникли на фоні варикозної хвороби, що склали першу групу, та 39 пацієнтів, у яких трофічні виразки виникли внаслідок перенесеного ПТФС, що скла-

ли другу групу відповідно. В першій групі ГВТФ ВПВ траплявся у 38 пацієнтів, МПВ у 3 пацієнтів, у другій групі ГВТФ ВПВ траплявся у 35 пацієнтів, МПВ у 2 пацієнтів та 2 пацієнтів мали поєднання ГВТФ у ВПВ та МПВ.

Гендерне співвідношення в обох групах було майже однакове. У першій групі було 34 жінки та 7 чоловіків, у другій групі – 34 жінки та 5 чоловіків.

Усім хворим було виконано комп'ютерну планіметрію трофічних виразок. За її даними в першій групі трофічні виразки до 10 см² спостерігались у 10 пацієнтів, до 20 см² – у 18 пацієнтів, понад 20 см² – у 13 пацієнтів, в другій групі трофічні виразки до 10 см² спостерігались у 9 пацієнтів, до 20 см² – у 15 пацієнтів, понад 20 см² у 15 пацієнтів.

При визначенні глибини ураження виразковим процесом тканини сегмента використовували класифікацію (Фісталь Е.Я.), згідно з якою до першого анатомічного шару належить епідерміс, другий шар утворює дерма, підшкірна жирова клітковина і/або фіброзна тканина, третій шар складають м'язи, сухожилля і судинно-нервові пучки, а кістково-суглобові структури утворюють четвертий шар.

Хворі з діаметром виразки до 10 см² мали II ступінь глибини ураження виразковим процесом, а пацієнти з виразковим дефектом понад 10 см² мали III ступінь.

Для контролю за мікрофлорою та її чутливістю до антибактеріальних препаратів проводили бактеріологічне дослідження за загальноживаним методом паперових дисків.

Для виділення бактеріальної мікрофлори використовували загальні (м'ясо-пептонний агар) та селективні поживні середовища (жовтково-сольовий агар, Ендо і Сіммонса). Із метою ізоляції представників мікроскопічних грибів ексудат трофічних виразок додатково висівали на агар Сабуру, Чапека-Докса та Громико (сусло агар: м'ясо-пептонний агар = 1:1). Чисті культури виділених патогенів ідентифікували за допомогою API-тестів.

При бактеріологічних дослідженнях вивчали видовий склад мікрофлори, її чутливість до різних антибіотиків, загальне мікробне число у поверхневому та глибокому шарах трофічних виразок.

Гістологічно вивчили біопсійний матеріал (поверхневий і глибокий шари трофічних виразок). Гістопрепарати забарвлювали гематоксилином та еозином, толуїдиновим синім, сафраніном і міцним зеленим (fast green), за Ван-Гізона, Вейгертом, ставили ШПК-реакцію. Також використовували імуногістохімічні методи для визначення проліферації клітин PCNA.

У хворих з відкритими трофічними виразками, які самі по собі різко болючі, а навколишні тканини ущільнені та набряклі внаслідок ліподерматосклерозу, визначення локалізації та наявності тромботичного процесу поверхневих і особливо глибоких вен проблематично. У встановленні діагнозу крім клінічного огляду, допомагав скурпульозний аналіз даних анамнезу з вказівкою на характер посилення болю, приєднання підвищеної щільності тканин та їх напруження, збільшення набряку, відчуття розпирання в кінцівці, а також результати кольорового дуплексного ангіосканування.

Результати досліджень та їх обговорення. При аналізі даних анамнезу та скарг пацієнтів було відзначено, що практично у всіх основною скаргою була наявність трофічних виразок, з якими і пов'язувались симптоми тромбофлебіту, що починався. У більшості хворих тромбофлебіт виникав несподівано, за винятком пацієнтів, у яких провокуючим фактором було рожисте запалення, яке спостерігалось у 7 та 18 пацієнтів у першій та другій групах відповідно. При відносно задовільному стані пацієнти скаржились на появу ущільнення по ходу варикозно змінених вен. Підвищення температури тіла до 37,8°C було у 7 пацієнтів першої групи та у 18 пацієнтів другої групи. У 7 пацієнтів з ерітемаготною формою рожистого запалення на гомілці спостерігалось підвищення температури тіла до 39°C, що супроводжувалося ознобом (табл. 1).

Таблиця 1

Частота клінічних проявів у хворих на ГВТФ ВПВ при ХВН у стадії декомпенсації

Клінічна симптоматика	Кількість хворих у %	
	варикозна хвороба	ПТФС
Біль	100%	100%
Гіперемія шкіри по ходу вени	50%	30%
Шнуроподібний тяж	100%	100%
Варикозне розширення вен	100%	100%
Болючість по ходу вени при пальпації	100%	100%
Запальний інфільтрат	100%	100%
Набряк враженої кінцівки	100%	100%
Гіпертермія (загальна)	17%	46,2%

Значної відмінності у частоті прояву клінічних симптомів між хворими обох груп не спостеріглося.

Тромбофлебіт системи МПВ, як самостійно, так і у поєднанні з тромбофлебітом ВПВ, клінічно проявлявся тільки болючістю при пальпації литки.

При збільшенні набряку ступні та гомілки, який супроводжувався болем при пальпації м'язів гомілки, тягучою болючістю під час ходьби та позитивним симптомом Хоманса, можна було передбачити перехід патологічного процесу на глибоку венозну систему.

Ультразвуковими ознаками ГВТФ були: відсутність кровоплину, наявність в просвіті тромботичних мас, відсутність реакції на стискання датчиком.

На основі аналізу даних клінічного обстеження та дуплексного ангіосканування нами відзначені такі види ГВТФ залежно від локалізації.

В першій групі у 8 хворих спостерігався тотальний варикотромбофлебіт ВПВ з флотацією верхівки у стегновій вені, у 18 хворих – процес доходив до сафено-феморального співгирла, у 13 – до нижньої третини стегна. У 2 хворих із ГВТФ системи МПВ спостерігався перехід тромботичного процесу на литкові синуси.

У хворих другої групи флотуючий тромб у стегновій вені спостерігався у 13 випадків, у 15 – доходив до підшкірно-стегнового співгирла, у 7 – до нижньої третини стегна. У 2 хворих з ГВТФ системи МПВ спостерігався перехід процесу на литкові вени. У 2 хворих з поєднанням ураженими ВПВ та МПВ тромбофлебіт доходив до співгирла на стегні та на литкові вени на гомілці.

Якщо розповсюджений вертикальний рефлюкс по ВПВ у першій групі хворих спостерігався у 44% випадків, а в другій групі – тільки у 28%, то горизонтальний рефлюкс в першій групі хворих спостерігався тільки у 29,3%, а у другій групі хворих – у 100% випадків.

Тактикою лікування ГВТФ при важких формах декомпенсованої венозної недостатності з трофічними виразками передбачено:

- профілактику тромбоемболічних ускладнень;
- радикальне хірургічне лікування ГВТФ з корекцією порушень венозної гемодинаміки в поєднанні з санацією гнійно-трофічного дефекту за допомогою вакуум-терапії;
- ліквідація трофічних порушень – аутодерматоластика.

У пацієнтів з важкими формами ХВН з трофічними виразками та ГВТФ хірургічна тактика була скерована залежно від переваги того патологічного компонента, який потребував першочергової корекції.

При локалізації тромбофлебіту в підшкірних венах гомілки та стегна і відсутності прямої загрози переходу процесу на глибоку венозну систему перевагу віддавали консервативному лікуванню (низкомолекулярні гепарини, флеботоніки, ан-

тибіотики – у випадку рожистого запалення), вакуумуванню трофічної виразки. Радикальна венектомія з ліквідацією усіх порушень локальної венодинаміки з аутодермопластиком виконувалось в плановому порядку.

У випадку локалізації верхівки тромбу на рівні підшкірно-стегнового та підшкірно-підколінного співгирл, при переході процесу, у вигляді флотуючих тромбів, у глибоку венозну систему і/або тромбозі литкових вен виконували термінове оперативне втручання: кросектомія, тромбектомія, короткий стріпінг на стегні з дистальною катетерною склерооблітерацією, з санацією гнійно-трофічної виразки за допомогою вакуумних пристроїв.

При ГВТФ системи МПВ та переході тромботичного процесу на глибоку венозну систему трофічну виразку вакуумували і в положенні хворого на животі, з S-подібного розрізу в підколінній ямці, виконували видалення МПВ з перев'язкою тромбованих литкових синусів, з наступною, у відтермінованому періоді (3–4 тижні), аутодерматопластиком трофічної виразки.

Особливістю лікування у пацієнтів із відкритими трофічними виразками було розподіл його на два етапи. На першому етапі виконувалась санація виразки методом вакуумування (рис. 1). На другому етапі проводились етіопатогенетичні втручання на венозній системі нижніх кінцівок.

Репаративні процеси в поверхневому шарі венозної трофічної виразки різко пригнічені, що зумовлено порушенням гістоархітекτονіки і мікробного обсіменіння, яке перешкоджає приживленню шкірного аутодермотрансплантату.

Спектр бактеріальної складової мікрофлори, яка ініціювала і ускладнювала перебіг загосення трофічних виразок, характеризувався відомою різноманітністю. Серед усіх ізолятів переважали коагулазо-позитивні (*Staphylococcus aureus*) та епідермальні стафілококи (*Staphylococcus epidermidis*). Друге місце за чисельністю посідали штами гемолітичних стрептококів (*Staphylococcus pyogenes*), зовсім незначною була кількість культур ентерококів (*Enterococcus faecalis*). Вищеназвані бактеріальні ізоляти належали до представників грам-позитивних бактерій, частка яких сумарно в етіології трофічних виразок становила 66,1 %. Що ж до спектра менш значної частки грам-негативних бактерій в патогенезі трофічних виразок, то він представлений, перш за все, такими видами, як *Proteus vulgaris*, *Klebsiella oxytoca*, *Klebsiella pneumoniae* і *Pseudomonas aeruginosa*, що розміщені тут у порядку зменшення кількості їх ізолятів.

Дослідження етіологічної ролі мікроскопічних грибів у виникненні і/або ускладненні трофічних виразок вказало на їх причетність до цієї патології. Із усіх обстежених нами трофічних виразок у чотирьох випадках висіяно ізольовано культуру *Candida albicans*.

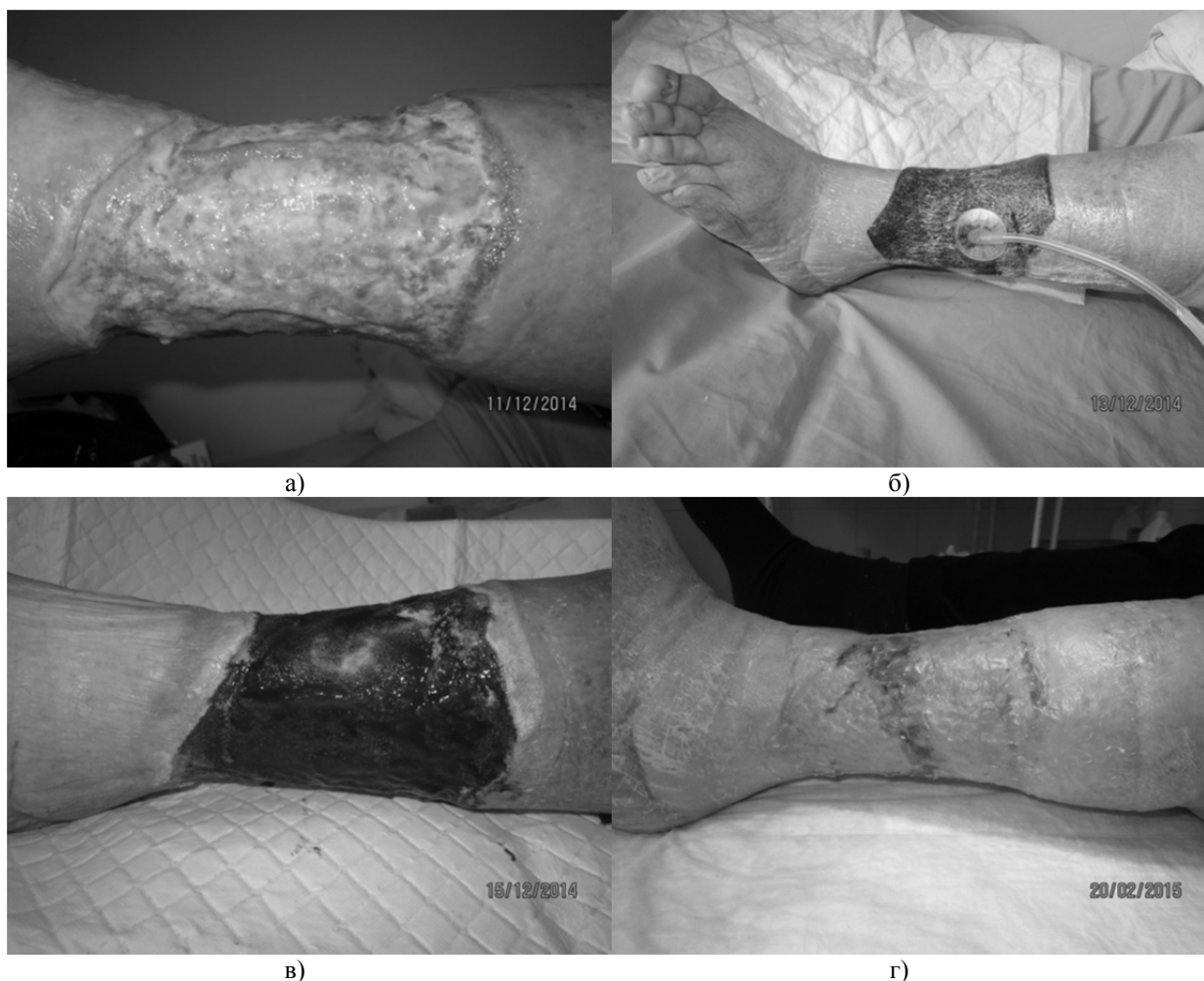


Рис. 1. Санація виразки методом вакуумування: а) забруднена інфікована виразка; б) вакуумна пов'язка на гоміліці; в) чисті яскраві грануляції на 4 добу; г) через 2 місяці.

В результаті патогістологічних досліджень встановлено, що поверхневий шар виразки утворений некротичною тканиною і має товщину від 0,5 до 3 мм. Клітинні елементи в поверхневому шарі не виявлялися. В шести випадках спостерігали місця нейтрофільної інфільтрації у ділянці гнійного розплавлення тканин.

У глибокому шарі некротичні вогнища не спостерігали, натомість виявлено наявність значної кількості волокнистої міжклітинної речовини, що містить поліморфноядерні лейкоцити та імунокомплементні клітини. Переважна більшість лімфоцитів глибокого шару представлена Т-лімфоцитами (СД+) та макрофагальними клітинами, які виявлялися практично по всій товщі глибокого шару. В-лімфоцити (СД 20+) траплялися тільки у 7 хворих і у вигляді окремих скупчень, що збігається з даними інших авторів.

У 71,2% випадків мікрофлора поверхнього шару являє собою монокультуру. У глибоких шарах виразки монокультура становила 81,3%. Мікробне обсіменіння поверхні виразки коливається від $7,4 \pm 0,5 \times 10^6$ до $9,9 \pm 2,1 \times 10^6$ і у середньому в 150–1000 разів більше ніж у її глибоких шарах.

На відміну від поверхнього шару, глибокий шар виразки має незначну бактеріальну контамінацію, добре васкуляризований, у ньому присутні імунокомпетентні клітини й проліферуючі фібробласти, що безперечно сприяє перебігу ранового процесу після аутодермопластики. Ось чому ліквідація поверхнього шару трофічної венозної виразки дозволяє створити сприятливі умови для приживлення шкірних аутодермопластиків та епітелізації виразкового дефекту.

Вакуум-терапія покращує перебіг усіх стадій ранового процесу, прискорюючи загоєння місця ушкодження, знижує рівень ексудації, сприяючи підтриманню помірно вологого ранового середовища, необхідного для нормального перебігу репаративно-регенеративних процесів [5]. Зазначені ефекти сприяють зростанню клітинної проліферації, посилюють синтез у рані основних речовин сполучної тканини та протеїнів [1].

Загоєння рани – чітко скоординований процес, в якому провідну роль відіграють різні металопротеази (МП), що скеровуються до ранового ложа власними клітинами організму (кератиноцитами, ендотеліоцитами, фібробластами, нейтрофільними гранулоцитами). Ендогенні протеази зумовлюють

протеолітичне очищення рани. Протеолітична деградація ендотеліального матриксу, яку здійснюють переважно МП, має виключно важливе значення для нормального перебігу загоєння, оскільки забезпечує як його ремоделізацію, так і міграцію клітин. Тому порушення активаторно-інгібіторного балансу протеолітичних систем може призводити до ускладнень загоєння та хронізації рани.

Відомо, що надмірна активність МП є одним із ключових патогенетичних чинників у розвитку виразкових уражень при цукровому діабеті. У дослідженнях останніх років виявлено, що колонізація діабетичних ран та хронічне запалення призводять до сталої активації клітин імунної системи, які продукують МП у надмірній кількості.

Отже, регуляція експресії та активації МП у ранах, які не загоюються тривалий час, може бути одним із шляхів підвищення ефективності їх терапії. Існує ціла низка заходів, які потенційно знижують активність протеаз у рані. Виділяють три ключові принципи лікування при ранах із надмірною активністю протеаз:

- лікування спрямоване на причини та будь-які фактори, які можуть посилити ураження (усунення тиску, корекція ішемії та забезпечення оптимальної перфузії тканин);
- оптимізація стану ранового ложа і загального стану пацієнта (терапія негативного тиску у рані, модулювання бактеріального навантаження, хірургічне оброблення ран);
- корекція активності протеаз із використанням протеазо-модульних пов'язок (International Consensus, 2011).

Одним із ефектів вакуум-терапії є активна евакуація ранового вмісту разом із наявними МП, тому ця процедура в комплексному лікуванні при ХР патогенетично обґрунтована.

Повна епітелізація при виразках до 10 см² та II ступеня глибини ураження досягнута у 19 хворих (10 пацієнтів першої групи та 9 другої) протягом 7 сеансів вакуум-терапії.

СПИСОК ВИКОРИСТАНОЇ ЛІТЕРАТУРИ

1. Метод локального отрицательного давления в профилактике и лечении гнойно-септических осложнений в травматологии и ортопедии / В.Н. Оболенский, А.А. Ермолов, Д.В. Сычев [и др.] // Вестник травматологии и ортопедии им. Н.Н. Пирогова. — 2013. — № 2. — С. 3—11.
2. Современные возможности диагностики и хирургического лечения острого тромбоза и тяжелых форм варикозной болезни / Н.Ф. Дрюк, Л.М. Чернуха, Н.Ф. Никишин [и др.] // Клінічна хірургія. — 2003. — № 2. — С. 35—40.
3. Фисталь Э.Я. Гистоморфологические изменения, развивающиеся в тканях посттравматической трофической язвы нижних конечностей / Э.Я. Фисталь, В.В. Арефьев, Т.И. Шевченко [и др.] // Український журнал екстремальної медицини імені М.О. Можаяєва. — 2010. — Т. 11, №4. — С. 99—102.
4. Clinical Evaluation of a Novel Topical Negative Pressure Device in Promoting Healing in Chronic Wounds / S. Bradbury, N. Walkley, N. Ivins, K. Harding // Adv Wound Care. — 2015. — Vol. 4, № 6. — P. 346—357.
5. Multicenter Randomized Controlled Trial Comparing Treatment of Venous Leg Ulcers Using Mechanically Versus Electrically Powered Negative Pressure Wound Therapy / A. Marston, A. William, G. David [et al.] // Adv Wound Care. — 2015. — Vol. 4, № 2. — P. 75—82.
6. Thalyne Y.A. Quality of life assessment of patients with and without venous ulcer / Y.A. Thalyne, I.K. Costa, M.D. Melo // Rev Lat Am Enfermagem. — 2014. — Vol.22, № 4. — P. 576—581.

Решті хворим було виконано закриття грануючих ран методом аутодермопластики розщепленим клаптом.

При застосуванні вакуум-терапії нами виявлено значне скорочення часу підготовки рани до аутодермопластики. Для декомпенсованої варикозної хвороби середня тривалість підготовки становила 6, 7 днів, для хворих із ПТФС – 11,3 днів.

Вакуумну пов'язку продовжували використовувати після аутодермопластики клаптів для їх фіксації та утримання трансплантатів на реципієнтній ділянці. Для запобігання зміщення або відриву клаптів при ранній перев'язці на 3 і 7 день застосовували сіткові атравматичні пов'язки. При дотриманні вищевведених правил, приживлення шкірних клаптів нами виявлено в 93,4% випадків. Четверо пацієнтів потребували повторної аутодермопластики, що зумовлено лізисом трансплантату.

Запропонований лікувально-діагностичний алгоритм, який включає виконання радикального лікування ГВТФ із санацією гнійно-трофічних дефектів під прикриттям вакуум-терапії та ранньої аутодермопластики, дозволяє практично загоїти всі рани протягом декількох місяців.

Висновки.

1. Лікування пацієнтів з ХВН в стадії декомпенсації з трофічними виразками ускладненою гострим варикотромбофлебітом скероване на ліквідацію тромботичного процесу при ембологенних формах тромбозу, корекцію порушень венозної гемодинаміки та ліквідацію гнійно-трофічного дефекту.

2. Застосування вакуум-терапії сприяє ранньому очищенню ран від нашарувань фібрину та ділянок некрозу, зменшенню площі та глибини ран, росту грануляційної рани, прискоренню крайової епітелізації.

3. Глибокий шар виразки (>6 мм) має бактеріальну контамінацію у 150–1000 разів меншу ніж у поверхневому шарі (3 мм) і в ньому присутні імунокомплементні клітини та проліферуючі фібробласти.

7. The Application of Negative Pressure Wound Therapy in the Treatment of Chronic Venous Leg Ulceration: Authors Experience / M. Kucharzewski, P. Mieszczanski, K. Wilemska-Kucharzewska [et al.] // *Biomed Res Int.* — 2014. — Vol. 4 (2). — P. 297—230.

8. The economic benefits of negative pressure wound therapy in community—based wound care in the NHS / C. Dowsett, L. Davis, V. Henderson [et al.] // *Int. Wound J.* — 2012. — Vol. 9, № 5. — P. 554—552.

V.I. RUSYN¹, V.V. KORSAK¹, V.V. RUSYN¹, S.S. KALYNYCH¹, O.M. KOCHMAR¹, O.A. NOSENKO²

¹ *Uzhhorod National University, Medical Faculty, Department of Surgical Diseases, Uzhhorod*

² *Transcarpathian Regional Clinical Hospital named after A. Novak, Uzhhorod*

RESULTS OF DIAGNOSIS AND SURGICAL TREATMENT OF VARICOTHROMBOPHLEBITIS IN PATIENTS WITH CHRONIC VENOUS INSUFFICIENCY IN THE DECOMPENSATION

In the Surgical Clinic of Transcarpathian Regional Clinical Hospital named after A. Novak, Uzhhorod treated 80 patients with chronic venous insufficiency in the decompensation complicated by acute varicothrombophlebitis of large and small saphenous vein. Depending on the cause of venous ulcers, all patients were divided into two groups. The first group includes 41 patients with open trophic ulcers, arisen against the background of varicose veins. The second group included 39 patients with open trophic ulcers, arisen against the background of suffering postthrombophlebitic syndrome. The peculiarity of the treatment of these patients in the absence of the threat of thrombotic transition process in the deep venous system was its distribution into two phases. The first phase was carried out by vacuuming sanitation ulcers, the second – held intervention on the venous system of the lower extremities. With the threat of thrombotic transition process in the deep venous system or presence of flotation of blood clots in the deep venous system and / or venous thrombosis of sural vein performed emergency surgery. Also found that the use of vacuum therapy course improves all phases of wound healing, accelerating the healing of venous ulcers.

Key words: chronic venous insufficiency, acute varicothrombophlebit, postthrombophlebitic syndrome, open trophic ulcers, vacuum therapy, large saphenous vein, small saphenous vein

Стаття надійшла до редакції: 04.05.2016 р.