

УДК 616.13–036.1–089

Є.С. БУЦКО¹, А.Г. ГОЛЯКА¹, С.Ю. ДЕНИСОВ¹, Ф.В. ГОРЛЕНКО², В.В. РУСИН², П.О. БОЛДІЖАР², І.І. КОПОЛОВЕЦЬ²¹Клінічна лікарня «Феофанія» ДУС, відділення інтервенційної нейрорадіології інсультного центру, Київ;²Ужгородський національний університет, медичний факультет, кафедра хірургічних хвороб, Ужгород**СИМУЛЬТАННІ ЕНДОВАСКУЛЯРНІ ВТРУЧАННЯ ПРИ ПОЄДНАНОМУ АТЕРОСКЛЕРОТИЧНОМУ УРАЖЕННІ СОННИХ АРТЕРІЙ, АОРТИ ТА АРТЕРІЙ НИЖНІХ КІНЦІВОК**

Проаналізовано результати ендovasкулярного лікування 12 хворих у відділенні інтервенційної нейрорадіології клінічної лікарні «Феофанія» з поєднаним атеросклеротичним ураженням екстракраніальних артерій та артерій нижніх кінцівок. Встановлено критерії для вибору хірургічної тактики у даних пацієнтів. Аналіз віддалених результатів ендovasкулярних методів лікування атеросклеротичного ураження екстракраніальних артерій та артерій нижніх кінцівок виявив їх високу ефективність (91,6% добрих результатів через 4 роки спостереження) у лікуванні даної патології.

Ключові слова: внутрішня сонна артерія, артерії нижніх кінцівок, стентування, балонна ангіопластика.

Вступ. Облітеруючий атеросклероз – це генералізоване захворювання, що характеризується вогнешевим розростанням сполучної тканини у поєднанні з ліпідною інфільтрацією субінтимально-інтимального шару артерій еластичного та м'язово-еластичного типів (вважає середні та великі артерії) і характеризується утворенням атеросклеротичних бляшок, що складаються з ліпідів (внутрішньо- і позаклітинних), гладком'язових клітин, сполучної тканини і глікозаміногліканів. Атеросклероз судин головного мозку часто поєднується з ураженням судин нижніх кінцівок [1].

Ішемія мозку на фоні атеросклеротичного оклюзійно-стенозичного ураження екстракраніальних артерій є порушенням кровопостачання мозку, що, в свою чергу, проявляється важкими патофізіологічними змінами, які призводять до термінальних станів, а при несвоєчасній і неадекватній спеціалізованій допомозі – до смерті або глибокої інвалідизації пацієнта [2].

У Європі та США широкого поширення набула ендovasкулярна хірургія, що виникла як альтернатива відкритому хірургічному втручанню. Переваги ендovasкулярних методів обумовлені: малою інвазивністю методу, зменшенням ризику післяопераційних ускладнень, зниженням летальності і тривалості термінів госпіталізації, що дозволяє рекомендувати їх до широкого залучення при лікуванні атеросклеротичного ураження артерій [3, 4, 5].

Мета дослідження. Розробити тактику хірургічного лікування поєднаних атеросклеротичних уражень артерій головного мозку та артерій нижніх кінцівок з використанням мініінвазивних ендovasкулярних технологій.

Матеріали та методи. У відділенні судинної хірургії Закарпатської обласної лікарні ім. Андрія Новака (м. Ужгород) з 2012 по 2016 рр. на стаціо-

нарному лікуванні перебувало 112 хворих з поєднаним атеросклеротичним ураженням сонних артерій та артерій нижніх кінцівок. Із них у 12 пацієнтів виконано 25 ендovasкулярних втручань у відділенні інтервенційної нейрорадіології клінічної лікарні «Феофанія» ДУС (м. Київ).

Вік хворих становив від 49 до 71 року (середній вік – $56 \pm 2,3$ року). Серед 12 хворих переважали чоловіки – 9 осіб (75 %).

Клінічна характеристика хворих була типовою для поєднаного атеросклеротичного ураження сонних артерій та артерій нижніх кінцівок. У всіх 12 пацієнтів було діагностовано гостре порушення мозкового кровообігу (ГПМК) за ішемічним типом в басейні середньої (СМА) або передньої мозкової артерії (ПМА) у поєднанні з ознаками хронічної ішемії нижньої кінцівки (ІБ–ІІІ стадії за А.В. Покровським).

Усім пацієнтам виконано ультразвукове дуплексне сканування сонних артерій на апараті «Zonare» з лінійним (8–12 МГц) та конвексним (2–5 МГц) датчиками та рентгенконтрастне ангіографічне обстеження на апараті «Alura-1999» (Philips) з використанням рентгенконтрастної речовини «Ультравіст» (рис. 1–3).

Хворим з поєднаними ураженнями сонних артерій та артерій нижніх кінцівок виконано такі ендovasкулярні втручання (табл. 1).

Після виконання ангіопластики та стентування всім пацієнтам було призначено ліжковий режим упродовж 12–24 год. Інтраопераційно пацієнти отримували гепарин у дозі 5 тис. ОД в/в, струмінно та у післяопераційному періоді аспірин кардіо у дозі 100 мг на добу (магнікор у дозі 75 мг на добу) та клопидогрель у дозі 75 мг на добу (атерокард у дозі 75 мг на добу). Для поліпшення венозного відтоку від головного мозку застосовували детралекс 1000 мг на добу.

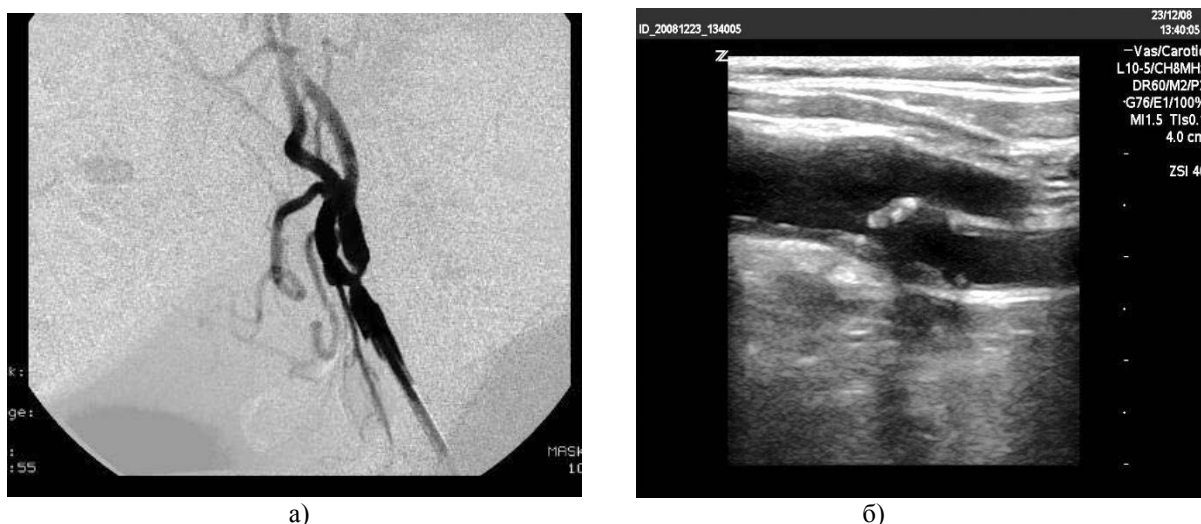

Рис. 1. Артеріограма та УЗДС сонних артерій: а) артеріограма: стеноз в ділянці роздвоєння загальної сонної артерії, гирла внутрішньої та зовнішньої сонних артерій; б) УЗДС: критичний стеноз гирла внутрішньої сонної артерії.

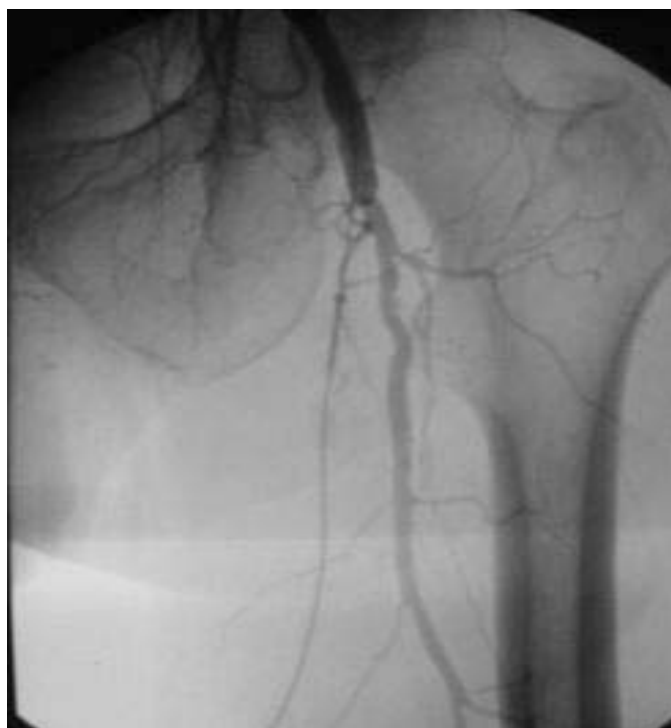

Рис. 2. Артеріограма нижньої кінцівки (поширена оклюзія стегнової артерії).

Таблиця 1

Розподіл пацієнтів залежно від виду ендovasкулярного втручання та кількості встановлених стентів

Вид втручання	Кількість пацієнтів	Кількість стентів, встановлених одному пацієнту
Балонна ангіопластика ПАС, ПА + стентування ВСА	2 (16,7%)	1
Стентування ЗовКА, ПАС, ПА + стентування однієї ВСА	7 (58,3%)	2
Стентування ЗовКА, ПАС + стентування обох ВСА	3 (25,0 %)	3
Усього	12 (100%)	25

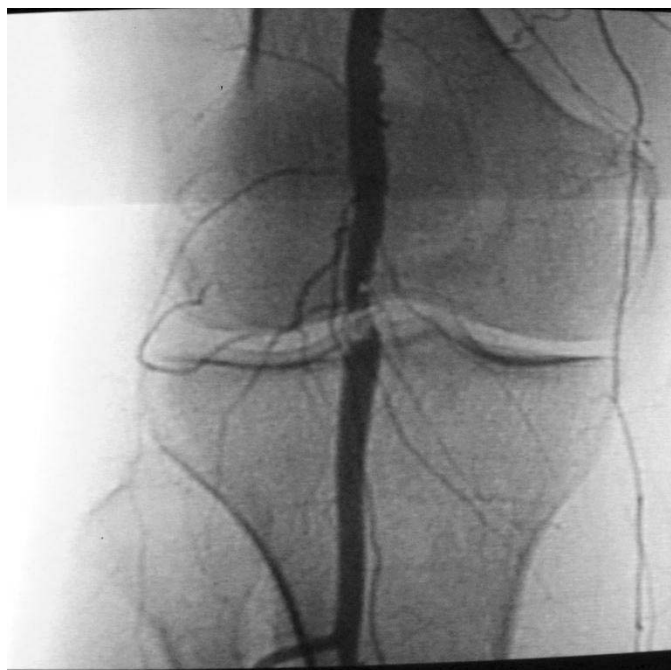

Рис. 3. Артеріограма нижньої кінцівки (локальна оклюзія підколінної артерії).

Віддалені результати ендоваскулярного лікування проаналізовано впродовж чотирьох років спостереження. Контроль здійснювався за допомогою контрастної ангіографії та ультразвукової доплерографії екстракраніальних артерій та артерій нижніх кінцівок з оцінкою зони реконструкції через 6 та 12 місяців, а потім – щорічно.

Результати досліджень та їх обговорення. Усі

втручання виконано за класичною методикою Сельдингера шляхом пункції стегнової артерії. Для стентування артерій нижніх кінцівок застосовували саморозкривні стенти Smart, Epic, Wallstent. Для стентування внутрішньої сонної артерії (ВСА) застосовували саморозкривні стенти Protege, Wallstent. Виконували контрольну ангіографію, для з'ясування ліквідації стенозу (рис. 4–6).

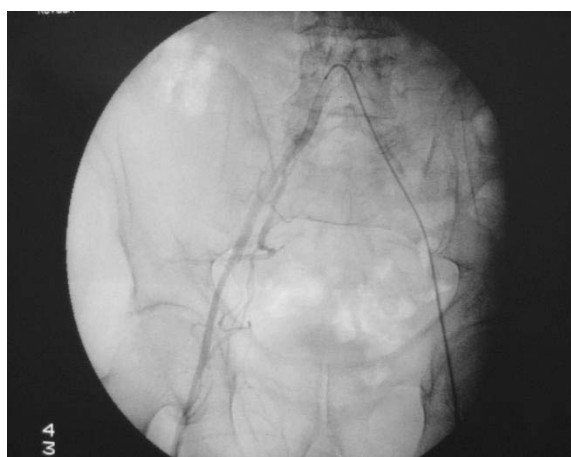
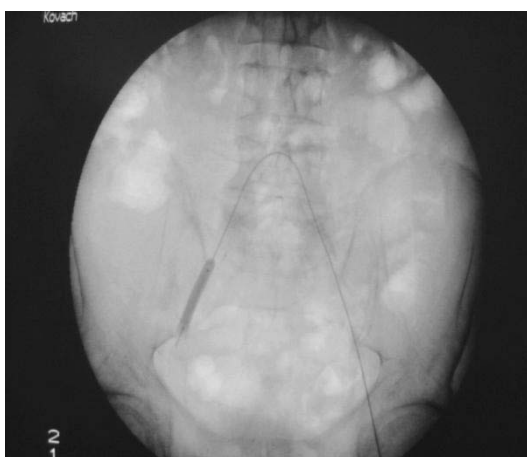

Рис. 4. Аорто-артеріограма нижніх кінцівок. Черезшкірна балонна ангіопластика зовнішньої клубової артерії справа.

У всіх 12 хворих виконано стентування ВСА після покращення та стабілізації кровообігу головного мозку (після 21 доби після перенесеного ГПМК).

Нами розроблено оптимальний тактичний підхід до лікування поєднаних уражень сонних артерій та артерій нижніх кінцівок. Із стегнового доступу проводили балонну дилатацію або стентування судин двох басейнів. Ми виділяємо такі

можливі варіанти лікування: 1) виконання стентування сонних артерій з наступною балонною ангіопластиком-стентуванням артерій нижніх кінцівок, як другим етапом хірургічного лікування; 2) спочатку балонна ангіопластика – стентування артерій нижніх кінцівок, а потім стентування сонних артерій; 3) одномоментне виконання стентування ВСА та артерій нижніх кінцівок. На нашу думку, пацієнти з мультифокальним уражен-

ням артерій нижніх кінцівок та сонних артерій, які перенесли гостре порушення мозкового кровообігу та потребують одномоментної ендovasкулярної корекції уражених артеріальних басейнів. Першочергово виконується стентування в басейні сонних артерій, потім корекція стенозів у басейні

аорти та артеріях нижніх кінцівок. Ендovasкулярні втручання є малотравматичними, не потребують перетискання висхідної аорти, сонних артерій, дають змогу одноетапно відновити магістральний кровоплин на декількох уражених артеріальних сегментах.

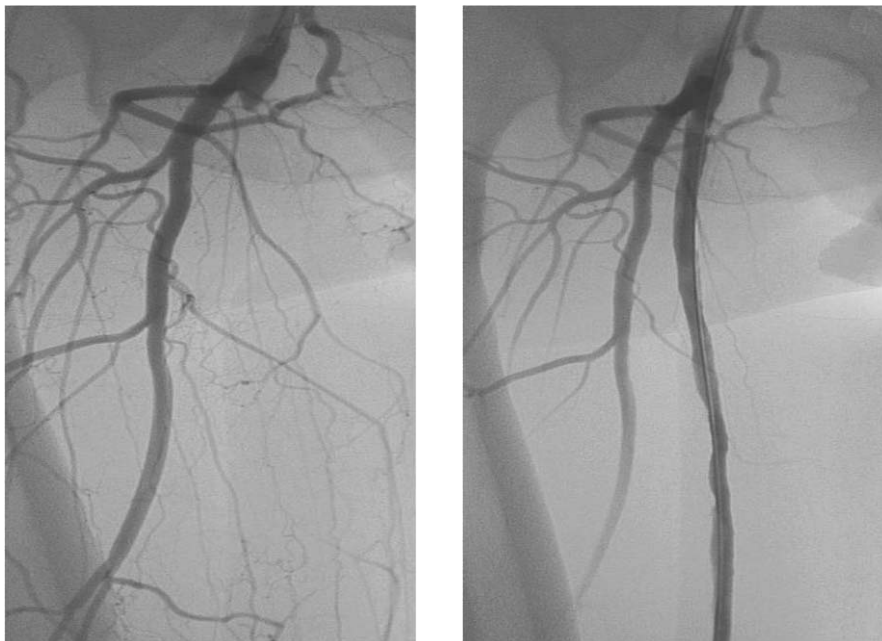


Рис. 5. Артеріограма нижньої кінцівки. Черезшкірна балонна ангіопластика при сегментарному стенозі стегнової артерії.

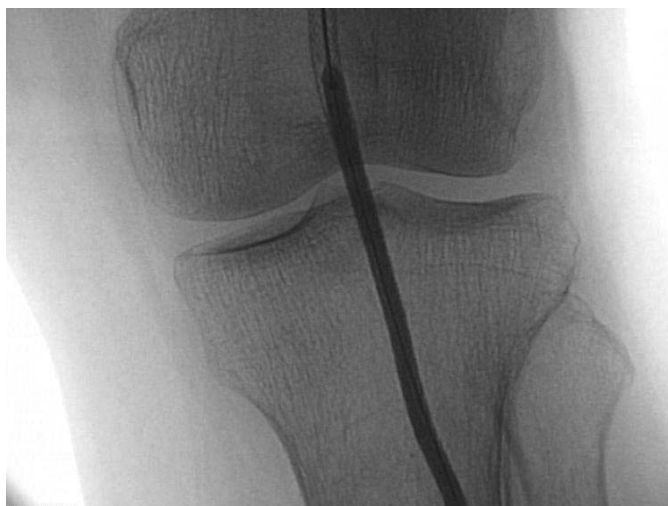

Рис. 6. Артеріограма нижньої кінцівки. Черезшкірна балонна ангіопластика при сегментарному стенозі підколінної артерії.

При виборі хірургічної тактики у пацієнтів з мультифокальним атеросклеротичним ураженням артерій нижніх кінцівок та сонних артерій слід враховувати такі критерії:

- недостатність якого артеріального басейну переважає у хворого (басейн артерій нижніх кінцівок чи басейн сонних артерій), але першочергово перевагу надаємо стентуванню сонних артерій;

- толерантність головного мозку до тимчасового перетискання сонних артерій з урахуванням

стану судин кола Велізієва, наявність синдрому обкрадання;

- тип атеросклеротичних бляшок, їх емболонебезпечність та ступінь стенозу артерій.

Інтраопераційні та ранні післяопераційні ускладнення ми не спостерігали. Тривалість післяопераційного періоду у пацієнтів становила від 2 до 7 діб (у середньому – $4,8 \pm 1,9$ доби). У післяопераційний період відзначено відсутність вираженого болювого симптому в ділянці післяопера-

ційної рани, що дало змогу активізувати пацієнтів уже наступної доби. Більшість пацієнтів (9–75%) виписано зі стаціонару через 3 доби після ендovasкулярного втручання.

Усім пацієнтам для контролю прохідності зони балонної ангіопластики-стентування виконували дуплексне сканування артерій з кольоровим картуванням кровоплину. На момент виписки зі стаціонару в усіх пацієнтів при ультразвуковому дуплексному скануванні стенозів у зоні ендovasкулярних втручань не було виявлено.

Нами простежені віддалені результати у 12 хворих після ендovasкулярних втручань на ВСА та артерій нижніх кінцівок (рис. 7). Випадків негативної динаміки неврологічної симптоматики при мультифокальному атеросклеротичному ураженні ВСА та артерій нижніх кінцівок через 4 роки після ендovasкулярних втручань виявлено не було. У 3

(25 %) хворих стадія хронічної ішемії нижньої кінцівки з IV ст. переведена у II-A ст. У 9 (75%) пацієнтів ліквідовано симптоми недостатності кровопостачання головного мозку, у 3 (25,0%) хворих III–IV ст. недостатності кровопостачання головного мозку переведена у I ст. хронічної ішемії головного мозку.

Впродовж чотирьох років спостереження у 4 (30%) пацієнтів виявлено рестенози стентів: у 2 (15 %) пацієнтів – через два роки та ще у 2 (15 %) – через чотири роки після ендovasкулярного втручання. Регрес неврологічної симптоматики та покращення кровообігу в артеріях нижніх кінцівок виявлено в усіх пацієнтів.

Кумулятивний аналіз позитивних результатів спостереження протягом чотирьох років засвідчив добрі та задовільні результати ендovasкулярного хірургічного лікування у 91,6% випадків.

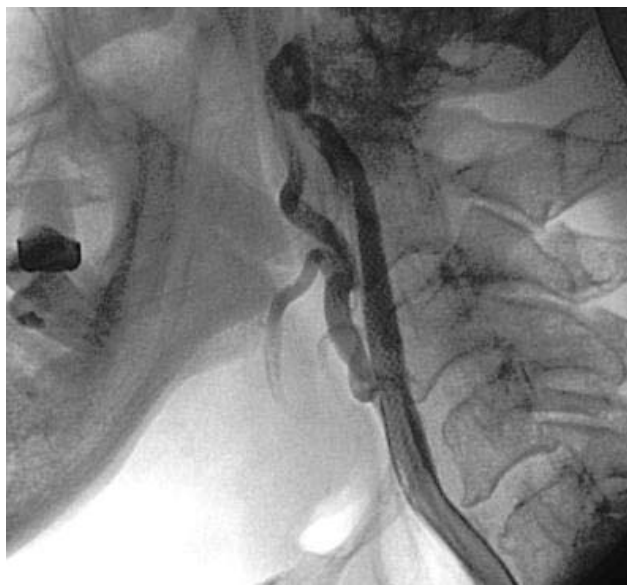

Рис. 7. Контрольна артеріографія сонних артерій (стент прохідний).

На сьогоднішній день у сучасній літературі поєднане ендovasкулярне лікування стенозів/оклюзій артерій нижніх кінцівок та сонних артерій висвітлено недостатньо. Наш досвід симультованих ендovasкулярних втручань свідчить про можливість проведення таких операцій у пацієнтів із мультифокальним атеросклерозом.

Висновки. Аналіз віддалених результатів симультованих ендovasкулярних втручань при поєднаному атеросклеротичному ураженні сонних артерій та артерій нижніх кінцівок виявив їх високу ефективність (91,6% добрих результатів через 4 роки спостереження) у лікуванні даної патології.

СПИСОК ВИКОРИСТАНОЇ ЛІТЕРАТУРИ

1. Ендovasкулярні технології в лікуванні хронічної ішемії нижніх кінцівок / [В.І. Русин, В.В. Корсак, Є.С. Буцко [та ін.]]. — Ужгород: Карпати, 2014. — 198 с.
2. Синдроми обкрадання при патології судин дуги аорти / [В.І. Русин, В.В. Корсак, Є.С. Буцко [та ін.]]. — Ужгород: Карпати, 2011. — 232 с.
3. Concomitant carotid endarterectomy and coronary bypass surgery: outcome of on-pump and off-pump techniques / Y. Mishra, H. Wasir, V. Kohli [et al.] // Ann. Thorac. Surg. — 2004. — № 78. — P. 2037—2043.
4. Operative outcome of simultaneous carotid and valvular surgery / M. Yoda, D. Boethig, D. Fritzsche [et al.] // Ann. Thorac. Surg. — 2004. — № 78. — P. 549—556.
5. Protected carotid-artery stenting versus endarterectomy in high-risk patients / J.S. Yadav, M.H. Wholey, R.E. Kuntz [et al.] // N. Engl. J. Med. — 2004. — № 351. — P. 1493—1501.

Ye.S. BUTSKO¹, A.G. HOLIAKA¹, S.Yu. DENISOV¹, F.V. HORLENKO², V.V. RUSYN², P.O. BOLDIZHAR²,
I.I. KOPOLOVETS²

¹*Clinical Hospital "Feophaniya" Neuroradiology Department of interventional Stroke center, Kyiv*

²*Uzhhorod National University, Medical Faculty, Department of Surgery Diseases, Uzhhorod*

**SIMULTANEOUS ENDOVASCULAR INTERVENTIONS WITH COMBINED ATHEROSCLEROTIC LESIONS
OF THE CAROTID ARTERIES, AORTA AND ARTERIES OF LOWER EXTREMITIES**

We analyzed the results of endovascular treatment of 12 patients in the Department of interventional Neuroradiology clinical hospital "Feophania" with combined atherosclerotic lesions of the extracranial arteries and lower limb arteries. Set the criteria for the choice of surgical tactics in these patients. Analysis of remote results of endovascular treatment of atherosclerotic lesions of the extracranial arteries and lower extremity arteries revealed their high efficiency (91,6% of good results after 4 years of observation) in the treatment of this disease.

Key words: internal carotid artery, the arteries of the lower extremities, stenting, balloon angioplasty

Стаття надійшла до редакції: 11.01.2017 р.