

УДК 616.137.83-005.4-089

В.І. РУСИН, В.В. КОРСАК, В.В. РУСИН, В.В. МАШУРА, О.В. ЛАНГАЗО

*Ужгородський національний університет, медичний факультет, кафедра хірургічних хвороб, Ужгород***ВІДДАЛЕНІ РЕЗУЛЬТАТИ НЕПРЯМОЇ РЕВАСКУЛЯРИЗАЦІЇ НИЖНІХ КІНЦІВОК У ХВОРИХ ІЗ ЦУКРОВИМ ДІАБЕТОМ**

Проаналізовано результати хірургічного лікування 124 хворих з облітеруючим атеросклерозом артерій нижніх кінцівок та цукровим діабетом з різними стадіями хронічної ішемії. Встановлено, що у хворих на цукровий діабет при хронічній ішемії нижніх кінцівок при виконанні реvascularизаційної остеотрепанції (РОТ) у 29,2% протягом трьох років вдалося зберегти кінцівку, у 11 хворих виконана ампутація (42,3%), шестеро хворих померли. При виконанні РОТ у поєднанні з профундопластиком кінцівку вдалося зберегти протягом трьох років у 62,8% випадків, у 14 хворих виконана ампутація (22,6%), п'ятеро хворих померли. При виконанні операції РОТ в поєднанні з симпатектомією зберегти кінцівку вдалося протягом трьох років у 33,3% хворих, у п'яти виконана ампутація (41,7%), троє пацієнтів померли. У хворих з хронічною ішемією обумовленою ізольованим атеросклеротичним ураженням судин нижніх кінцівок при виконанні стегново-гомількової реконструкції зберегти кінцівку протягом трьох років вдалося у 71,4% випадків, у двох хворих виконана ампутація (28,6%). При виконанні операції РОТ у поєднанні з профундопластиком протягом трьох років кінцівка зберіглась у 66,7% хворих, ампутація виконана трьома хворими (33,3%). При виконанні операції РОТ в поєднанні з симпатектомією зберегти оперовану кінцівку протягом трьох років вдалося у 28,6% хворих, у п'яти виконано ампутацію (71,4%), помер один пацієнт.

Ключові слова: облітеруючий атеросклероз, цукровий діабет, внутрішньокістковий тиск, профундопластика, поперекова симпатектомія, реvascularизаційна остеотрепанція, віддалені результати

Вступ. Лікування оклюзійних захворювань артерій нижніх кінцівок є однією з актуальних та складних завдань хірургії. Виконання реконструктивних операцій пов'язане із великим ризиком, а у 25–40% пацієнтів виконати втручання неможливо через поширеність оклюзійного процесу [1, 3, 5, 14]. За відсутності адекватного дистального судинного русла, розвитку гнійно-некротичних процесів ураженої кінцівки, наявності протипоказань до реконструктивної операції єдиними методами залишається консервативна терапія або ампутація [4, 8]. Таким хворим, як альтернатива ампутації нижньої кінцівки, в комплексному лікуванні показано виконання непрямой реvascularизації, профундопластики, поперекової симпатектомії, реvascularизуючої остеотрепанції великогомілкової кістки (РОТ) [6, 7].

Успіх реvascularизації неможливий при виражених змінах артерій гомілки або різко зниженому обсязі її капілярного русла. Всім хворим з такими ураженнями артерій показане застосування терапевтичного ангіогенезу [7].

Під ангіогенезом розуміють ріст нових капілярів з тих, які вже є в наявності шляхом «брунькування» (sprouting). Задовільні результати отримані в окремих клініках при поєднанні прямих реvascularизацій з трансплантацією моноцитів кісткового мозку [13].

Терапевтичний ангіогенез дозволяє підготувати приймаючий судинний басейн гомілок і виконати успішну реvascularизацію. Реконструкцію артеріального русла бажано, при можливості, виконати через місяць після виконання стимуляції ангіогенезу, коли капілярний басейн встигає збільшитися [5].

Проте більшість методів стимуляції колатералей покращують кровоплин не більше ніж на 20%, що часто не призводить до очікуваного позитивного клінічного ефекту [2].

Виконання профундопластики, симпатектомії та РОТ передбачає покращення стану шляхів припливу та відпливу, зниження частоти тромбозу в післяопераційному періоді, збільшення показника збереження кінцівок [11, 12].

Мета дослідження. Вивчити віддалені результати непрямих методів реvascularизації нижніх кінцівок у хворих із хронічною артеріальною ішемією на фоні цукрового діабету.

Матеріали та методи. Вивчено та проаналізовано результати комплексного обстеження та лікування 124 хворих з хронічною артеріальною ішемією на фоні атеросклерозу та цукрового діабету. Усіх хворих поділено на групи:

I група – 100 хворих з хронічною артеріальною ішемією та цукровим діабетом;

II група – 24 хворих з хронічною артеріальною ішемією на фоні атеросклерозу.

Серед хворих першої групи цукровий діабет I типу виявлено у 14 хворих. У решти хворих (n=86) – цукровий діабет II типу. У дослідження не включали хворих з цукровим діабетом у стадії декомпенсації та хворих з IV стадією ішемії.

У всіх хворих I групи діагностовано оклюзійно-стенотичне ураження дистального судинного русла нижніх кінцівок з оклюзією підколінної артерії та артерій гомілки. В залежності від ступеня хронічної ішемії та даних комплексного обстеження хворим I

групи виконувалися такі операційні втручання: ізольована ревазуляризаційна остеотрепанация (РОТ), РОТ у поєднанні з профундопластиком та РОТ у поєднанні з симпатектомією. Перша група пацієнтів в залежності від виконаних операційних втручань поділена на підгрупи:

I-A – 26 хворих, яким виконано ізольовано РОТ;

I-B – 62 пацієнтам, яким виконано РОТ у поєднанні з профундопластиком;

I-C – 12 хворих, яким виконано РОТ у поєднанні з симпатектомією.

У пацієнтів II групи діагностовано хронічну ішемію обумовлену облітеруючим атеросклерозом. В залежності від ступеня хронічної ішемії та даних комплексного обстеження хворим II групи виконувалися такі операційні втручання: стегново-підколінне дистальне шунтування, РОТ у поєднанні з профундопластиком, РОТ у поєднанні з симпатектомією.

Друга група в залежності від виконаних операційних втручань поділена на підгрупи:

II-A – хворі, яким виконано стегново-підколінне дистальне шунтування, – 7 хворих;

II-B – пацієнти, яким виконано РОТ у поєднанні з профундопластиком – 10;

II-C – хворі, яким виконано РОТ у поєднанні з симпатектомією – 7.

Вибір способу оперативного втручання залежав від прохідності артерій гомілки, ступеня стенозу глибокої артерії стегна, позитивної реовазографії з нітрогліцерновою пробою, наявності цукрового діабету, величини внутрішньокісткового тиску (ВКТ).

Передопераційна діагностична програма включала: загальний аналіз крові; загальний аналіз сечі; визначення рівня глюкози в крові; глікемічний профіль; аналіз сечі на цукор та ацетон; біохімічний аналіз крові; коагулограма; визначення кислотно-лужної

рівноваги; визначення температурної, тактильної, больової, вібраційної, пропріоцептивної та дискримінаційної чутливості стоп; реовазографія; ультразвукова доплеросонографія; рентгенконтрастна ангіографія; радіонуклідна ангіографія; визначення кістково-плечового індексу, регіонарного систолічного тиску на підколінній артерії, реологічного індексу, швидкості об'ємного кровоплину, постоклюзійного венозного тиску та внутрішньокісткового тиску у великогомілкової кистці.

Віддалені результати в термін до 36 місяців вивчено у 88,7% (110) хворих, серед яких у I групи – 87 хворих, II – 23 хворих.

Аналіз стабільності позитивних результатів (збереження кінцівки) виконувався за методикою Каплана-Мейера.

Результати досліджень та їх обговорення.

При аналізі віддалених результатів по Каплан-Мейеру при використанні ізольованої РОТ у I-A групі хворих за 1 рік після операції виконано ампутацію нижньої кінцівки у 9 випадках, 5 хворих померло. Протягом другого року виконано ще 2 ампутації та 1 хворий помер. Зберегти кінцівку протягом 3 років вдалося у 29,2%.

У I-B групи хворих, де виконано комбіноване хірургічне втручання РОТ у поєднанні з профундопластиком, за 1 рік виконано 12 ампутацій нижньої кінцівки та 4 хворих померло. За 2 рік після оперативного втручання ампутацію виконано у 2 хворих, 1 хворий помер. Протягом 3 років кінцівку збережено у 62,8% випадків.

При виконанні РОТ у поєднанні з симпатектомією у хворих I-C групи за перший рік після операції кінцівку втратили 3 хворих, після операції 3 хворих померли. Протягом другого року 2 хворих втратили кінцівку. Кінцівку збережено у 33,3% випадків упродовж 3 років (рис. 1).

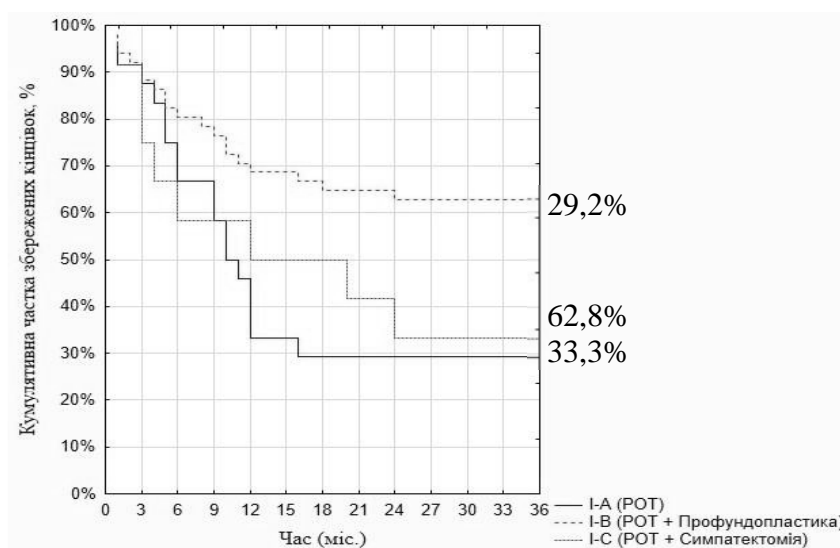


Рис. 1. Стабільність збереження кінцівок у хворих I групи.

У II групі хворих отримано такі показники: у II-A групи хворих, яким виконано стегново-підколінне дистальне шунтування протягом першого року, 1 хворий втратив кінцівку, ще один – упродовж 2 року. Зберегти кінцівку протягом 3 років вдалося у 5 хворих (71,4%). У II-B групі хворим виконано РОТ у поєднанні з профундопластиком, протягом 1 року втратили кінцівку 1 пацієнт, упродовж 2 року – ще двоє. Упродовж 3 років у 66,7% хворих кінцівку збережено.

У хворих групи II-C після РОТ у поєднанні з симпатектомією виконано ампутації у 3 випадках, 1 хворий помер упродовж 1 року після операції. Двоє хворих втратили кінцівку впродовж 2 року спостереження. Кінцівку збережено у 28,6% хворих упродовж 3 років (рис. 2).

Згідно з розподілом за групами, більша частина обстежених хворих мали прояви хронічної ішемії нижніх кінцівок (табл. 1).

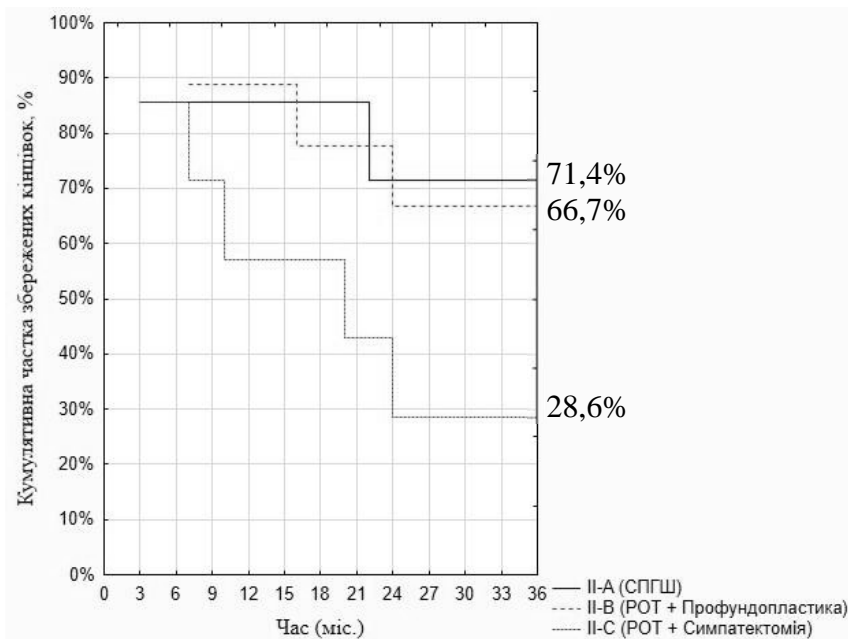


Рис. 2. Стабільність збереження кінцівок у хворих II групи.

Таблиця 1

Розподіл хворих за стадіями артеріальної недостатності

Стадія артеріальної недостатності	Кількість хворих							
	I-A група (n=26)		I-B група (n=62)		I-C група (n=12)		II група (n=24)	
	абс.	%	абс.	%	абс.	%	абс.	%
II Б	4	15,4	29	46,8	3	25	5	20,8
III А	16	61,5	21	33,9	7	58,3	13	54,2
III Б	6	23,1	12	19,3	2	16,7	6	25

Хворих з ішемією 2б ступеня в першій групі було 36% проти 20,8% у другій. При ішемії кінцівки 3а ст. у першій групі спостерігалось 44% проти 54,2% у другій групі, при ішемії 3б ст. відповідно 20% та 25% хворих.

Серед непрямих способів лікування хронічної ішемії на сьогоднішній день найменш вивчене та науково доведене обґрунтування остеотрепанції, що заважає її ширшому впровадженню в практичну медицину.

В той же час багаточисленними дослідженнями доведено, що кістковий мозок є величезним рецепторним полем, подразнення якого призводить до розширення судин подразненої кінцівки. В умовах спокою, інтенсивність внутрішньокісткового кровоплину в декілька разів перевищує кровоплин у м'язах [10]. Згідно з теорією

П.С. Кромпехера (1979 р.) при переломі кісток виникає вихід стовбурових клітин, які беруть участь в ангиогенезі, створюючи стійку артеріальну гіперемію, яка може компенсувати ішемію кінцівки. Разом з тим, судинні порушення кровопостачання кісток призводять до порушення венозного відтоку, яке настає задовго до того, як з'являються клінічні прояви підвищення внутрішньокісткового тиску [9].

Нами досліджено, що показник ВКТ при 2б, 3а та 3б стадіях артеріальної ішемії підвищений щодо контрлатеральної кінцівки та норми.

Звертає увагу різке збільшення внутрішньокісткового тиску великогомілкової кістки до $92,3 \pm 3,5$ мм вод. ст. при стадії 3а на фоні атеросклерозу та його різке зниження до $13,8 \pm 1,7$ мм вод. ст. при критичній ішемії у пацієнтів II групи (рис. 3).

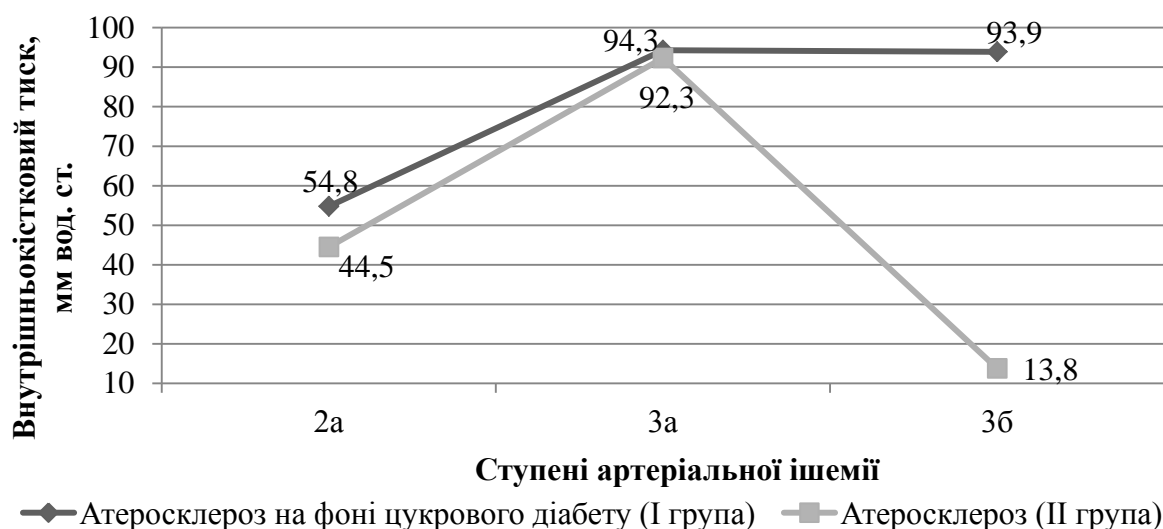


Рис. 3. Динаміка внутрішньокісткового тиску в ураженій кінцівці залежно від ступеня артеріальної ішемії.

При атеросклеротичному ураженні артерій нижніх кінцівок на фоні цукрового діабету (I група) спостерігається підвищення ВКТ з прогресуванням артеріальної недостатності та, на відміну від II групи, при стадії 3б ВКТ залишається високим, що, на нашу думку, пов'язано з сегментарним ураженням артерій гомілки при цукровому діабеті на відміну від дифузного ураження при атеросклерозі, де кровопостачання кінцівки забезпечується за рахунок збільшення внутрішньокісткового об'єму колатерального кровоплину. На контрлатеральній кінцівці ВКТ дещо вище у порівнянні з нормою та не має тенденції до збільшення відповідно прогресуванню артеріальної недостатності хворої кінцівки.

Окрім того, остеоперфорації призводять до декомпресії тиску та різкому зменшенню больового синдрому при 3а та 3б ступені ішемії, особливо на фоні ЦД [2, 6].

Багаточисельними дослідженнями підтверджено ефективність поєднання класичної симпатектомії з реконструктивними операціями та профундопластиком, які максимально збільшують приріст об'ємного кровоплину та зменшують кількість ампутацій [9, 11].

Підводячи підсумок проведеного дослідження, можемо стверджувати, що у хворих на ЦД при хронічній ішемії нижніх кінцівок при виконанні РОТ у 29,2% протягом трьох років вдалося зберегти кінцівку, у 11 хворих виконана ампутація (42,3%), шестеро хворих померли. При виконанні РОТ у поєднанні з профундопластиком – кінцівку вдалося зберегти протягом трьох років у 62,8% випадків, у 14 хворих виконана ампутація (22,6%), п'ятеро хворих померли. При виконанні операції РОТ у поєднанні з симпатектомією зберегти кінцівку вдалося протягом трьох років у 33,3% хворих, у п'яти виконана ампутація (41,7%), троє пацієнтів померли.

У хворих II групи при виконанні стегново-гомількової реконструкції зберегти кінцівку протя-

гом трьох років вдалося у 71,4% випадків, у двох хворих виконана ампутація (28,6%). При виконанні операції РОТ у поєднанні з профундопластиком протягом трьох років кінцівка збереглась у 66,7% хворих, ампутація виконана трьома хворими (33,3%). При виконанні операції РОТ у поєднанні з симпатектомією зберегти оперовану кінцівку протягом трьох років вдалося у 28,6% хворих, у п'яти виконано ампутацію (71,4%), помер один пацієнт.

Цікавий факт, що серед хворих I групи в жодному випадку у нас не було технічних можливостей виконати пряму ревазуляризацію. Виконати операції РОТ у «чистому» вигляді при критичній ішемії, на фоні оклюзії поверхневої артерії стегна, підколінної та артерій гомілки та стопи.

Операції симпатектомії у поєднанні з РОТ в обох групах давали ефект протягом трьох років у межах 30%, тоді як РОТ у поєднанні з профундопластиком дали у два рази (>62%) більший ефект по збережених кінцівках.

В першій групі протягом трьох років померло 14 (16,1%) у другій – один (4,3%) хворих, ампутацій виконано 30 (34,5%) проти 10 (43,5%), що є свідченням більш зловиякісного перебігу атеросклерозу у хворих на цукровий діабет.

Внаслідок збільшення числа хворих з генералізованим атеросклеротичним ураженням декількох артеріальних басейнів на фоні ЦД, у яких реконструктивна операція на артеріях нижніх кінцівок неможлива, або є ризикованою для пацієнта, а також високу кількість останніх з багаторівневими ураженнями і/або дистальними ураженнями нижніх кінцівок, артеріальна реконструкція можлива не у всіх випадках.

Ось чому пошук нових ефективних методів ревазуляризації, в тому числі й непрямих, пояснюється не поганими результатами судинних реконструкцій, а зростанням числа нереконструктивно карабельних пацієнтів.

Висновки. 1. Серед непрямих способів ревазуляризації при хронічній ішемії на фоні атеросклерозу та цукрового діабету стабільно кращий результат зі збереження кінцівки 62% і більше дає профундопластика та роторна остеотрепанация.

2. Ревазуляризаційна остеотрепанация при критичній ішемії як самостійне втручання, ліквідуючи больовий синдром, зберігає кінцівку впродовж трьох років у 29,2% хворих, у поєднанні з симпатектомією при ЦД – у 33,3%, при атеросклерозі – у 28,6% хворих.

СПИСОК ВИКОРИСТАНОЇ ЛІТЕРАТУРИ

1. Возможности оценки риска развития прогрессирующего течения облитерирующего атеросклероза сосудов нижних конечностей / Ю.С. Винник, С.С. Дунаевская, Е.С. Подрезенко [и др.] // *Фундаментальные исследования*. — 2015. — №1 (8). — С. 1544—1547.
2. Возможности повторной ревазуляризирующей остеотрепанации большеберцовой кости в лечении пациентов с гнойно-некротическими осложнениями синдрома диабетической стопы / С.Н. Ерошкин, М.Г. Сачек, Л.Е. Криштопов [и др.] // *Новости хирургии*. — 2016. — Т. 24, № 3. — С. 249—253.
3. Выбор метода реконструкции сосудов при критической ишемии нижних конечностей / Ю.И. Казаков, И.Б. Лукин, А.Ю. Казаков [и др.] // *Ангиология и сосудистая хирургия*. — 2015. — Т. 21, № 2. — С. 152—158.
4. Диб'як Ю.М. Сучасні підходи до гомілкових реконструкцій і проблеми, що виникають при їх виконанні / Ю.М. Диб'як // *Шпитальна хірургія*. — 2014. — № 3. — С. 76—78.
5. Кательницкий И.И. Влияние вида и объема восстановления кровотока на отдаленные результаты оперативного лечения пациентов с облитерирующим атеросклерозом при критической ишемии нижних конечностей / И.И. Кательницкий, Иг.И. Кательницкий // *Новости хирургии*. — 2014. — Т. 22, № 1. — С. 68—74.
6. Літвінова Н.Ю. Методи непрямой ревазуляризації при критичній ішемії нижніх кінцівок / Н.Ю. Літвінова, В.А. Черняк, О.В. Панчук // *Серце і судини*. — 2015. — № 1. — С. 110—115.
7. Мішалов В.Г. Стратегія і тактика лікування критичної ішемії нижніх кінцівок / В.Г. Мішалов, В.А. Черняк // *Науковий вісник Ужгородського університету, серія «Медицина»*. — 2012. — № 2 (44). — С. 77—82.
8. Покровский А.В. Состояние сосудистой хирургии в России в 2012 году / А.В. Покровский, В.Н. Гонтаренко // *Российское общество ангиологов и сосудистых хирургов*. — М., 2013. — 95 с.
9. Савельев В.С. Патогенез и консервативное лечение тяжелых стадий облитерирующего атеросклероза артерий нижних конечностей. Руководство для врачей / В.С. Савельев, В.М. Кошкин, А.В. Каралкин. — Москва: МИА, 2010. — 216 с.
10. Хірургія дистальних відділів термінальної аорти: Монографія / В.І. Русин, В.В. Корсак, С.М. Чобей [та ін.]. — Ужгород: Карпати, 2012. — 488 с.
11. Шкурюпат В.М. Аналіз ускладнень і показників кумулятивного збереження нижніх кінцівок за їх хронічної критичної ішемії після прямої, непрямой та композитної ревазуляризації / В.М. Шкурюпат // *Клінічна хірургія*. — 2011. — № 9. — С. 51—54.
12. An integrated biochemical prediction model of all-cause mortality in patients undergoing lower extremity bypass surgery for advanced peripheral artery disease / C.D. Owens, J.M. Kim, N.D. Hevelone [et al.] // *J. Vasc. Surg.* — 2012. — Vol. 56. — P. 686—695.
13. Colini B.G., Spinal Cord Stimulation: Predictive Parameters of Outcome in Patients Suffering from Critical Lower Limbs Ischemia. A Preliminary Study / B.G. Colini, A. Carlizza // *Neuromodulation*. — 2011. — Vol. 14. — P. 530—533.
14. The impact of isolated tibial disease on outcomes in the critical limb ischemic population / B.H. Gray, A.A. Grant, C.A. Kalbaugh [et al.] // *Ann. Vasc. Surg.* — 2010. — Vol. 24(3). — P. 349—359.

V.I. RUSYN, V.V. KORSAK, V.V. RUSYN, V.V. MASHURA, O.V. LANGAZO

Uzhhorod National University, Medical Faculty, Department of Surgical Diseases, Uzhhorod

LONG-TERM RESULTS OF THE INDIRECT METHODS REVASCULARIZATION OF THE LOWER LIMBS IN PATIENTS WITH DIABETES

The analysis of results of surgical treatment of 124 patients with atherosclerosis of the arteries of the lower extremities and diabetes with different stages of chronic ischemia. Was found that in diabetic patients with chronic ischemia of the lower limbs when performing (revascularizatory osseousperforation) ROP to 29.2% for three years managed to keep the limb in 11 patients performed amputation (42,3%), six patients died. In carrying ROP with profundoplastics - limb managed to maintain for three years in 62,8% of cases, with 14 patients performed amputation (22,6%), five patients died. When executing ROP with sympathectomy able to save the limb for three years in 33,3% of patients, amputation is made in five (41,7%), three patients died. Group II patients when performing femur-tibia limb reconstruction to preserve for three years succeeded in 71,4% of cases, amputation performed together patients (28,6%). When executing ROP with profundoplastics the limb was saved for three years ending in 66,7% of patients, amputation performed three patients (33,3%). When executing ROP with sympathectomy keep the operated limb for three years succeeded in 28,6% of patients, amputation performed in five (71,4%), one patient died.

Key words: atherosclerosis, diabetes, intraosseous pressure, profundoplastics, lumbar sympathectomy, revascularizatory osseousperforation, long-term results

Стаття надійшла до редакції: 8.02.2017 р.