

ТЕОРЕТИЧНА МЕДИЦИНА

© А.С. Беседіна, 2017

УДК 611.24:612.67

А.С. БЕСЕДИНА

Львівський національний медичний університет імені Данила Галицького, кафедра нормальної анатомії, Львів

МОРФОЛОГІЧНІ ЗМІНИ ЛЕГЕНЬ У ОСІБ СТАРЕЧОГО ВІКУ

У статті наведено дані щодо вікових змін структурної організації компонентів бронхового дерева та коміркового (альвеолярного) дерева легень. Отримані результати свідчать про значні морфологічні зміни легеневої тканини в осіб старечого віку. Особливо виражені структурні порушення на рівні легеневої комірочки (альвеол), зокрема стоншення та розриви міжкоміркових перегородок, нагромадження пилоподібних включень в основній речовині міжкоміркових перегородок та у макрофагах, збільшення кількості фібробластів та колагенових волокон у міжкомірковій сполучній тканині. Морфологічні зміни стінки судин характеризуються просяканням її еозинофільними білками плазми, руйнуванням та розпушенням структурних елементів стінки судин, наявністю пилоподібних включень у цитоплазмі макрофагів, що розташовуються навколо судин, збільшенням кількості фібробластів та колагенових волокон у навколосудинній сполучній тканині.

Ключові слова: легені, мікроструктура, вікові зміни

Вступ. Серед основних висновків, опублікованих Організацією Об'єднаних Націй щодо старіння населення світу, зазначені наступні: справжній ритм старіння не має прецедентів в історії; у 2045 кількість людей старших за 60 років буде перевищувати кількість дітей до 15 років; у найбільш розвинених регіонах світу, де старіння відбувається особливо стрімко, така диспропорція спостерігалася вже в 1998 році; сьогодні середній вік на планеті складає 28 років: половина населення старша за цей вік і половина – молодші; до середини 21 століття середній вік досягне 38 років [12].

Інтенсивність смертності людей похилого і старечого віку (як жінок, так і чоловіків) від основних причин смерті підвищується з віком, причому особливо стрімке й неухильне зростання з переходом до старших вікових груп характерне для рівня смертності від серцево-судинних захворювань, хвороб органів дихання, симптомів, ознак та відхилень від норми (останні вважаються одним із типово старечих класів причин смерті, до якого належить і смерть власне від старості) [3].

Розподіл осіб 60 і більше років за статтю і причинами смерті в Україні свідчить про те, що серед чоловіків та жінок домінуючими є хвороби системи кровообігу. На другому місці – новоутворення, а хвороби органів дихання займають третє місце за частотою смерті серед чоловіків та шосте – серед жінок [1, 2].

Щодо розподілу усіх і вперше зареєстрованих захворювань за класами хвороб в Україні серед осіб, старших від працездатного віку за 2012 рік

хвороби органів дихання становлять 25 % у структурі первинної захворюваності та близько 10 % загальної захворюваності [1, 2].

Зниження фізичної активності у осіб старших вікових категорій сприяє прогресуванню інволюційної перебудови легень, що в подальшому знижує ефективність зовнішнього дихання. В поодиноких джерелах фахової літератури вказано, що старіння організму на рівні гемомікроциркуляторного русла характеризується такими змінами капілярів: виникає жироподібна зернистість, вони стають ламкими, порушується проникність, зменшується кількість функціонально повноцінних капілярів [1, 11, 14].

«Старіння» дихальної системи на рівні паренхіми легень проявляється дегенеративними змінами сполучної тканини. Дегідратація та утворення поперечних зв'язок між колагеновими волокнами легеневої тканини призводить до втрати її здатності до розтягування [10, 13]. Зменшення дифузійної здатності легень обумовлене розвитком фіброзу в артеріях малого кола кровообігу, у ендотелії гемокапілярів відкладаються жири, знижуючи їх проникність, частина гемокапілярів припиняє функціонувати [4, 3, 5, 9].

Максимальна вентиляція легень зменшується (із швидкістю 0,6 % за рік), тому виникає задишка [6]. При старінні газообмін підтримується та компенсується зростанням частоти дихання – до 22–24 разів за хвилину. Пристосувальні механізми з віком знижуються, відбувається порушення розподілу вдихуваного повітря через неоднако-

вий опір у дихальних шляхах, різний ступінь втрати еластичності елементів [8, 15]. З роками насичення артеріальної крові киснем знижується, внаслідок чого розвивається артеріальна гіпоксемія. В той же час, не зважаючи на вказані вікові зміни, в умовах спокою газообмін у людей похилого і старечого віку підтримується на достатньому рівні [5, 7].

Вказане вище свідчить про необхідність глибокого вивчення вікових змін структурної організації легень.

Мета дослідження. Визначити морфологічні зміни легень осіб старечого віку.

Матеріали та методи. Опрацьовано аутопсійний матеріал чотирьох осіб старечого віку (78–83 роки), котрі не страждали на захворювання дихальної системи в анамнезі та на час смерті не мали ознак застійної серцевої недостатності. Забір матеріалу проводили в межах прикореневих ділянок III–V сегментів правої легені.

Матеріал фіксували в 10 % водному розчині нейтрального формаліну і після спиртової проводки заливали у парафінові блоки. Виготовлені на санному мікроскопі МС-1 серійні зрізи товщиною

5 мкм фарбували за стандартною методикою гематоксиліном та еозином. Препарати вивчали на світловому мікроскопі МБИ-1 при збільшеннях мікроскопа: $\times 120$, $\times 400$, $\times 1000$. Для фотографування мікропрепаратів використовували комп'ютерну систему «AverMedia».

Результати досліджень та їх обговорення. На гістологічних препаратах легень людей старечого віку виявлено численні легеневі ацинуси, які формують структурно-функціональну одиницю легень і представлені системою легневих комірок (альвеол), що розташовані в стінці дихальних бронхіол, коміркових (альвеолярних) проток та коміркових (альвеолярних) мішечків. Межі між легневими ацинусами нечіткі через щільне прилягання легневих комірок. Також наявні бронхи різних калібрів.

На поперечних зрізах кінцеві бронхіоли переважно видовженої, овальної або округлої форми, їхня стінка утворена добре розвинутою слизовою оболонкою та адвентицією (рис. 1). Слизова оболонка кінцевої бронхіоли вистелена одношаровим кубічним війчастим епітелієм. Епітеліальний пласт включає війчасті, щіточкові, безкаймисті та секреторні клітини.

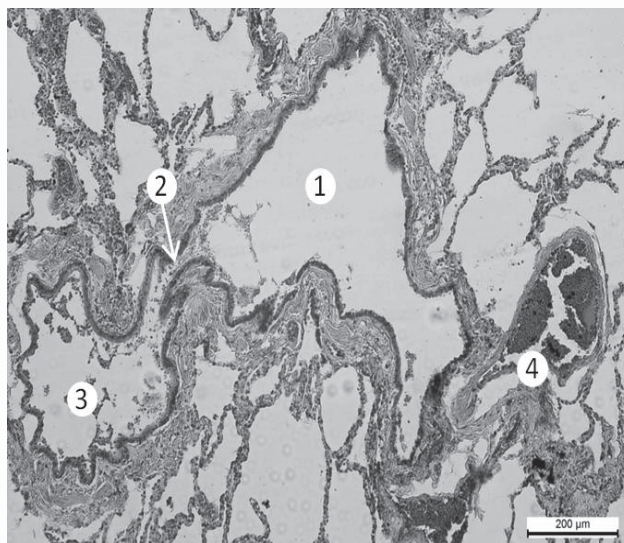


Рис. 1. Фрагмент легеневого ацинуса людини старечого віку. 1 – просвіт кінцевої бронхіоли; 2 – просвіт коміркової протоки; 3 – просвіт коміркового мішечка; 4 – венула, наповнена кров'ю. Забарвлення гематоксиліном та еозином. Зб.: $\times 120$.

Війчасті епітеліоцити кінцевої бронхіоли переважно низької призматичної або кубічної форми. Цитоплазма ацидофільна, ядро еліпсоподібної форми, ядерце дрібне. На апікальній поверхні у вигляді ацидофільної смуги з вертикальною посмогуюваністю є чітка війчаста облямівка.

Екзокриноцити (клітини Клара) у кінцевих бронхіолах переважно циліндричної форми, об'ємні, не містять щіткової облямівки, з розширеним куполоподібним апікальним полюсом, що дещо виступає у просвіт бронхіоли. Ядро екзокриноцитів дещо видовженої або округлої форми, апікальна частина цитоплазми дрібнозерниста.

Власна пластинка слизової оболонки кінцевих бронхіол тонка, утворена переважно гладкими міоцитами, еластичними волокнами, а також містить тонкий сполучнотканинний шар. М'язова пластинка у кінцевих бронхіолах представлена окремими пучками гладких міоцитів, що мають сіткоподібне розташування. У слизовій оболонці та підслизовій основі бронхів різного калібру трапляються лімфоїдні вузлики та нагромадження лімфоцитів, що формують бронхоасоційовану лімфоїдну тканину. Адвентиція кінцевих бронхіол тонка, утворена незначною кількістю пухкої сполучної тканини. Навколобронхова сполучна тка-

нина містить колагенові та еластичні волокна, фібробласти, макрофаги, плазматичні клітини, мастоцити, поодинокі лімфоцити, нервові закінчення, судинні сплетення.

Дихальний відділ легень розпочинається дихальними бронхіолами трьох порядків розгалуження, вони продовжуються у коміркові протоки, яких є до трьох порядків, кожна остання коміркова протока розгалужується на два коміркові мішечки. Комірковий мішечок складається з численних легеневих комірок, що розділені тонкостінними міжкомірковими перегородками. Дихальні бронхіоли вистелені переважно одношаровим простим кубічним війчастим епітелієм, який включає бронхіолярні екзокриноцити та війчасті клітини. Кількість екзокриноцитів у дихальних бронхіолах зростає, а кількість війчастих клітин зменшується. У окремих ділянках стінка дихальних бронхіол утворює мішкоподібні комірочки, що вистелені плоскими епітеліоцитами. Власна пластинка дихальних бро-

нхіол тонка, у ній трапляються поздовжньо орієнтовані еластичні волокна та гладкі міоцити.

Просвіти окремих дихальних бронхіол розширені. Міжкоміркові перегородки неоднорідні, подекуди стоншені, в окремих ділянках розірвані. Однак є ділянки, де спостерігається потовщення міжкоміркових перегородок. Комірочки вистелені епітеліоцитами I і II типу.

В окремих ділянках легень комірочки та коміркові протоки розширені, містять макрофаги (коніофаги), цитоплазма яких заповнена пилоподібними включеннями чорного кольору. Також пилоподібні включення накопчуються у цитоплазмі епітеліоцитів I типу. Окремі епітеліоцити I типу зазнають некротичних змін та десквамуються у просвіт комірок.

Макрофаги (значна кількість) наповнені пилоподібними включеннями, які трапляються не лише в комірках, а також накопчуються і у стромі легень (рис. 2).

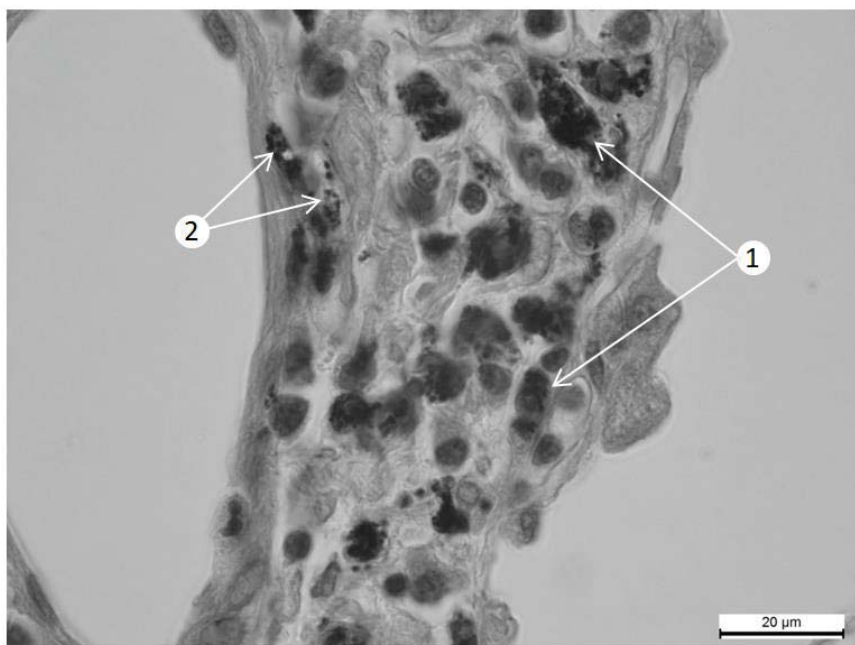


Рис. 2. Фрагмент легеневого ацинуса людини старечого віку. Макрофаги наповнені пилоподібними включеннями у стромі легень. 1 – макрофаг; 2 – пилоподібні включення. Забарвлення гематоксиліном та еозином. Зб.: x1000.

Пилоподібні частинки різного розміру трапляються у просвітах дихальних бронхіол, у їхній стінці, а також у навколобронховій сполучній тканині (здебільшого у цитоплазмі коніофагів, рідше дрібні пилоподібні включення лежать вільно в основній речовині сполучної тканини).

У ділянках накопчення пилу стінки міжкоміркових перегородок нерівномірно потовщені. У окремих ділянках трапляються розриви міжкоміркових перегородок. Дрібні пилоподібні зерна подекуди вільно розміщуються в основній речовині сполучної тканини.

У міжкомірковій сполучній тканині також дещо зростає кількість фібробластів та колагенових волокон, подекуди виявлено лімфоцити, плазматичні клітини, поодинокі мастоцити. У ділянках накопчення пилоподібних включень структурні зміни також локалізуються в судинах. Зокрема гемокапіляри нерівномірно розширені, деформовані, їхня стінка набрякла внаслідок плазматичного просякання. Окремі ендотеліоцити зазнають некротичних змін. Артеріоли дещо розширені, переповнені еритроцитами, лімфоцитами та макрофагами, які у своїй цитоплазмі містять пилоподібні включен-

ня. Ендотеліоцити зазнають некротичних змін та десквамуються у просвіт судини. У окремих судинах спостерігається розпушення структурних елементів стінки судин (рис. 3), просякання

її білками плазми крові. Навколо артерій нагромаджуються коніофаги, що у своїй цитоплазмі містять пилоподібні включення різного розміру.

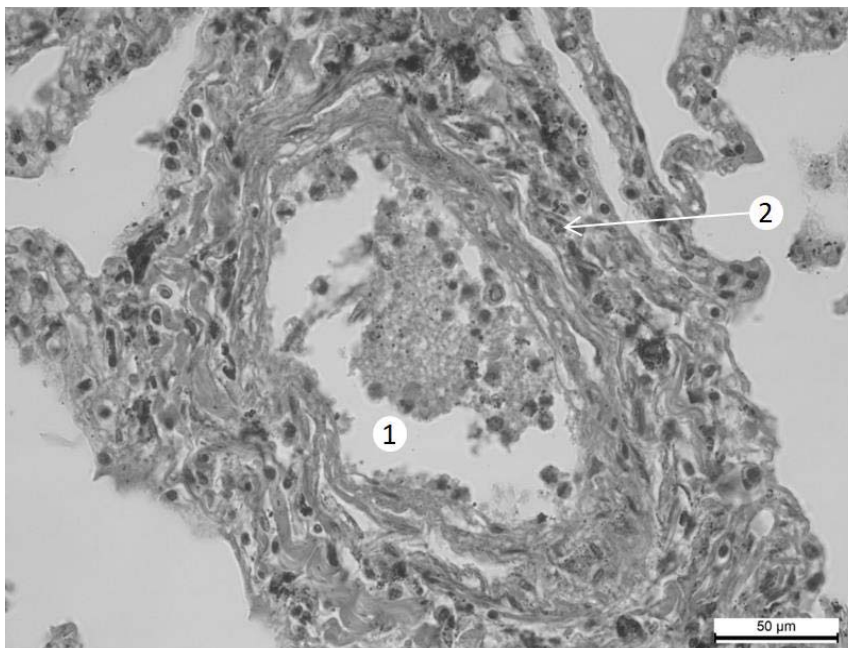


Рис. 3. Фрагмент легеневого ацинуса людини старечого віку. 1 – просвіт артерії дрібного калібру; 2 – пилоподібні включення навколо артерії. Забарвлення гематоксиліном та еозином. Зб.: x400.

В окремих артеріях простежується часткове руйнування та фрагментація внутрішньої та зовнішньої еластичних мембран, некротичні зміни та розпушення структурних елементів стінки судини, просякання її еозинофільними білками плазми, розвиток процесів, що характерні для фібриноїдного некрозу стінки судини.

Просвіт венозних судин також розширений, переповнені еритроцитами, а також містять значну кількість коніофагів, навантажених пилоподібними зернами.

Дрібні пилоподібні включення також нагромаджуються у стінці судин. Муфтоподібні лімфатич-

ні капіляри, стінка яких складається лише з ендотелію, розширені, переповнені лімфою, також подекуди містять пилоподібні включення.

Окрім цього, у міжкомірковій стромі та навколосудинній сполучній тканині, а інколи в навколосудинній збільшується кількість фібробластів та колагенових волокон, лімфоцитів та плазматичних клітин. Подекуди також відзначається переповнення повітрям та розширення коміркових проток та легневих комірок, в деяких ділянках руйнування міжкоміркових перегородок (рис. 4).

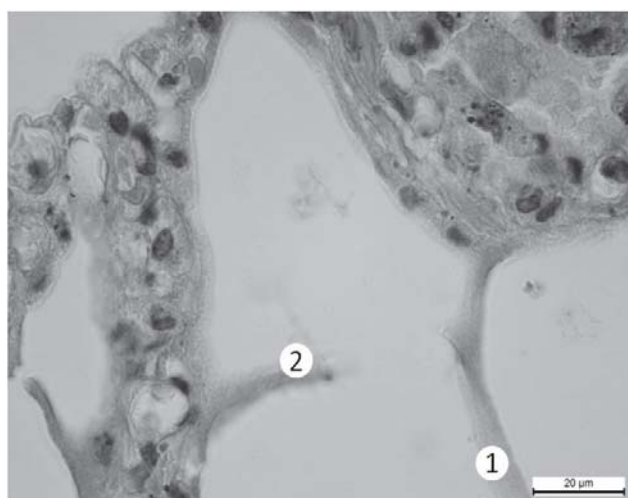


Рис. 4. Фрагмент легеневого ацинуса людини старечого віку. 1 – міжкоміркова перегородка; 2 – зруйнована міжкоміркова перегородка. Забарвлення гематоксиліном та еозином. Зб.: x1000.

Висновки. Отримані результати свідчать про значні морфологічні зміни легеневої тканини у осіб старечого віку. Особливо виражені структурні порушення на рівні легневих комірок, зокрема стоншення та розриви міжкоміркових перегородок, нагромадження пілоподібних включень в основній

речовині міжкоміркових перегородок та у макрофагах, зростання кількості фіброblastів та колагенових волокон у міжкомірковій сполучній тканині. Морфологічні зміни стінки судин характеризуються розпушуванням структурних елементів та просяканням еозинофільними білками плазми.

СПИСОК ВИКОРИСТАНОЇ ЛІТЕРАТУРИ

1. Захворюваність населення (1990–2016). Демографічна та соціальна статистика / Охорона здоров'я. <http://www.ukrstat.gov.ua/>
2. Населення України. Імперативи демографічного старіння. — К.: ВД «АДЕФ-Україна», 2014. — 288 с.
3. Руководство по геронтологии и гериатрии: в 4-х т. / под ред. В.Н. Ярыгина, А. С. Мелентьева. — М.: ГЭОТАР-Медиа, 2010. — Т.1. — 715 с.
4. Стрелков Є.В. Гіпоксична легенева гіпертензія: сучасні погляди на патогенез та шляхи її фармакологічної корекції / Є.В. Стрелков, С.Б. Французова, О.С. Хромов // Фізіологічний журнал. — 2012. — Т. 58, № 2. — С. 89—100.
5. Age and Small Airway Imaging Abnormalities in Subjects with and without Airflow Obstruction in SPIROMICS / С.Н. Martinez, А.А. Diaz, С.А. Meldrum [et al.] // J. Respir Crit Care Med. — 2017. — Vol. 195, № 4. — P. 464—472.
6. Aging effects on airflow dynamics and lung function in human bronchioles / J. Kim, R.L. Heise, А.М. Reynolds, R.M. Pidarparti // PLoS One. — 2017. — Vol. 12, № 8. — P. 138—152.
7. Aging-related changes in respiratory system mechanics and morphometry in mice / J.E. Elliott, С.В. Mantilla, С.М. Pabelick Am. Meldrum [et al.] // Am. J. Physiol. Lung Cell Mol Physiol. — 2016. — Vol. 311, № 1. — P. L167—L176.
8. Brandenberger C. Mechanisms of lung aging / C. Brandenberger, C. Mühlfeld // Cell Tissue Res. — 2017. — Vol. 367, № 3. — P. 469—480.
9. Cellular senescence and autophagy in the pathogenesis of chronic obstructive pulmonary disease (COPD) and idiopathic pulmonary fibrosis (IPF) / K. Kuwano, J. Araya, H. Hara [et al.] // Respir Investig. — 2016. — Vol. 54, № 6. — P. 397—406.
10. The aging lung / E.M. Lowery, A.L. Brubaker, E. Kuhlmann, E.J. Kovacs // Clin Interv Aging. — 2013. — Vol. 8. — P. 1489—1496.
11. Copley S.J. Morphology of the Aging Lung on Computed Tomography / S.J. Copley // J. Thorac Imaging. — 2016. — Vol. 31, № 3. — P. 140—150.
12. <http://credo.pro/2010/03/16935>
13. Lung remodeling in aging surfactant protein D deficient mice / J.P. Schneider, M. Arkenau, L. Knudsen [et al.] // Ann Anat. — 2017. — Vol. 211. — P. 158—175.
14. Navarro S. Regeneration of the Aging Lung: A Mini-Review / S. Navarro, B. Driscoll // Gerontology. — 2017. — Vol. 63. — P. 270—280.
15. Stereological monitoring of mouse lung alveolarization from the early postnatal period to adulthood / A. Pozarska, J.A. Rodríguez-Castillo, D.E. S. Solaligue [et al.] // Am J. Physiol Lung Cell Mol Physiol. — 2017. — Vol. 312, № 6. — P. L882—L895.

A.S. BESEDINA

Danylo Halytskyi Lviv National Medical University, Department of Normal Anatomy, Lviv

MORPHOLOGICAL CHANGES OF LUNGS IN PERSONS OF OLDER AGE

The article presents data on age changes of the structural organization of components of the bronchial and alveolar lung trees. The obtained results testify to the significant morphological changes of the lung tissue in persons of the senile age. Especially expressed structural abnormalities at the level of the alveoli, in particular, the thinning and ruptures of interalveolar fibres, the accumulation of dusty inclusions in the main substance of interalveolar partitions and in macrophages, the increase in the number of fibroblasts and collagen fibers in the interalveolar connective tissue. Morphological changes in the vessel walls are characterized by soaking of its eosinophilic plasma proteins, destruction and loosening of the structural elements of the vessel wall, the presence of dusty inclusions in the cytoplasm of the macrophages located around the vessels, the increase in the number of fibroblasts and collagen fibers in the perivascular connective tissue.

Key words: lungs, microstructure, age changes

Стаття надійшла до редакції: 11.09. 2017 р.