

УДК 6.12.017.1:576.31:611.42

А.С. ГОЛОВАЦЬКИЙ, В.Й. ПАЛАПА, М.Ю. КОЧМАРЬ, А.О. ГЕРБУТ, О.І. ГЕЦКО

*Ужгородський національний університет, медичний факультет, кафедра анатомії людини та гістології, Ужгород***ЗАКОНОМІРНОСТІ ЗМІН ЩІЛЬНОСТІ Й АКТИВНОСТІ МАЛИХ ТА СЕРЕДНІХ ЛІМФОЦИТІВ У ДИФУЗНІЙ ЛІМФОЇДНІЙ ТКАНИНИ ТА ЛІМФОЇДНИХ ПЕРЕДВУЗЛИКАХ ВЛАСНОЇ ПЛАСТИНКИ СЛИЗОВОЇ ОБОЛОНКИ РІЗНИХ ЧАСТИН ШЛУНКА НЕМОВЛЯТ ТА ДІТЕЙ ГРУДНОГО ВІКУ**

Встановлено закономірність зміни щільності лімфоїдних клітин – лімфоцитів, плазмоцитів, макрофагів, а також активності малих і середніх лімфоцитів дифузної лімфоїдної тканини та лімфоїдних передвузликів власної пластинки слизової оболонки різних частин шлунка немовлят і дітей грудного віку. У дітей грудного віку щільність малих і середніх лімфоцитів, а також їхня активність більша, ніж у немовлят. Щільність плазмоцитів і макрофагів у власній пластинці слизової оболонки різних частин шлунка у дітей грудного віку також більша. Це зумовлено більшою антигенною стимуляцією організму дітей грудного віку.

Ключові слова: шлунок, слизова оболонка, власна пластинка, дифузна лімфоїдна тканина, лімфоїдні клітини, щільність, активність

Вступ. Лімфоїдні структури власної пластинки слизової оболонки шлунка реагують на антигени, що проникають з його порожнини, запускаючи відповідний механізм імунної відповіді [8, 11, 13, 14].

Антигенна стимуляція організму, в тому числі і з боку шлунково-кишкового тракту, постійно зростає [3, 4, 5, 6, 14]. Тому вивчення лімфоїдних структур шлунка людини в постнатальному онтогенезі є важливим, оскільки дасть можливість використати дані дослідження в клініці при оцінці імунологічних змін в організмі при захворюваннях органів шлунково-кишкового тракту, зокрема шлунка. Дані, що стосуються активності лімфоцитів, дадуть можливість оцінити функціональний стан лімфоїдних структур.

Лімфоїдні структури утворені з лімфоїдних клітин [1, 2, 7, 8], що розміщені дифузно, або у вигляді лімфоїдних передвузликів та лімфоїдних вузликів [10, 12, 15, 16].

Мета дослідження. Встановити закономірність зміни щільності лімфоїдних клітин, активності малих і середніх лімфоцитів у дифузній лімфоїдній тканині та лімфоїдних передвузликах власної пластинки слизової оболонки різних частин шлунка немовлят та дітей грудного віку.

Матеріали та методи. Досліджено гістологічні препарати, виготовлені із різних частин стінки шлунка (дна, тіла, кардіальної і воротарної частин) трунів немовлят і дітей грудного віку, котрі загинули від випадкових причин. На гістологічних зрізах, забарвлених азур II-еозином, вивчали під світловим мікроскопом щільність лімфоїдних клітин на площі 289 мкм^2 за допомогою морфометричної сітки № 3/16 Стефанова С.Б. [9], визначали

коефіцієнт відношення «світлих» форм до «темних» форм малих та середніх лімфоцитів – $K_{\text{мл}}$ і $K_{\text{ср}}$, який є показником активності лімфоцитів [4]. Цифрові величини експериментальних даних представлені вибірковими середніми (M) з довірчим інтервалом ($\pm L$) для рівня достовірності $p=95\%$ за Стьюдентом.

Результати досліджень та їх обговорення. Порівнюючи показники щільності лімфоїдних клітин дифузної лімфоїдної тканини і лімфоїдних передвузликів у немовлят і дітей грудного віку (табл. 1, 2, 4, 5), встановлено, що вони відрізняються між собою, а також змінюється показник активності малих і середніх лімфоцитів. Так, у дифузній лімфоїдній тканині власної пластинки слизової оболонки шлунка дітей грудного віку (рис. 1) щільність малих «темних» лімфоцитів у більшості його ділянок, окрім дна, більша, ніж у немовлят. Особливо ця різниця помітна у кардіальній частині шлунка, де щільність цих клітин більша у 1,4 разу порівняно з немовлятами, відповідно дорівнює $1,07 \pm 0,11$ і $1,45 \pm 0,15$, але вона поступово зменшується у напрямку від дна шлунка до його воротарної частини. Отже, закономірність зміни щільності малих «темних» лімфоцитів у обох вікових групах в усіх ділянках, окрім тіла, подібна. Щодо зміни щільності «світлих» форм малих лімфоцитів, то вказана закономірність виражена чіткіше і характерна для усіх ділянок шлунка. Найпомітніша різниця у показниках щільності «світлих» форм малих лімфоцитів виявлена у кардіальній частині шлунка, де вона більша у 3,1 разу у дітей грудного віку. Найнижчий показник щільності, як і у «темних» форм, виявлений у воротарній частині.

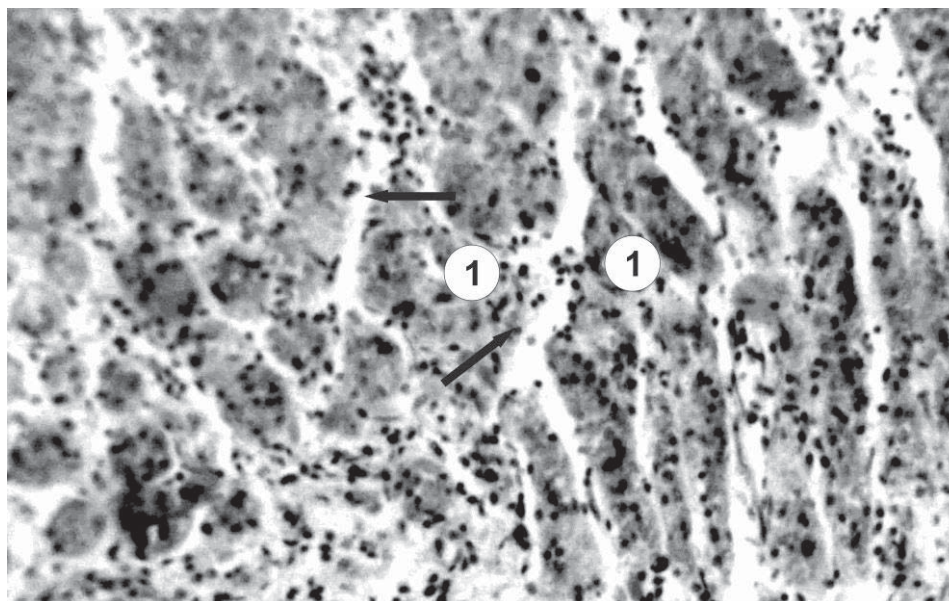


Рис. 1. Фрагмент власної пластинки слизової оболонки ділянки тіла шлунка дитини грудного віку. Лімфоїдна тканина представлена дифузно розміщеними лімфоцитами (стрілки) у пухкій волокнистій сполучній тканині у прошарках між шлунковими залозами (1). Забарвлення: азур II-озіном; зб.: об. х 20. ок. X 10.

Щільність середніх «темних» лімфоцитів є значно меншою, вона однакова у шлунку немовлят і дітей грудного віку в тілі й воротарній частині. У ділянці дна і кардіальній частині шлунка цей параметр відрізняється: у дні щільність середніх «темних» лімфоцитів дещо більша у дітей грудного віку, а у кардіальній частині – у немовлят. Показники щільності середніх «світлих» лімфоцитів у ділянці дна у даних вікових групах однакові і

найменші. В інших ділянках шлунка виявлена протилежна закономірність: у немовлят щільність «світлих» лімфоцитів зменшується у напрямку від кардіальної частини до воротарної частини, де вона відповідно у 2,5 і 4,7 разу менша, ніж у кардіальній частині; у дітей грудного віку щільність цих клітин збільшується у напрямку від кардіальної частини до воротарної, де вона відповідно у 2,4 і 4,4 разу більша, ніж у кардіальній частині.

Таблиця 1

Щільність клітин і коефіцієнт відношення «світлих» форм малих і середніх лімфоцитів до їх «темних» форм ($K_{мл}$ і $K_{сл}$) дифузної лімфоїдної тканини власної пластинки слизової оболонки шлунка немовлят

Типи клітин	Частини шлунка, кількість клітин на площі 289 мкм ² , M±L			
	Дно	Кардіальна частина	Тіло	Воротарна частина
Малі «темні» лімфоцити	1,31±0,22	1,07±0,11	1,51±0,19	0,49±0,22
Малі «світлі» лімфоцити	0,11±0,11	0,08±0,03	0,13±0,07	0,05±0,07
$K_{мл}$	0,08	0,07	0,09	0,03
Середні «темні» лімфоцити	0,07±0,11	0,11±0,06	0,05±0,07	0,09±0,07
Середні «світлі» лімфоцити	0,08±0,03	0,33±0,15	0,13±0,07	0,07±0,07
$K_{сл}$	0,14	3,00	2,60	0,78
Великі лімфоцити	0,08±0,07	0,08±0,07	0,08±0,11	0,08±0,07
Плазмоцити	0,21± 0,15	0,17±0,08	0,24±0,11	0,24±0,15
Макрофаги	0,92±0,03	0,18±0,15	0,21±0,14	0,15±0,07

Таблиця 2

Щільність клітин і коефіцієнт відношення «світлих» форм малих і середніх лімфоцитів до їх «темних» форм ($K_{мл}$ і $K_{сл}$) дифузної лімфоїдної тканини власної пластинки слизової оболонки шлунка дітей грудного віку

Типи клітин	Частина шлунка, кількість клітин на площі 289 мкм ² , М±L			
	Дно	Кардіальна частина	Тіло	Воротарна частина
Малі «темні» лімфоцити	1,47±0,21	1,45±0,15	1,41±0,11	1,53±0,15
Малі «світлі» лімфоцити	0,15±0,11	0,25±0,11	0,16±0,04	0,13±0,15
$K_{мл}$	0,10	0,17	0,11	0,08
Середні «темні» лімфоцити	0,09±0,11	0,07±0,07	0,05±0,07	0,08 ±0,07
Середні «світлі» лімфоцити	0,07±0,07	0,07±0,07	0,13±0,07	0,31±0,11
$K_{сл}$	0,78	1,00	2,60	3,88
Великі лімфоцити	0,11±0,11	0,08±0,07	0,07±0,07	0,03±0,07
Плазмоцити	0,12±0,07	0,14±0,04	0,15±0,07	0,13±0,14
Макрофаги	0,23±0,22	0,16±0,08	0,20±0,08	0,24±0,19

У дифузній лімфоїдній тканині щільність великих лімфоцитів у ділянці дна шлунка у 1,4 рази більша у дітей грудного віку, ніж у немовлят, у а у воротарній частині – у 2,7 разу більша у немовлят. В інших ділянках шлунка дітей обох вікових груп показник щільності великих лімфоцитів однаковий.

Плазмоцити розміщені на одиниці площі слизової оболонки шлунка значно щільніше у немовлят, і характер розподілу їхньої щільності дещо інший. У обох вікових групах цей показник найбільший в тілі і воротарній частині шлунка, причому у немовлят, відповідно у 1,6 і 1,8 разу. У

дні і кардіальній частині шлунка немовлят щільність плазмоцитів більша, ніж у дітей грудного віку, відповідно у 1,8 і 1,2 разу.

Найбільша щільність макрофагів виявлена у слизовій оболонці дна шлунка, причому у немовлят вона у 4 рази більша, ніж у дітей грудного віку. У обох вікових групах дітей в усіх інших ділянках шлунка показники щільності макрофагів значно менші і достовірно не відрізняються між собою. Ця різниця дещо більша у воротарній частині: у дітей грудного віку щільність більша, ніж у немовлят у 1,6 разу.

Таблиця 3

Коефіцієнт відношення «світлих» форм малих і середніх лімфоцитів до їх «темних» форм ($K_{мл}$ і $K_{сл}$) у дифузній лімфоїдній тканині і лімфоїдних передвузліках власної пластинки слизової оболонки шлунка немовлят і дітей грудного віку

Частина шлунка	Дифузна лімфоїдна тканина				Лімфоїдні передвузліки			
	Немовлята	Грудний вік	Немовлята	Грудний вік	Немовлята	Грудний вік	Немовлята	Грудний вік
	$K_{мл}$		$K_{сл}$		$K_{мл}$		$K_{сл}$	
Дно	0,08	0,10	1,14	0,78	0,03	0,05	0,80	1,91
Кардіальна частина	0,07	0,17	3,00	1,00	0,04	0,04	0,62	1,25
Тіло	0,09	0,11	2,60	2,60	0,07	0,03	1,67	1,55
Воротарна частина	0,03	0,08	0,78	3,88	0,09	0,05	1,00	2,22

Коефіцієнти активності малих і середніх лімфоцитів ($K_{мл}$ і $K_{сл}$) – відношення «світлих» форм до «темних» представлені у таблиці 3. Показники $K_{мл}$ значно більші у дітей грудного віку в усіх

частинах шлунка. Найбільша різниця виявлена у кардіальній частині, де $K_{мл}$ у даній віковій групі у 2,4 разу вищий. Найменший показник виявлено у воротарній частині, але у немовлят він менший у

2,7 разу порівняно із дітьми грудного віку. У тілі шлунка $K_{мл}$ майже однакові.

Показники $K_{сл}$ у дітей грудного віку зростають у напрямку від ділянки дна шлунка до воротарної частини, а у немовлят коефіцієнт $K_{сл}$ є найбільшим у кардіальній частині, а в напрямку до воротарної частини поступово зменшується. У ділянці тіла шлунка цей показник у обох вікових групах однаковий. Найбільша різниця величини $K_{сл}$ виявлена у кардіальній і воротарній частинах, де у немовлят цей показник більший, ніж у дітей грудного віку відповідно у 3 і 5 разу.

У лімфоїдних передвузликів власної пластинки слизової оболонки шлунка немовлят і дітей грудного віку показники щільності лімфоцитів також відрізняються між собою, різними є і показники активності малих і середніх лімфоцитів (табл. 4 і

5). У лімфоїдних передвузликів слизової оболонки шлунка немовлят і дітей грудного віку (рис. 2) щільність малих «темних» лімфоцитів найбільша у кардіальній частині шлунка, причому вона у 1,2 разу більша у немовлят, а у ділянці тіла цей показник однаковий. У дітей грудного віку щільність малих «темних» лімфоцитів у ділянці дна шлунка більша, а у немовлят – у воротарній частині відповідно у 1,8 і 1,2 разу. Подібна закономірність величини щільності характерна і для малих «світлих» лімфоцитів, окрім ділянки тіла, де вона дещо більша у немовлят. Найбільша щільність таких лімфоцитів виявлена у воротарній частині шлунка немовлят, а у дітей грудного віку – у ділянці дна. У кардіальній частині шлунка цей показник більший у немовлят, а у ділянці тіла він дещо вищий у дітей грудного віку.

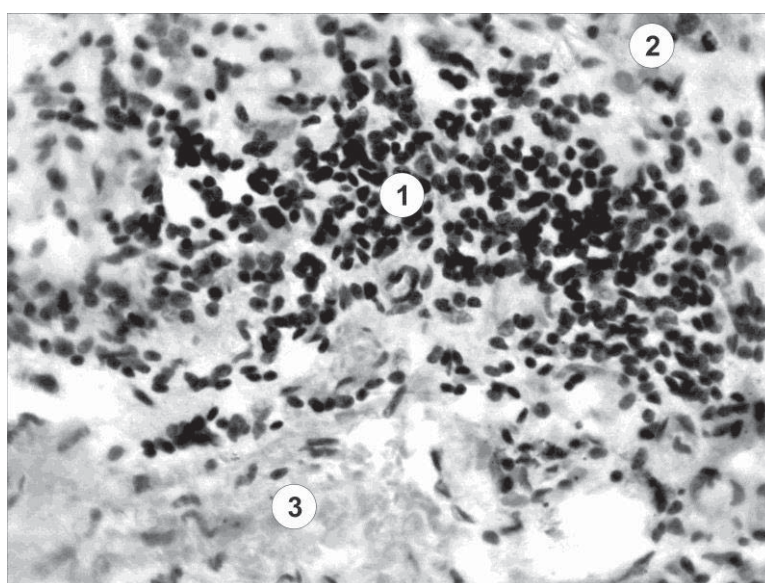


Рис. 2. Фрагмент власної пластинки слизової оболонки шлунка дитини грудного віку. Лімфоїдний передвузлик (1), розміщений між шлунковими залозами (2) і м'язовою пластинкою (3).
Забарвлення: азур II-еозинум; зб.: об. х 40. ок. х 10.

Таблиця 4

Щільність клітин і коефіцієнт відношення «світлих» форм малих і середніх лімфоцитів до їх «темних» форм ($K_{мл}$ і $K_{сл}$) лімфоїдних передвузликів власної пластинки слизової оболонки шлунка немовлят

Типи клітин	Частини шлунка, кількість клітин на площі 289 $\mu\text{м}^2$, $M \pm L$			
	Дно	Кардіальна частина	Тіло	Воротарна частина
Малі «темні» лімфоцити	5,24 \pm 1,06	7,47 \pm 2,12	6,65 \pm 2,05	7,69 \pm 1,83
Малі «світлі» лімфоцити	0,19 \pm 0,08	0,32 \pm 0,22	0,48 \pm 0,29	0,72 \pm 0,25
$K_{мл}$	0,03	0,04	0,07	0,09
Середні «темні» лімфоцити	0,25 \pm 0,18	0,13 \pm 0,11	0,09 \pm 0,15	0,17 \pm 0,11
Середні «світлі» лімфоцити	0,20 \pm 0,14	0,08 \pm 0,15	0,15 \pm 0,11	0,17 \pm 0,18
$K_{сл}$	0,80	0,62	1,67	1,00
Великі лімфоцити	0,11 \pm 0,15	0,09 \pm 0,07	0,29 \pm 0,11	0,19 \pm 0,22
Плазмоцити	0,28 \pm 0,13	0,37 \pm 0,29	0,40 \pm 0,26	0,81 \pm 0,18
Макрофаги	0,45 \pm 0,11	0,44 \pm 0,14	0,45 \pm 0,15	0,24 \pm 0,18

Щільність клітин і коефіцієнт відношення «світлих» форм малих і середніх лімфоцитів до їх «темних» форм ($K_{мл}$ і $K_{сл}$) лімфоїдних передвузликів власної пластинки слизової оболонки шлунка дітей грудного віку

Типи клітин	Частини шлунка, кількість клітин на площі 289 мкм ² , М±L			
	Дно	Кардіальна частина	Тіло	Воротарна частина
Малі «темні» лімфоцити	6,16±2,12	6,37±1,58	6,88±1,94	6,20±1,65
Малі «світлі» лімфоцити	0,33±0,26	0,24±0,11	0,20±0,15	0,28±0,22
$K_{мл}$	0,05	0,04	0,03	0,05
Середні «темні» лімфоцити	0,11±0,07	0,12±0,11	0,11±0,22	0,09±0,15
Середні «світлі» лімфоцити	0,21±0,08	0,15±0,11	0,17±0,07	0,20±0,22
$K_{сл}$	1,91	1,25	1,55	2,22
Великі лімфоцити	0,33±0,11	0,16±0,11	0,21±0,07	0,15±0,11
Плазмоцити	0,65±0,18	0,60±0,26	0,69±0,15	0,47±0,11
Макрофаги	0,52±0,15	0,45±0,18	0,45±0,15	0,40±0,14

Щільність середніх «темних» лімфоцитів у обох вікових групах у кардіальній частині і ділянці тіла шлунка однакова, у ділянці дна та воротарній частині вона значно більша у немовлят, відповідно у 2,3 і 1,9 разу. При цьому у немовлят щільність середніх «темних» лімфоцитів у напрямку від дна до тіла шлунка різко зменшується, а у воротарній частині знову різко збільшується. У дітей грудного віку закономірність зміни щільності середніх «темних» лімфоцитів протилежна: цей показник у напрямку від дна шлунка до його тіла дещо збільшується, а у воротарній частині – зменшується.

Величини щільності середніх «світлих» лімфоцитів у лімфоїдних передвузліках власної пластинки слизової оболонки шлунка майже однакові в обох вікових групах. У кардіальній частині шлунка цей показник більший у 1,9 разу у немовлят. Характер розподілу щільності середніх «світлих» лімфоцитів слизової оболонки шлунка немовлят і дітей грудного віку однаковий: у напрямку від тіла до кардіальної частини щільність цих клітин зменшується, а потім до воротарної частини поступово зменшується.

Характер розподілу щільності великих лімфоцитів у досліджуваних вікових групах подібний: найбільшою щільність цих клітин є у ділянці дна шлунка, у напрямку до кардіальної частини вона зменшується, в тілі шлунка дещо більша, а у воротарній частині знову зменшується. У слизовій оболонці дна шлунка немовлят щільність великих лімфоцитів більша у 3 рази, ніж у дітей грудного віку. У інших ділянках шлунка цей показник відрізняється незначною мірою – у 1,3–1,4 разу, а у кардіальній частині – у 1,8 разу.

Щільність плазмоцитів значно більша у слизовій оболонці шлунка дітей грудного віку майже в

усіх його ділянках, окрім воротарної частини, де вона у 1,7 разу більша у немовлят. У ділянці дна шлунка дітей грудного віку щільність плазмоцитів більша у 2,3 разу, а у кардіальній частині та тілі вона більша, відповідно у 1,6 і 1,7 разу.

Щільність макрофагів також дещо більша у слизовій оболонці шлунка дітей грудного віку, особливо у ділянці дна та воротарній частині; у кардіальній частині і тілі вона однакова. У немовлят і дітей грудного віку показники щільності макрофагів більші у ділянці дна шлунка у 1,6 разу, а у воротарній частині – у 1,7 разу.

Коефіцієнти відношення «світлих» форм до «темних» форм малих і середніх лімфоцитів ($K_{мл}$ і $K_{сл}$) представлені у таблиці 3.

Як і в дифузній лімфоїдній тканині, в лімфоїдних передвузліках показник $K_{мл}$ у немовлят збільшується в напрямку: дно шлунка, кардіальна частина, тіло, воротарна частина відповідно у 1,3, 2,3 і 3,0 разу (від 0,03 до 0,09). У дітей грудного віку від ділянки дна до ділянки тіла $K_{мл}$ поступово зменшується – відповідно у 1,3 і 1,7 разу, а у воротарній частині знову зростає у 1,7 разу. У дітей грудного віку коефіцієнт активності малих лімфоцитів ($K_{мл}$) у ділянці дна шлунка вищий у 1,7 разу, ніж у немовлят, у кардіальній частині шлунка у обох вікових групах він однаковий, а у ділянці тіла та воротарній частині більший у немовлят, відповідно у 2,3 і 1,8 разу.

Коефіцієнт активності середніх лімфоцитів ($K_{сл}$) значно більший майже в усіх частинах шлунка у дітей грудного віку, окрім його тіла, де він у 1,2 разу менший. У ділянці дна шлунка $K_{сл}$ більший у дітей грудного віку у 2,4 разу, у кардіальній частині він зменшується відповідно у 1,5 і 1,3 разу, у ділянці тіла знову збільшується у 1,3 і 1,2 разу. У воротарній частині шлунка спостерігається протилежна

закономірність: у немовлят $K_{сл}$ значно зменшується – у 1,6 разу, а у дітей грудного віку – зростає у 1,4 разу.

Висновки. 1. У дифузній лімфоїдній тканині у грудному віці щільність малих лімфоцитів у всіх ділянках шлунка вища, ніж у немовлят, а середніх «темних» – однакова. Щільність великих лімфоцитів у кардіальній частині та тілі однакова; у дні вона вища у грудному віці у 1,4 разу, а у воратарній частині – у немовлят у 2,7 разу. Щільність плазмоцитів найвища у тілі і воратарній частині, причому у немовлят вона вища, ніж у грудних дітей, відповідно у 1,6 і 1,8 разу; у дні і кардіальній частині – відповідно у 1,8 і 1,2 разу. Макрофаги найщільніше розміщені у ділянці дна, причому у немовлят щільність вища у 4 рази; в усіх інших ділянках показники значно нижчі.

2. $K_{мл}$ значно вищий у грудному віці, особливо у кардіальній частині (у 2,4 рази). $K_{сл}$ у дітей грудного віку зростають від ділянки дна через кардіальну частину і ділянку тіла до воратарної частини; у немовлят таке зростання спостерігається тільки до кардіальної частини, а потім до воратарної поступово зменшується.

3. У лімфоїдних передвузликах щільність малих «темних» і малих «світлих» лімфоцитів найвища у кардіальній частині шлунка. Середні «темні» лімфоцити найщільніше розміщені у воратарній частині. Щільність середніх «світлих» лімфоцитів майже однакова. Показник щільності великих лімфоцитів змінюється однаково. Плазмоцити і макрофаги значно щільніше розміщені у дітей грудного віку.

4. У лімфоїдних передвузликах показник $K_{мл}$ змінюється як і у дифузній лімфоїдній тканині. У дітей грудного віку від ділянки дна до ділянки тіла він поступово зменшується. Показники $K_{сл}$ значно вищі у дітей грудного віку в усіх частинах шлунка (у тілі він нижчий у 1,2 разу).

СПИСОК ВИКОРИСТАНОЇ ЛІТЕРАТУРИ

1. Аминова Г.Г. Лимфоидные структуры и их клеточный состав в слепой кишке у детей 1 — 3 лет (раннее детство) / Г.Г. Аминова // Морфология. — 2001. — Т. 8, Вып. 1 — С. 51—54.
2. Березина Е.В. Лимфоидная ткань в стенках желудка при гиподинамии / Е.В. Березина, Л.М. Ерофеева // Морфология. — 2008. — Т. 133, №4. — С. 55.
3. Гарапко Т.В. Мікроскопчні зміни тимуса щурів за довготривалим впливом опіоду / Т.В. Гарапко, А.С. Головацький // Проблеми клінічної педіатрії. — 2016. — №1—2 (31—32). — С. 19—25.
4. Головацький А.С. Активність лімфоїдних вузликів власної пластинки слизової оболонки шлунка новонароджених і дітей грудного віку // А.С. Головацький, В.Й. Палапа, А.О. Гербут [та ін.] // Науковий вісник Ужгородського університету, серія «Медицина». — Вып. 34. — 2013. — С. 20—23.
5. Гунас І.В. Перебіг опікової хвороби та структурні зміни органів нейроімуноендокринної системи за умов застосування внутрішньовенної інфузії комбінованих гіперосмолярних розчинів / І.В. Гунас, І.В. Дзевульська, Е.В. Черкасов, О.І. Ковальчук // Український морфологічний альманах. — 2014. — Т. 12, № 1. — С. 29—35.
6. Ковальчук О.І. Вплив ендогенної інтоксикації на структурні зміни органів нейроімуноендокринної системи за умов лікування опікової хвороби комбінованими гіперосмолярними розчинами / О.І. Ковальчук, Е.В. Черкасов, І. В. Дзевульська, І. В. Гунас // Український науково-медичний молодіжний журнал. — 2014. — № 1 (79). — С. 42—47.
7. Ковальчук О.І. Механізми структурної трансформації гістогематичних бар'єрів органів нейроімуноендокринної системи за умов інфузійної терапії опікової хвороби / О.І. Ковальчук, І.В. Дзевульська, Е.В. Черкасов, І.В. Гунас // Клінічна анатомія та оперативна хірургія. — 2014. — Т. 13, № 2. — С. 69—74.
8. Сапин М.Р. Лимфатическая система и ее роль в иммунных процессах / М.Р. Сапин // Морфология. — 2007. — Т. 131, Вып. 1. — С. 18—22.
9. Стефанов С.Б. Сравнение морфометрических результатов по отношению кумулянт / С.Р. Стефанов // Архив анат. — 1982. — Т. 82, № 3. — С. 91—94.
10. Лимфоидная ткань в слизистой оболочке прямой кишки плода человека / Б.С. Хамидулин, Я.Я. Мауль, А.Б. Аубакиров [и др.] // Астана медициналык журналы. — 2009. — № 3 (55). — С. 95—197.
11. Хамидулин Б.С. Состояние лимфоидной ткани и покровного эпителия прямой кишки человека у плодов 34—36 недель гестации / Б.С. Хамидулин // Астана медициналык журналы. — 2009. — №1(53). — С. 149—151.
12. Швецов Э.В. Клеточный состав лимфоидных образований слизистой оболочки желудка крыс при геморрагическом инсульте / Э.В. Швецов, Е.В. Коплик, Е.Е. Никифорова // Морфология. — 2008. — Т. 133, №4. — С. 105.
13. Яглова Н.В. Тучные клетки и врожденный иммунитет / Н.В. Яглова // Иммунология. — 2009. — Т. 30, № 2. — С. 139—143.
14. Sakaguchi M. Clinical evaluation of nodular gastritis: follow-up by endoscopy and histopathology / M. Sakaguchi, K. Amemoto, M. Honda [et al.] // Gastroenterol. Endosc. — 2006. — Vol. 48. — P. 2477—2485.
15. Guseynova S.T., Guseynov T.S. Morphology of the lymphoid nodules of the stomach in whit Rats under he influence of mineral woter // International Journal of Applied And Fundamental Pesearch. — 2013. — №2. — P. 134—139.
16. Moore A.J. Transcriptional priming of intrathymic precursors for dendritic cell development / A.J. Moore, J. Sarmiento, M. Mohtashami [et al.] // Development. — 2012. — Vol. 139. — P. 373—384.

A.S. HOLOVATSKYI, V.Y. PALAPA, M.Yu. KOCHMAR, A.O. HERBUT, O.I. HETSKO

Uzhhorod National University, Medical Faculty, Department of Human Anatomy and Histology, Uzhhorod

REGULARITIES OF CHANGES OF DENSITY AND ACTIVITY OF SMALL AND MEDIUM LYMPHOCYTES IN DIFFUSIVE LYMPHOID TISSUE AND LYMPHOID PRE-NODULES IN THE LAMINA PROPRIA OF THE MUCOUSE MEMBRANE IN THE DIFFERENT PARTS OF STOMACH OF THE NEWBORN AND CHILDREN OF GROWTH AGE

Regularity of changes of the density lymphoid cells are established on lymphocytes, plasmocytes and macrophages, and shifts of the action of small and medium lymphocytes in diffusive lymphoid tissue and lymphoid pre-nodules in the lamina propria of the mucouse membrane in the different parts of stomach of the newborn and children of growth age. In children of growth age, the density of small and medium lymphocytes, as well as their activity is greater than in newborn. The density of plasmocytes and macrophages in the lamina propria of the mucouse membrane in the different parts of stomach of the children of growth age is also greater. This is due to more antigenic stimulation of the body.

Key words: stomach, mucous membrane, diffusive lymphoid tissue, lymphoid cells, density, activity

Стаття надійшла до редакції: 26.06. 2017 р.