

Ян Едуардович Вікман<sup>1</sup>,  
Юлія Янівна Федуленкова<sup>2</sup>

<sup>1</sup>Харківський національний  
медичний університет,

<sup>2</sup>«МДЦ Експерт-Харків»

## Порівняльна оцінка інформативності ультразвукової діагностики та комп'ютерної томографії в оцінці морфофункціонального стану печінки при комплексному лікуванні раку грудної залози

Comparative assessment of informativity  
of ultrasound diagnosis and computed  
tomography in assessment of the liver  
morphofunctional state at complex treatment  
for breast cancer

**Цель работы:** Сравнить информативность компьютерной томографии (КТ) и ультразвукового исследования (УЗИ) при выявлении ранних признаков диффузной патологии печени у больных раком грудной железы (РГЖ) для контроля и коррекции проведения курса химиотерапии.

**Материалы и методы:** Проанализированы 120 историй болезни женщин в возрасте 24–75 лет, проходивших комплексное лечение. В группу контроля вошли 30 практически здоровых женщин без патологии печени и органов брюшной полости.

Все пациентки были обследованы клинически, а также с помощью КТ с контрастированием и УЗИ до и после курса химиотерапии. Ультразвуковые исследования проводились мультисекторным датчиком по стандартным срезам с использованием энергетического, цветового и импульсного доплера; учитывали положение, размеры, контуры, эхоструктуру, эхогенность, взаимоотношение внутренних структур, взаиморасположение магистральных сосудов. При КТ-исследованиях учитывали: положение, размеры, контуры, структуру, плотность ткани, взаиморасположение органов.

**Результаты:** Сопоставлены результаты исследования печени с помощью КТ и УЗИ, оценена их диагностическая значимость при выявлении ранних признаков диффузной патологии печени. Наиболее эффективным оказалось УЗИ с применением импульсного доплера.

**Выводы:** Установлено, что и КТ, и УЗИ дают возможность характеризовать морфофункциональное состояние печени, но только с помощью ультразвукового метода можно определить скорость портального кровотока в реальном масштабе времени, что является решающим для диагностики ранних проявлений хронических диффузных заболеваний печени.

**Ключевые слова:** компьютерная томография, ультразвуковые исследования, диффузное поражение печени.

**Мета роботи:** Порівняти інформативність комп'ютерної томографії (КТ) та ультразвукового дослідження (УЗД) у виявленні ранніх ознак дифузної патології печінки у хворих на рак грудної залози (РГЖ) для контролю та корекції проведення курсу хемотерапії.

**Матеріали і методи:** Проаналізовано 120 історій хвороби жінок, хворих на РГЖ, віком 24–75 років, які проходили комплексне лікування. До групи контролю увійшли 30 практично здорових жінок без захворювань печінки та органів черевної порожнини.

Усі пацієнтки були обстежені клінічно, а також за допомогою КТ з контрастуванням та УЗД до та після курсу хемотерапії. Проводили УЗ-дослідження мультисекторним датчиком за стандартними зрізами з використанням кольорового, енергетичного та імпульсного доплера; враховували положення, розміри, контури, ехоструктуру, ехогенність, взаємовідношення внутрішніх структур, розташування магистральних судин. При КТ-дослідженнях оцінювали положення, розміри, контури, структуру, щільність тканини, взаєморозташування органів.

**Objective:** To compare informativity of CT and US at revealing early signs of diffuse liver pathology in patients with breast cancer (BC) to control and correct the course of chemotherapy.

**Material and Methods:** The authors analyzed 120 case histories of patients aged 24–75 who underwent complex treatment. The controls comprised 30 healthy women without liver pathology.

All patients underwent clinical examination as well as CT with contrast and US before and after the course of chemotherapy. Ultrasound investigation was performed using multifrequency probe in standard sections in energetic, color and pulsed Doppler mode considering the position, dimensions, outlines, echostructure, echogenicity, interrelation of the structures and large vessels. CT considered position, dimensions, outlines, structure, and density of tissue and interrelation of the organs.

**Results:** The results of the liver investigation with CT and US were compared; their diagnostic value was assessed when revealing the early signs of diffuse liver pathology. The most effective was US investigation in pulsed Doppler mode.

**Conclusion:** It was determined that CN and US allow to characterize the morphofunctional state of the liver, but only ultrasound allows real time determining of portal blood flow velocity, which is critical in diagnosis of early manifestations of chronic diffuse liver diseases.

**Key words:** computed tomography, ultrasound investigation, diffuse liver disease.

**Результати:** Проведено порівняння результатів дослідження печінки за допомогою УЗД та КТ із контрастуванням та їх діагностичної цінності при виявленні ранніх ознак дифузної патології печінки. Найбільш ефективним виявилось застосування УЗД з використанням імпульсного доплера.

**Висновки:** Встановлено, що і КТ, і УЗД дозволяють охарактеризувати морфофункціональний стан печінки за патологічних умов, але тільки ультразвуковий метод уможлиблює визначення швидкості портального кровотоку в реальному масштабі часу, що є вирішальним для діагностики ранніх проявів хронічних дифузних захворювань печінки.

**Ключові слова:** комп'ютерна томографія, ультразвукові дослідження, дифузне ураження печінки.

Хронічні дифузні захворювання печінки (ХДЗП) нині залишаються дуже серйозною соціально-економічною та клініко-епідеміологічною проблемою охорони здоров'я. Безумовно, більшість з них спричиняють вірусні гепатити, алкоголь та дія на печінку різноманітних лікарських препаратів [1, 2]. Останніми роками інтерес до проблеми ХДЗП значно зріс у зв'язку з новими перспективами, наданими практичній медицині прогресом у діагностиці захворювань печінки. Променеві методи дослідження зайняли визначальне місце в сучасній гепатології [3–5].

З огляду на те, що хемотерапія, застосовувана при комплексному лікуванні РГЗ, справляє виражений токсичний вплив на печінку, дуже гострим є питання провідного методу оцінки її морфофункціонального стану [6–8]. При проведенні хемотерапії токсична дія препаратів проявляється на рівні синусоїдів, що призводить до підвищення тиску у портальній системі внаслідок їх набряку. Внутріпечінкове блокування виникає від звуження або облітерації синусоїдів, дрібних гілок портальної і печінкової вен при заміщенні паренхіми фіброзною тканиною, внаслідок стискання судин сполучнотканинними розростаннями чи вузлами-регенератами, звуження отвору синусоїдів гіпертрофованими ендотеліальними клітинами, запальними інфільтратами і збільшеними гепатоцитами, в результаті автоемболії синусоїдів органами гепатоцитів. Виділяють пресинусоїдальну і постсинусоїдальну внутріпечінкову блокаду [7, 8]. Стійке підвищення тиску крові в портальній системі спостерігається при цирозі печінки (ЦП) будь-якої етіології і на будь-якому етапі захворювання. Більш того, впевнено відрізнити ЦП від нециротичних хронічних захворювань печінки можна тільки на підставі виявлення поряд з ознаками дифузного ураження печінки синдрому портальної гіпертензії (ПГ). Синдром ПГ вважають початком клінічного перебігу захворювань печінки, які досягли стадії цирозу. Портальна гіпертензія негативно впливає на трива-

лість і якість життя хворих, при ній неминуча поява різних ускладнень [7, 8]. Вирішення проблем своєчасної діагностики дифузних уражень печінки насамперед пов'язане з ранньою діагностикою цього стану [9, 10]. Результатом зростання внутріпечінкового судинного опору є два патологічні наслідки: розвиток портосистемних колатералей і розвиток гіпердинамічної циркуляції [11].

Це визначає надзвичайну важливість виявлення найменших змін для вчасного їх коригування, оскільки незадовільний стан печінки вимагає переривання курсу хемотерапії, що значно знижує її ефективність.

Складовими своєчасної діагностики є не тільки висока інформативність і безпечність методу, але й економічна доступність та максимальна зручність проведення дослідження для пацієнта.

Викладене вище визначає актуальність проблеми поглибленої діагностики стану печінки на фоні хемотерапії.

## Методика дослідження

Було проаналізовано 120 історій хвороби жінок, віком 24–75 років, хворих на РГЗ, які проходили комплексне лікування. До контрольної групи ввійшли 30 пацієнок без патології печінки. Їх обстежували клінічно та за допомогою КТ з контрастуванням та УЗД до та після курсу хемотерапії. Нас цікавили можливості оцінки морфофункціональних змін у печінці у першій (доклінічній) стадії, оскільки вони є оборотними.

Слід зазначити, що до проведення лікування патологічних змін у печінці пацієнок виявлено не було.

Ультразвукові дослідження (УЗД) виконували на апараті експертного класу Xario SSA-660A фірми Toshiba (Японія), з використанням В-режиму, дуплексного та триплексного режимів, кольорової та імпульснохвильової доплерографії. Вивчали ворітну вену (вимірювали її діаметр, лінійну та об'ємну швидкість портального кровотоку) і селезінкову артерію (вимірювали її діаметр, а також індекс резистентності (RI) та пульсаторний індекс (PI)). Комп'ютерну томографію (КТ) проводили на мультиспіральному томографі Aquilion 16 фірми Toshiba на базі «МДЦ Експерт-Харків».

При КТ-дослідженнях враховували положення, розміри, контури, структуру, щільність тканини, взаєморозташування органів.

При КТ з болюсним контрастуванням пацієнтам у ліктьову вену за допомогою шприца-інжектора із встановленою швидкістю та часом подачі речовини вводили йодовмісний неіонний контрастний препарат «Омніпак-350», потім ви-

конували сканування відповідно до фаз контрастування: артеріальної — через 20–30 с (візуалізуються артерії), венозної — через 40–60 с (візуалізуються контрастовані вени), паренхіматозної — через 180 с після початку введення препарату (виведення контрастної речовини нирками).

Обчислення отриманих результатів здійснено в інтегрованої системі для комплексного статистичного аналізу та опрацювання даних з використанням програми Windows Statistica-6.0 Stat Soft Inc., USA [1].

## Результати та їх обговорення

Детальний аналіз результатів дослідження показав, що у 32 (26,7 %) хворих при УЗД у двовимірному режимі та при доплерографії величини показників були у межах норми. У 69 (57,5 %) пацієнток були виявлені відхилення від норми, характерні для ПГ 1-го ступеня, а 19 (15,8 %) мали ознаки, характерні для ПГ 2-го ступеня. Дані дослідження наведені в таблиці 1.

На діаграмі (рисунок 1) представлено дані щодо характеру патологічних змін у печінці, виявлених за допомогою УЗД, у хворих при комплексному лікуванні раку грудної залози.

З діаграми видно, що найбільше змінювалися величини таких показників: зниження лінійної та об'ємної швидкості портального кровотоку, підвищення індексу резистентності та пульсаторного індексу в селезінковій артерії.

Морфологія печінки, розміри та архітектоніка судин практично незмінювалися, це свідчить про те, що без застосування доплерографії виявити патологічні зміни практично неможливо.

Встановлено також, що у 36 (30 %) пацієнток при КТ зафіксовано зміни в паренхімі печінки, характерні для адипозу (зниження її щільності), а на УЗД, крім цього, виявлено ознаки, характерні для портальної гіпертензії (ПГ) 1–2-го ступенів (рисунок 2, а–в).

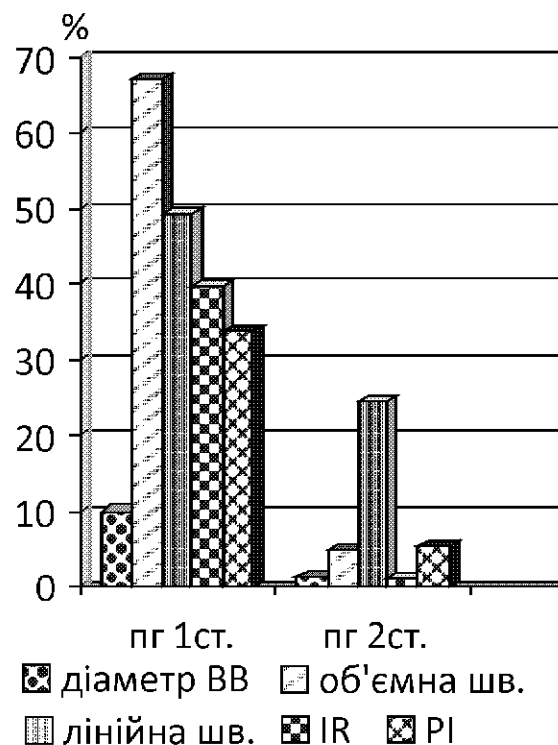


Рисунок 1. Діаграма характеру патологічних змін у печінці, виявлених за допомогою УЗД у хворих при комплексному лікуванні раку грудної залози

Fig. 1. The character of pathological changes in the liver revealed by US in patients at combination treatment for BC

Ще у 52 (43,3 %) пацієнток, в яких при КТ з контрастним підсиленням були відсутні навіть непрямі ознаки ПГ, на УЗД із застосуванням доплерівського дослідження діагностовано зниження швидкості портального кровотоку, підвищення індексу резистентності та пульсаторного індексу в селезінковій артерії, характерне для портальної гіпертензії 1–2-го ступенів (рисунок 3, а–в).

У 32 пацієнток (26,7%) при УЗД патологічних змін не виявлено.

Таблиця 1

Морфофункціональні ознаки змін у печінці, виявлені при дослідженні пацієнтів з різним ступенем ПГ  
Morphofunctional signs of changes in the liver revealed at investigation of patients with various degrees of PH

Ознака	Тип змін, кількість хворих (n = 120)		
	норма (n = 38)	1 ст. ПГ (n = 61)	2 ст. ПГ (n = 21)
Діаметр ворітної вени, мм	9–13	13,5–16,0	16,5–18,0
Об'ємна швидкість кровотоку, мл/хв, у ворітній вені	911,2 ± 88,6	816,7 ± 44,6	764,4 ± 23,6
Лінійна швидкість кровотоку у ворітній вені, мл/хв	17,3 ± 4,8	10,70 ± 2,65	6,4 ± 1,3
Площа перетину ворітної вени, см <sup>2</sup>	0,86 ± 0,22	1,46 ± 0,21	1,31 ± 0,26
Індекс резистентності	0,58 ± 0,04	0,69 ± 0,05	0,75 ± 0,05
Індекс пульсації	0,89 ± 0,09	1,27 ± 0,28	1,43 ± 0,25

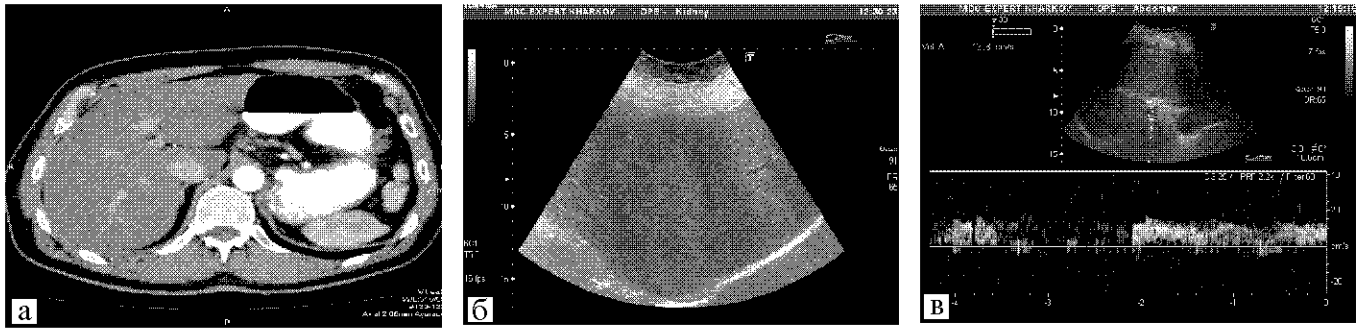


Рисунок 2. Пацієнтка В., 57 років: а — КТ з контрастним підсиленням, аксіальна проекція, артеріальна фаза. Зниження щільності паренхіми печінки (адипоз); б — УЗД. Підвищення ехогенності печінки, збіднення судинного рисунка (адипоз); в — УЗД-дуплексний режим, імпульсний доплер. Помірне зниження портального кровотоку

Fig. 2. Patient V., aged 57: а — CT with contrast enhancement in axial projection, arterial phase. Liver parenchyma density is decreased (adiposis); б — US investigation. Increased echogenicity of the liver, poor vascular picture (adiposis); в — US duplex mode pulsed Doppler. Moderate reduction of portal blood flow

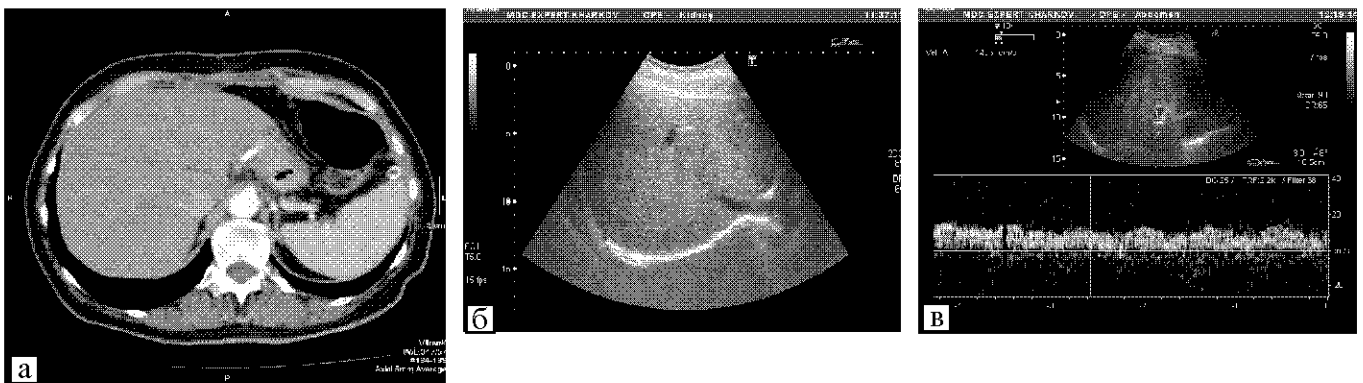


Рисунок 3. Пацієнтка К., 46 років: а — КТ з контрастним підсиленням, аксіальна проекція, артеріальна фаза. Норма; б — УЗД. Помірне підвищення ехогенності печінки; в — УЗД-дуплексний режим, імпульсний доплер. Помірне зниження портального кровотоку

Fig. 3. Patient K., aged 46: а — contrast enhanced CT in axial projection, arterial phase. Norm.; б — US investigation. Moderate increase of the liver echogenicity; в — US duplex mode pulsed Doppler. Moderate reduction of portal blood flow

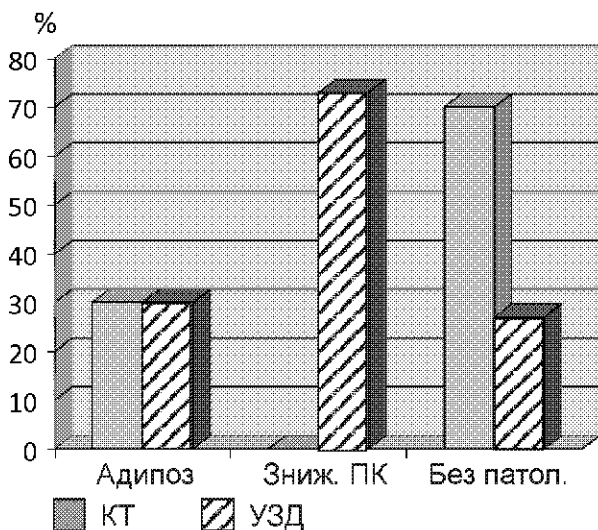


Рисунок 4. Діаграма морфофункціональних змін печінки, виявлених при КТ та УЗД у хворих після комплексного лікування раку грудної залози

Fig. 4. Morphofunctional changes in the liver revealed at CT and US investigation after combination treatment for BC

Діаграма морфофункціональних змін печінки, виявлених при КТ і УЗД у хворих після комплексного лікування РГЗ доводить, що при КТ з контрастуванням патологічні зміни мають місце тільки у 36 (30%) пацієнток у вигляді дифузного зниження щільності паренхіми печінки, що є характерним для адипозу, але не є специфічною ознакою. У 84 (70%) хворих патології не виявлено. При ультразвуковому дослідженні у 88 (73%) обстежених відзначено зниження портального кровотоку, що свідчить про токсичний вплив на печінку та погіршення її функціонального стану, навіть при незначних змінах у біохімічному аналізі крові. У 36 пацієнток разом з цим спостерігалось дифузне підвищення ехогенності печінки та збіднення її судинного рисунка, характерне для адипозу (рисунок 4).

Проведено порівняльні оцінки можливостей КТ та УЗД для діагностики ХДЗП за такими кри-

теріями: інформативність, променеве навантаження, наявність протипоказань, підготовка пацієнта, економічна доступність. Встановлено, що за допомогою КТ можна визначити щільність паренхіми печінки, її розмір, положення, контури та діаметри судин (зокрема порталної вени). Втім при УЗД, крім отримання оцінки макроструктури печінки за допомогою доплерографії у дуплексному та триплексному режимах, можливо оцінити її функціональний стан шляхом вимірювання лінійної та об'ємної швидкості порталного кровотоку, а також вимірювання індексу резистентності та пульсаторного індексу у селезінковій артерії. Суттєво й те, що при КТ з контрастуванням існує променеве навантаження на пацієнта, а введення контрастної речовини може спричинити алергічні реакції, тому особам з алергією на йод контрастування протипоказане, тоді як УЗД не потребує спеціальної підготовки (бажано проводити обстеження зранку натщесерце) і є абсолютно безпечним. Ще важливо те, що УЗД не такий високоартісний метод, як КТ з контрастуванням і його можна проводити необмежену кількість разів для контролю якості лікування.

## Висновки

1. Отже, і КТ, і УЗД дають можливість охарактеризувати морфофункціональний стан печінки за патологічних умов, але тільки ультразвуковий метод уможлиблює визначення лінійної та об'ємної швидкості порталного кровотоку в реальному масштабі часу, що визнано вирішальним у діагностиці ранніх проявів ХДЗП.

2. Метод УЗД не потребує спеціальної підготовки пацієнта та є дешевшим і безпечнішим за КТ з контрастуванням.

3. Проведення УЗД не справляє променевого навантаження, що зумовлює можливість для регулярного контролю та корекції проведення курсу хемотерапії.

## Література

1. Абдуллаев Р.Я., Головка Т.С. *Ультрасонография*. – Харків: Нове слово, 2009. – 180 с.
2. Зубарев А.В. // *Радиол.-практ.* – 2005. – № 4. – С. 30–33.
3. Конькова М.В. *Диагностическая и интервенционная сонография в неотложной абдоминальной хирургии*. – Донецьк: Новый мир, 2005. – 300 с.
4. *Рак в Україні, 2002–2003* // *Бюл. Нац. канцер-реєстру України*. – 2004. – № 5. – 94 с.

5. Тюрин И.Е. // *Практ. онкол.* – 2005. – Т. 6, № 1. – С. 5–9.
6. Yin X.Y., Lu M.D., Huang J.F. et al. // *J. Clin. Ultrasound*. – 2007. – Vol. 29, № 1. – P. 7–13.
7. Bruix J., Sherman M. // *Hepatology*. – 2011. – Vol. 53, № 3. – P. 1020–1022.
8. Ghany M.G., Strader D.B., Thomas D.L. et al. // *Ibid.* – 2009. – Vol. 49, № 4. – P. 1335–1374.
9. Paggi S., Colli A., Fraquelli M. et al. // *J. Hepatol.* – 2008. – Vol. 49. – P. 564–571.
10. Martinez S.M., Crespo G., Navasa M., Forns X. // *Hepatology*. – 2011. – Vol. 53. – P. 325–335.
11. Lee H.S., Kim J.K., Cheong J.Y. et al. // *Korean J. Hepatol.* – 2010. – Vol. 16. – P. 369–375.
12. Iannaccone R., Piacentini F., Murakami T. // *Radiol.* – 2009. – Vol. 243. – P. 422–430.

Надходження до редакції 13.02.2013.

Прийнято 27.03.2013.

Адреса для листування:  
Вікман Ян Едуардович,  
Харківський національний медичний університет,  
пр-т Леніна, 4, Харків, 61022