УДК 616.5+616.97]-039 ISSN 1727-5741

Шановні колеги лікарі-дерматовенерологи!

Для підвищення рівня кваліфікації та обміну досвідом на ваш розгляд представлені випадки з практики лікаря-дерматовенеролога загальнополіклінічного відділення Бродівської ЦРЛ Львівської області **Данильчука Юрія Романовича**.

Для подальшого продовження цієї рубрики у нашому фаховому журналі пропонуємо надсилати на електронну адресу секретаріату УАЛДВК (E-mail: dvk2@ukr.net) цікаві випадки з вашої практики, з коротким описом анамнезу та клінічного перебігу уражень шкіри та видимих слизових оболонок, для подальшого їх розміщення в «Українському журналі дерматології, венерології, косметології».

Дисемінована форма контагіозного молюска у ВІЛ-інфікованого пацієнта

Хворий (22 роки) звернувся на прийом до лікаря-дерматовенеролога зі скаргами на висипання на шкірі тулуба, кінцівок, статевого члена, що супроводжувались свербежем. З анамнезу встановлено, що в юнацькі роки хворий застосовував ін'єкційні наркотики. Об'єктивно: множинні елементи висипки округлої форми, діаметром до 1,0 см у вигляді вузликів з гладкою поверхнею та пупкоподібним западанням у центрі. Встановлено діагноз: контагіозний молюск, дисемінована форма. Враховуючи анамнез, хворому було проведено обстеження на ВІЛ-інфекцію. Згідно з результатами обстеження підтверджено наявність ВІЛ-інфікованості.

У цього ж хворого на згинальній поверхні передпліччя спостерігалося злиття молюскових елементів висипки у єдиний лінійний конгломерат у місцях розчухів, що нагадує позитивну ізоморфну реакцію Кебнера.

Меланома (вузлувата форма)

Хвора (34 роки) звернулась до лікаря-дерматовенеролога під час проведення Всеукраїнського дня меланоми у 2015 р. зі скаргами на новоутворення на шкірі внутрішньої поверхні гомілки. При об'єктивному обстеженні розміри новоутворення — 2,3 × 1,8 см з вузлуватими різнобарвними папіломатозними розростаннями на поверхні та відсівами по периферії. Поблизу цього новоутворення спостерігались атрофічні рубці (наслідки після багаторазових ін'єкцій). З анамнезу було встановлено, що хвора є ін'єкційною наркоманкою. Аналіз крові на ВІЛ — негативний.

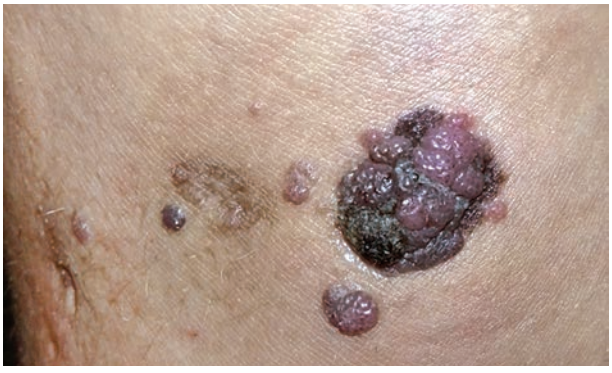

Дерматоскопічне дослідження новоутворення у хворої з діагнозом «меланома (вузлувата форма)». Багатокомпонентна ознака: поліхромія — різкий обрив атипової пігментної сітки на периферії утвору; біло-голуба пелена (вуаль); атипові судини; виразкування. Хвора була направлена в спеціалізований онкологічний заклад, де діагноз «меланома» було підтверджено при гістологічному дослідженні.