

Л.М. Хамаде

Национальный медицинский университет имени А.А. Богомольца, Киев

Иммунорфологические особенности цитотоксических клеток в очаге поражения при прогрессирующей стадии грибовидного микоза

Цель работы — изучить качественный и количественный состав цитотоксических клеток ($CD8^+$ Т-лимфоцитов, НК-клеток и гранзим В-позитивных клеток) кожи больных с прогрессирующей формой грибовидного микоза.

Материалы и методы. Материалом для исследования служили биоптаты кожи, взятые у 5 больных с бляшечной формой грибовидного микоза (ГМ). Комплексное иммунологическое обследование проводили на кафедре клинической иммунологии и аллергологии с секцией медицинской генетики НМУ имени А.А. Богомольца. Иммуногистохимические реакции проводили по стандартизированной методике с использованием серийных парафинных срезов толщиной 3–5 мкм, помещенных на адгезивные стекла, покрытые поли L-лизином (Menzel-Glaser, Германия), и реактивов компании DAKO. Иммуногистохимическая панель включала следующие антитела: CD3, CD4, CD8 и CD56 производства Dako Cytomation. Для визуализации использовали проявочную систему визуализации EnVision™ FLEX+, Mouse, High pH (Link), Code K8012 на автостейнере фирмы DAKO.

Результаты и обсуждение. В коже больных с бляшечной формой ГМ при обзорной микроскопии препаратов с окрашиванием гематоксилином и эозином наблюдалось умеренное утолщение эпидермиса за счет пролиферации клеток мальпигиевого слоя, местами незначительный спонгиоз, акантоз и умеренный гиперкератоз. Клетки инфильтратов характеризовались умеренным клеточным полиморфизмом: размер клеток, плотность ядра, единичные клетки типа Сезари. Не отмечено нейтрофильных и эозинофильных лейкоцитов. Иммуногистохимические реакции с моноклональными антителами CD4 и CD8 характеризовались прогрессивной стадией ГМ, резким повышением клеток лимфоцитарного ряда в дермальном инфильтрате с преобладанием цитотоксических CD8 позитивных Т-лимфоцитов, обнаруживаемых в 5 полях зрения при увеличении микроскопа в 200 раз. Достаточно большое количество цитотоксических клеток при прогрессирующем течении ГМ, возможно, связано с фенотипическими особенностями антигенов этих инфильтрирующих опухоль лимфоцитов. Возможно, они являются клетками «свидетелями», которые неспецифически участвуют в формировании метастазов при кожной Т-клеточной лимфоме, и не представляют прямой цитотоксической угрозы опухолевым клеткам. Активизацию этих клеток можно рассматривать как ответ организма на опухолевую пролиферацию с элементами не очень эффективного сдерживания. Последний вариант подтверждают данные других исследований, в которых анализировали долю $CD8^+$ и НК-клеток по отношению к различной форме ГМ. Они показали, что у пациентов, страдающих прогрессирующей формой ГМ, обнаружено большее число инфильтрирующих опухоль $CD8^+$ Т-лимфоцитов в кожных поражениях, по сравнению с пациентами, у которых заболевание имеет ограниченный характер. При этом у пациентов с большей долей инфильтрирующих опухоль $CD8^+$ Т-лимфоцитов был лучший показатель выживаемости, чем у тех, у которых количество $CD8^+$ -лимфоцитов было снижено.

Выводы. Для больных с прогрессивным течением грибовидного микоза характерно высокое процентное соотношение цитотоксических клеток ($CD8^+$ Т-лимфоцитов, НК-клеток и гранзим В-позитивных клеток) в инфильтратах очагов поражения, что может быть использовано для диагностического критерия и оценки прогноза заболевания.

Ключевые слова

Грибовидный микоз, прогрессивная стадия, иммунорфология, соотношение $CD4^+/CD8^+$ -лимфоцитов, НК-клетки, гранзим В-позитивных клеток.

Грибовидный микоз (ГМ) представляет собой опухолевое новообразование, формирующееся из клеток, которые обладают природной способностью перемещаться между кожей и регионарными лимфатическими узлами. Это чаще всего обуславливает характерную для этого за-

болевания многоочаговость поражений. На ранних стадиях ГМ скорость пролиферации клеток достаточно низкая. Она повышается по мере прогрессирования болезни и становится достаточно высокой на этапе высокозлокачественной крупноклеточной лимфомы. При этом развитие ГМ сопровождается многочисленными соматическими мутациями ввиду множественных карипотипных патологических признаков, заложенных в клетках опухолей [6].

Практически все случаи ГМ — это новообразования, происходящие из CD4⁺ Т-клеток. Тем не менее клеточные инфильтраты при ГМ часто содержат примеси разнообразных неопухолевых лимфоцитов, включая инфильтрирующие опухоль цитотоксические CD8⁺ Т-лимфоциты и натуральные киллерные клетки (NK). Роль этих цитотоксических клеток в патогенезе заболевания нуждается в дальнейшем изучении, однако исследования показали, что большинство CD8⁺ Т-лимфоцитов экспрессируют на своей поверхности CD3 и HLA-DR антигены. Как известно, функция клеток с таким фенотипом в значительной мере комплексно ограничена тканевой совместимостью, что исключает возможность взаимодействия с опухолью, несмотря на выраженную цитотоксическую активность этих клеток. В этой связи основную функцию иммунобиологического надзора за опухолью могут осуществлять только NK-клетки, содержащие в цитоплазматических гранулах характерные сериновые протеазы типа перфорины и гранзима В, ответственные за индукцию апоптоза в клетках-мишенях [4].

Наличие цитотоксических CD8⁺ Т-лимфоцитов и NK-клеток, фенотипически выявленных, активированных и рестриктивных по антигенам главного комплекса гистосовместимости в метастазах кожной Т-клеточной лимфомы, — явление не уникальное. Фенотипически подобные клетки были обнаружены при отторжении аллотрансплантата, исследуемом хориоменингите, плоскоклеточной карциноме, ВИЧ-инфицированных лимфоидных тканях, лимфоматоидном папулезе, кожной лимфоидной гиперплазии и кожной В-клеточной лимфоме [3].

В этой связи актуальным остается вопрос участия или не участия этих клеток в локальной противоопухолевой защите при ранних формах ГМ, особенно при прогрессирующем течении заболевания.

Цель работы — изучение качественного и количественного состава цитотоксических клеток (CD8⁺ Т-лимфоцитов, NK-клеток и гранзим В-позитивных клеток) пораженной кожи больных с прогрессирующей формой грибовидного

микоза. Для достижения этой цели была поставлена следующая задача: исследовать особенности клеточного состава очага воспаления пораженной кожи больных с прогрессирующими формами ГМ в целях уяснения их иммуноморфологических различий.

Материалы и методы

Материалом для исследования служили биоптаты кожи, взятые у 5 больных с бляшечной формой грибовидного микоза, которые наблюдались на кафедре дерматовенерологии Национального медицинского университета (НМУ) имени А.А. Богомольца. Полное комплексное иммунологическое обследование больные проходили на кафедре клинической иммунологии и аллергологии с секцией медицинской генетики НМУ имени А.А. Богомольца. Каждый пациент получал подробную информацию об исследовании и давал информированное согласие на участие в нем. Гистологическое обзорное исследование осуществляли по методике окрашивания гематоксилином и эозином в целях выявления общей гистологической картины. Иммуногистохимические реакции проводили по стандартизированной методике с использованием серийных парафиновых срезов толщиной 3—5 мкм, помещенных на адгезивные стекла, покрытые поли L-лизин (Menzel-Glaser, Германия), и реактивов компании DAKO. Иммуногистохимическая панель включала в себя следующие антитела: CD3, CD4, CD8 и CD56 производства Dako Cytomation. Для визуализации использовалась проявочная система визуализации EnVision™ FLEX+, Mouse, High pH (Link), Code K8012 на автостейнере фирмы DAKO. В месте локализации антигена визуализировался продукт реакции коричневого цвета. Морфометрическое исследование включало подсчет позитивных клеток в 5 полях зрения при увеличении в 200 раз. Данные пересчитывали на 1 мм² среза. Просмотр и цифровые фотографии микропрепаратов осуществляли цифровой камерой OLYMPUS C 5050Z, установленной на микроскопе Olympus CX-41 [1].

Результаты и обсуждение

Морфологическое исследование биоптатов кожи больных ГМ позволило определить характерные признаки, достаточно хорошо описанные в научно-практической литературе. В коже больных с бляшечной формой грибовидного микоза при обзорной микроскопии препаратов с окрашиванием гематоксилином и эозином наблюдалось умеренное утолщение эпидермиса за счет пролиферации клеток мальпигиевого слоя,

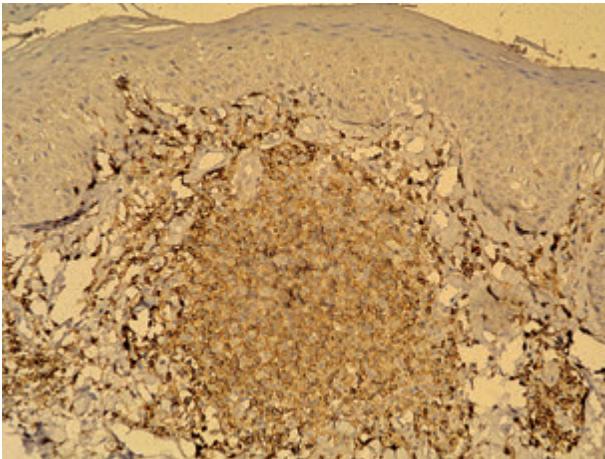


Рис. 1. Фрагмент кожи. Грибовидный микоз. Формирование CD4⁺ Т-лимфоцитарного инфильтрата в верхней дерме
ИГХР. Система визуализации FLEX. × 20.

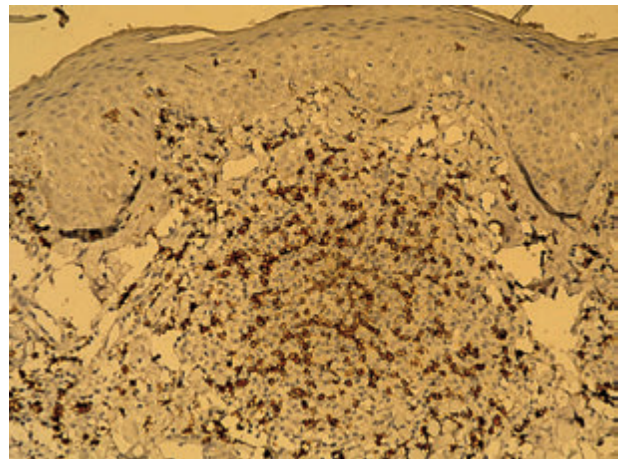


Рис. 2. Фрагмент кожи. Грибовидный микоз. Формирование CD8⁺ Т-лимфоцитарного инфильтрата в верхней дерме
ИГХР. Система визуализации FLEX. × 20.

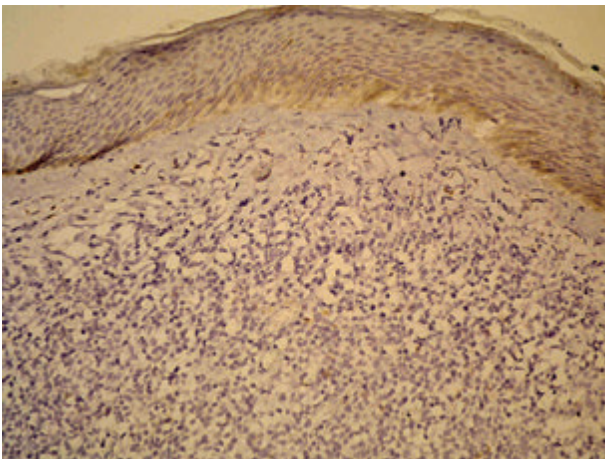


Рис. 3. Фрагмент кожи. ГМ. Лимфоидноклеточный инфильтрат в верхней дерме кожи. Экспрессия CD56⁺-лимфоцитов, локализирующихся в дерме
ИГХР. Система визуализации FLEX. × 20.

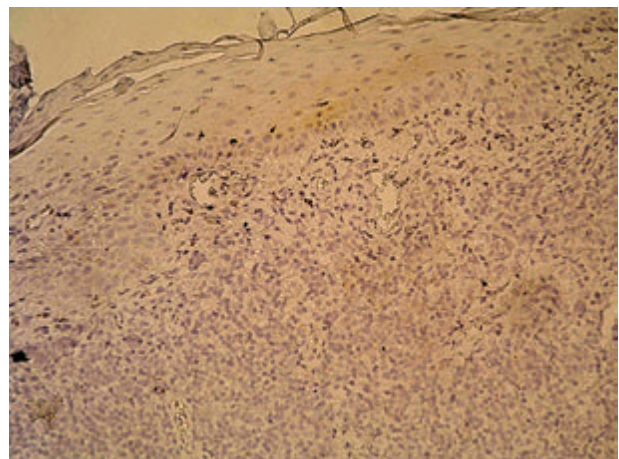


Рис. 4. Фрагмент кожи. ГМ. Лимфоидноклеточный инфильтрат в верхней дерме кожи. Экспрессия гранзима В
ИГХР. Система визуализации FLEX. × 20.

местами незначительный спонгиоз, акантоз и умеренный гиперкератоз. Отмечен эпидермотропизм единичных клеток лимфоидного типа с диффузным распределением в эпидермисе, однако без четкой тенденции к формированию эпидермальных абсцессов типа Потрие. Изменения отмечены преимущественно в верхней части (дермальном компоненте) кожи, где наблюдалось формирование субэпидермальных, лимфоидноклеточных инфильтратов, включающих расширенные кровеносные сосуды. Клетки инфильтратов характеризовались умеренным клеточным полиморфизмом: размер клеток, плотность ядра, единичные клетки типа Сезари (церебриформное ядро, просветленная цитоплазма). Не отмечено нейтрофильных и эозинофильных лейкоцитов.

По данным литературы, в нормальной коже всегда есть небольшое количество CD8-позитивных Т-лимфоцитов и тканевых макрофагов, которые, как правило, располагаются вокруг посткапиллярных венул поверхностного сплетения или придатков кожи. Соотношение CD4/CD8 в неповрежденной дерме, по данным разных авторов, составляет 0,93–0,96 [2].

Иммуногистохимические реакции с моноклональными антителами CD4 и CD8 характеризовались у больных с прогрессивной стадией ГМ резким повышением уровня клеток лимфоцитарного ряда в дермальном инфильтрате с преобладанием цитотоксических CD8 позитивных Т-лимфоцитов, обнаруживаемых в 5 полях зрения при увеличении в 200 раз (рис. 1, 2).

Итак, содержание CD4⁺ Т-лимфоцитов составляло 32,13 % от общей суммарной численности клеток зоны инфильтрата. При этом уровень CD8⁺ Т-лимфоцитов в клеточном инфильтрате составлял 27,2 %, что суммарно с CD4⁺ Т-клетками, в какой-то мере совпадает с общей численностью Т-лимфоцитов, определяемой по проявлению клеточной CD3-позитивности, равной 69,38 % (см. рис. 2).

Итак, коэффициент соотношения между CD4⁺ и CD8⁺ субпопуляциями лимфоцитов в инфильтратах кожи у больных ГМ составил в среднем 2 : 1.

Особый интерес представляет определение в клеточном инфильтрате больных ГМ количества НК-клеток с характерным маркером CD56 (рис. 3).

Таким образом, уровень экспрессии CD56 маркера на поверхности лимфоцитов в инфильтрате больных ГМ определяется на уровне 9,04 %. При этом в клеточном инфильтрате больных появились признаки позитивной реакции клеток на наличие гранзима В (рис. 4).

Наличие достаточно большого количества цитотоксических клеток при прогрессирующем течении ГМ, возможно, связано с фенотипическими особенностями антигенов этих инфильтрирующих опухоль лимфоцитов. Возможно, они являются клетками-«свидетелями», которые неспецифически участвуют в формировании метастазов при кожной Т-клеточной лимфоме и не представляют прямой цитотоксической угрозы опухолевым клеткам. Как вариант можно рассматривать активизацию этих клеток как ответ организма на опухолевую пролифера-

цию с элементами не очень эффективного сдерживания. Последний вариант подтверждается данными других исследований, в которых анализировали долю CD8⁺ и НК-клеток по отношению к различной форме ГМ. Эти исследования показали, что у пациентов, страдающих прогрессирующей формой ГМ, обнаружено большее количество инфильтрирующих опухоль CD8⁺ Т-лимфоцитов в их кожных поражениях по сравнению с пациентами, у которых заболевание имеет ограниченный характер. При этом пациенты с большей долей инфильтрирующих опухоль CD8⁺ Т-лимфоцитов демонстрировали лучший показатель выживаемости, чем те, у которых количество CD8⁺-лимфоцитов было снижено [7].

Дополнительное свидетельство значимости системного иммунного ответа организма при помощи CD8⁺-клеток представлено исследованиями с участием пациентов, получающих экстракорпоральный фотофорез. Пациенты с нормальным уровнем циркулирующих реактивных лимфоцитов, включая CD8⁺ Т-клетки, продемонстрировали лучшую реакцию на терапию, чем те, у кого запас таких клеток был истощен [5].

Выводы

Больные с прогрессирующим течением грибвидного микоза характеризуются высокими процентными соотношениями цитотоксических клеток (CD8⁺ Т-лимфоцитов, НК-клеток и гранзим В-позитивных клеток) в инфильтратах очагов поражения, что может быть использовано в качестве диагностического критерия и для оценки прогноза заболевания.

Список литературы

1. Вавилов А.М., Самсонов В.А., Димант Л.Е. и др. Иммунологические исследования Т-лимфоцитов в коже // Вестн. дерматол. — 2000. — № 4. — С. 4–5.
2. Катунина О.Р. Иммуноморфологическая характеристика клеток воспалительного инфильтрата // Вестн. дерматол. и венерол. — 2005. — № 2. — С. 25–28.
3. Fraser-Andrews E.A., Woolford A.J., Russell-Jones R. et al. Detection of a peripheral blood T cell clone is an independent prognostic marker in mycosis fungoides // J. Invest. Dermatol. — 2000. — Vol. 114. — P. 117–121.
4. Gormley R.H., Hess S.D., Anand D. et al. Primary cutaneous aggressive epidermotropic CD8⁺ T-cell lymphoma // J. Am. Acad. Dermatol. — 2010. — Vol. 62. — P. 300–307.
5. Scarisbrick J.J., Prince H.M., Vermeer M.H. et al. Cutaneous lymphoma international consortium study of outcome in advanced stages of mycosis Fungoides and Sezary Syndrome: effect of specific prognostic markers on survival and development of a prognostic model // Oncol. J. Clin. Oncol. Off J. Am. Soc. Clin. — 2015.
6. Swerdlow S.H., Campo E., Pileri S.A. et al. The 2016 revision of the World Health Organization classification of lymphoid neoplasms // Blood. — 2016. — Vol. 127. — P. 2375–2390.
7. Toro J.R., Liewehr D.J., Pabby N. et al. Gamma-delta T-cell phenotype is associated with significantly decreased survival in cutaneous T-cell lymphoma // Blood. — 2003. — Vol. 101. — P. 3407–3412.

Л.М. Хамаде

Національний медичний університет імені О.О. Богомольця, Київ

Імуноморфологічні особливості цитотоксичних клітин у осередку ураження при прогресуючій стадії грибоподібного мікозу

Мета роботи — вивчити якісний і кількісний склад цитотоксичних клітин (CD8⁺ Т-лімфоцитів, НК-клітин та гранзим В-позитивних клітин) шкіри у хворих з прогресуючою формою грибоподібного мікозу.

Матеріали та методи. Матеріалом для дослідження стали біоптати шкіри, взяті у 5 хворих з пляшковою формою грибоподібного мікозу (ГМ). Комплексне імунологічне дослідження проводили на кафедрі клінічної імунології та алергології з секцією медичної генетики НМУ імені О.О. Богомольця. Імуногістохімічні реакції вивчали за стандартизованою методикою з використанням серійних парафінових зрізів завтовшки 3–5 мкм, поміщених на адгезивні скельця, покриті полі L-лізином (Menzel-Glaser, Німеччина), та реактивів компанії DAKO. Імуногістохімічна панель включала такі антитіла: CD3, CD4, CD8 і CD56 виробництва Dako Cytomation. Для візуалізації використовували систему візуалізації EnVision™ FLEX+, Mouse, High pH (Link), Code K8012 на автостейнері фірми DAKO.

Результати та обговорення. У шкірі хворих з пляшковою формою ГМ під час оглядової мікроскопії препаратів із фарбуванням гематоксиліном і еозином спостерігалось помірне стовщення епідермісу за рахунок проліферації клітин мальпігієвого шару, місцями незначний спонгіоз, акантоз і помірний гіперкератоз. Клітини інфільтратів характеризувалися помірним клітинним поліморфізмом: розмір клітин, щільність ядра, поодинокі клітини типу Сезарі. Не помічено нейтрофільних і еозинофільних лейкоцитів. Імуногістохімічні реакції з моноклональними антитілами CD4 і CD8 характеризувалися прогресивною стадією ГМ, різким підвищенням клітин лімфоцитарного ряду в дермальному інфільтраті з переважанням цитотоксичних CD8⁺ Т-лімфоцитів, які виявляють у 5 полях зору за збільшення мікроскопа в 200 разів. Досить велика кількість цитотоксичних клітин при прогресуючому перебігу ГМ, можливо, пов'язана з фенотиповими особливостями антигенів цих інфільтруючих пухлину лімфоцитів. Можливо, вони є клітинами-«свідками», які неспецифічно беруть участь у формуванні метастазів при шкірній Т-клітинній лімфомі, і не становлять прямої цитотоксичної загрози для пухлинних клітин. Активізацію цих клітин можна розглядати як відповідь організму на пухлинну проліферацію з елементами не надто ефективного стримування. Останній варіант підтверджується даними інших досліджень, в яких аналізували частку CD8⁺ і НК-клітин щодо різних форм ГМ. Вони засвідчили, що у пацієнтів, які потерпають від прогресуючої форми ГМ, виявлено більшу кількість інфільтруючих пухлину CD8⁺ Т-лімфоцитів у шкірних ураженнях, порівняно з пацієнтами, у яких захворювання має обмежений характер. При цьому пацієнти з більшою часткою інфільтруючих пухлину CD8⁺ Т-лімфоцитів демонстрували ліпший показник виживання, ніж ті, у яких рівень CD8⁺-лімфоцитів був зниженим.

Висновки. Для хворих з прогресивним перебігом грибоподібного мікозу характерні високі процентні співвідношення цитотоксичних клітин (CD8⁺ Т-лімфоцитів, НК-клітин і гранзим В-позитивних клітин) в інфільтратах осередків ураження, що може бути використано як діагностичний критерій та для прогнозування перебігу хвороби.

Ключові слова: грибоподібний мікоз, прогресивна стадія, імуноморфологія, співвідношення CD4⁺/CD8⁺-лімфоцитів, НК-клітини, гранзим В-позитивних клітин.

L.M. Hamadeh

O.O. Bogomolets National Medical University, Kyiv

Immuno-morphological features of cytotoxic cells in the lesion focus at the advanced stage of mycosis fungoides

Objective — to study the state of the qualitative and quantitative composition of the cytotoxic cells (CD8⁺ T-lymphocytes, NK cells and granzyme B positive cells) of affected skin of patients with advanced form of mycosis fungoides.

Materials and methods. The material for the study of skin biopsies were taken from 5 patients with a patchy form of mycosis fungoides (MF). Full complex immunological examination was performed at the Department of Clinical Immunology and Allergology together with Medical Genetics Section of O.O. Bogomolets National Medical University. The immunohistochemical reactions were studied with the use of a standardized procedure involving serial paraffin sections of 3–5 micrometers thick, placed on the adhesive glass coated with poly L-lysine (Menzel-Glaser, Germany) and reagents of DAKO company. Immunohistochemical panel included the following antibodies: CD3, CD4, CD8 and CD56 by Dako Cytomation. For visualization we used Processor EnVision™ FLEX+, Mouse, High pH (Link), Code K8012 on DAKO autostainer.

Results and discussion. In the skin of patients with a patchy form of mycosis fungoides during microscopy with hematoxylin-eosin staining we observed moderate thickening of the epidermis (due to the proliferation of cells of the Malpighian layer), a slight spongiosis, acanthosis and moderate hyperkeratosis. Infiltrate cells were characterized by a moderate cell polymorphism: cell size, core density, single cells of Sezary type. There was no clearly marked presence of neutrophil and eosinophil leucocytes. In patients with progressive stage of MF, immunohistochemical reactions with CD4 and CD8 monoclonal antibodies are characterized by sharp increase in lymphocyte cell number in the dermal infiltrate with a predominance of CD8 positive cytotoxic T-lymphocytes found in the 5 fields at a magnification of 200. The presence

of a sufficiently large number of cytotoxic cells at progressive stage of mycosis fungoides is probably caused by the phenotypic characteristics of the antigens of the tumor infiltrating lymphocytes. Perhaps they are cells-«witnesses» that are non-specifically involved in the formation of metastases in cutaneous T-cell lymphoma, and do not make any direct threat to the cytotoxic tumor cells. The activation of these cells can be considered as a response of the body to the proliferation of the tumor. The latter option is confirmed by other studies which analyzed the proportion of CD8⁺ and NK-cells in relation to the various forms of mycosis fungoides. These studies have shown that patients with progressive form of MF had an increased number of tumor infiltrating CD8⁺ T-lymphocytes in their skin lesions compared to patients who have a limited manifestation of the disease. At the same time, patients with a higher proportion of tumor infiltrating CD8⁺ T-lymphocytes showed better survival rate than those with the reduced number of CD8⁺-lymphocytes.

Conclusions. Patients with progressive course of mycosis fungoides are characterized by high percentages of cytotoxic cells (CD8⁺ T-lymphocytes, NK-cells and granzyme B positive cells) in infiltrates of the lesions, which can be used as a diagnostic criterion for the prediction and progression of the disease.

Key words: mycosis fungoides, progressive stage, immunomorphology, CD4⁺/CD8⁺-lymphocytes ratio, NK-cells, granzyme B positive cells.

Дані про автора:

Хамаде Луай Мустафа, аспірант кафедри дерматології та венерології Національного медичного університету імені О.О. Богомольця
01601, м. Київ, бульв. Тараса Шевченка, 13
E-mail: dvk2@ukr.net