УДК 616.5-003.6./.995.42-071
DOI: http://doi.org/10.30978/UJDVK2019-1-109
ISSN 1727-5741 (Print), ISSN 2522-1035 (Online)

Д.С. Поліщук[1, 2], С.Й. Поліщук[2], В.С. Поліщук[2], О.В. Поліщук[1]
[1] Вінницький національний медичний університет імені М.І. Пирогова
[2] ПП Polishchuk Derma Center, Хмельницький

Акаріази. Клінічні випадки із практики

Мета роботи — провести огляд літературних даних про найзначущіших у медичному розумінні кліщів та описати власні клінічні спостереження дерматологічних захворювань, зумовлених акаріформними кліщами.

Матеріали та методи. Під нашим спостереженням за 2016—2018 рр. перебували 15 осіб зі скаргами на висипку зі слідами укусів кліщів у різних ділянках тіла і свербіж. У всіх було встановлено діагноз акаріазу на підставі даних анамнезу, аналізу клінічних виявів, епідеміологічних даних та результатів лабораторної діагностики. Лабораторне дослідження зішкрібків шкіри проводили на медичному тринокулярному мікроскопі МІКМЕД-6 із виведенням фото кліщів на екран монітора комп'ютера та фотофіксацією за допомогою фотокамери МД-300. Застосовували метод препарування шкіри за допомогою хірургічного скальпеля з подальшою обробкою 10 % розчином КОН та мікроскопією за малого (× 10) і середнього (× 40) збільшення.

Результати та обговорення. За даними зображень мікроскопічних досліджень можна припустити, що у 9 осіб були кліщі надродини коростяні кліщі (*Sarcoptoidea*) роду *Psoroptes*, видів: *Psoroptes canis* — паразитує на собаках; *Psoroptes bovis* — паразитує на великій рогатій худобі. У 5 хворих із сільської місцевості (працювали із зерном) за елементами висипу ми запідозрили ураження кліщем роду *Pyemotes ventricosus* (пузатий кліщ). У одного пацієнта (мешканця села) діагностовано ураження кліщами домашніх птахів. 12 хворим призначали протикоростяний аерозоль, що містить есдепалетрин (0,66 %). У 3 хворих застосовували бензилбензоат у вигляді 20 % емульсії. Щодо дерматитів, які виникали на шкірі внаслідок укусів кліщів, додатково призначали антигістамінні препарати та кортикостероїдні засоби топічно.

Висновки. З огляду на клінічні та епідеміологічні особливості дерматологічних захворювань, спричинених кліщами, дерматологи повинні вміти диференціювати клінічні вияви цих захворювань, виконувати належні дослідження в разі підозри на акаріаз, ретельно збирати анамнез, враховуючи домашній побут та умови праці.

Ключові слова

Акаріформні кліщі, акаріази, мікроскопічне дослідження, клініка, лікування.

У світі нараховують величезну кількість видів кліщів, які поширені на всіх континентах планети та, за влучним висловленням класиків акарології (Э. Бэккер, Г. Уартон, 1955), зустрічаються всюди, де є життя. Загальна кількість видів кліщів на сьогодні сягає до 50—60 тис., хоча деякі акарологи стверджують, що їх значно більше. В Україні описано понад 3 тис. їхніх видів [4].

Значення кліщів різноманітне. Вони слугують природним резервуаром, переносниками та безпосередніми збудниками різноманітних захворювань людини. З точки зору паразитології, важливу роль відіграє їхня здатність до трансоваріальної передачі збудників захворювань подальшим поколінням, що різко збільшує тривалість існування природного осередку. Найнебезпечніші кліщі, які через токсичність зумовлюють низку хворобливих станів у людини [3, 9]. Виділяють акаріази — групу дерматозів, спричинених кліщами [6], згідно з Міжнародною класифікацією хвороб та споріднених проблем охорони здоров'я десятого перегляду — шифр B88.0 інші акаріази, за винятком корости (B86).

Підклас кліщі (*Acarina*) належать до підтипу хеліцерових і класу *Arachnida* (павукоподібних). Вони стоять у кінці еволюційного ряду хеліцерат та є однією не тільки з найстародавніших груп членистоногих, а й безхребетних тварин. Більшість кліщів мають мікроскопічні розміри — до 1 мм завдовжки, рідше зустрічаються більші представники (від 2 до 7 мм), і лише деякі кліщі (іксодові) досягають 25—30 мм. У значної частини кліщів тіло злите, не ділиться на відділи, типові для інших членистоногих. Тіло таких кліщів має ідіосому (власно тіло) і гнатосому (хоботок). Гнатосома має ротовий апарат гризучого, ріжучо-смоктального або іншого типу. Органами дотику слугують членисті щупики —

пальпи. Кліщі роздільностатеві. Статевий диморфізм виявляється у менших за розміром самців, у різній формі та розташуванні статевого отвору. Запліднення сперматоформне. Більшість кліщів відкладають яйця. Розвиток здійснюється метаморфозом — послідовним проходженням фаз: із яйця виходить шестинога личинка, яка перетворюється на восьминогу німфу, а остання — в статевозрілу форму (імаго). Кількість німфальних стадій варіює від однієї до шести [2, 4, 9].

Кліщі утворюють два ряди: акаріформні, або справжні (*Acariformes*), та паразитіформні (*Parasitiphormes*). Акариформні кліщі паразитують на домашніх тваринах та людині і складають величезну надзвичайно різноманітну як таксономічно, так і екологічно групу [3, 11]. Позаяк значна кількість видів кліщів загону *Acariformes* мають важливе медичне значення, спричиняючи низку захворювань, ми зупинимося на характеристиці окремих видів кліщів саме цього загону. Пропонуємо спрощену класифікацію основних видів акаріформних кліщів, яка представлена в таблиці.

Акаріформні кліщі є постійними (справжніми) паразитами ссавців, що пристосувалися до різних місць життя на їхньому тілі. Кліщі одних родин населяють поверхню шкіри, інші — волосяні фолікули і шкірні залози або живуть безпосередньо в товщі шкіри. Представники низки родин адаптувалися до існування на волоссі, а деякі родини населяють дихальну систему хазяїв. У медичному розумінні найбільший інтерес становлять родини *Tyroglyphoidae* — тирогліфоїдні, або амбарні кліщі, *Sarcoptoidae* — коростяні кліщі, *Demodecidae* — железниці, або вугриці, *Cheyletoidae* — хижі кліщі, *Trombea* — червонотільцеві кліщі, або червонотільці [3].

У підряді *Sarcoptiformes* найвідоміші представники роду *Sarcoptes* (*Sarcoptoidea*) — внутрішньошкірні паразити. Їх понад 40 видів, що належать до 17 сімейств із 7 загонів ссавців. Коростяні кліщі — постійні паразити, які більшу частину життя проводять на шкірі хазяїна і лише в короткий період розселення ведуть ектопаразитарний спосіб життя на поверхні шкіри. Коростяним кліщам властива значна морфологічна спеціалізація. Зазвичай означеному виду хазяїна відповідає своя форма кліща. На домашніх тваринах й на людині паразитує до 10 його форм. Специфічним паразитом людини є *S. scabiei* (*S. Scabiei var. hominis*), на собаках паразитує *S. Scabiei canis*, на вівцях — *S. Scabiei ovis* тощо [9].

Sarcoptes Scabiei — широко відомий коростяний кліщ, який зумовлює заразне паразитарне захворювання шкіри — коросту. За допомогою зубчастих клішнеподібних хеліцерів та багатоклітинних альвеолярних слинних залоз прогризає в шкірі вузькі ходи до 25 мм. На всіх стадіях розвитку *S. Scabiei* харчується вмістом клітин епідермісу хазяїна. Токсична дія *S. Scabiei* зумовлена ферментативною токсичністю і антигенною дією секрету їхніх слинних залоз та отруйними речовинами, що містяться в екскрементах. Це виявляється у вигляді як алергійних реакцій загального характеру, так і шкірної алергії — різноманітних поліморфних висипань на шкірі хазяїна, особливо в місцях інокуляції токсинів [4].

Псоріатичну коросту у тварин зумовлюють кліщі роду *Psoroptes*, які паразитують на собаках, вівцях, козах, свинях, конях. З основних хазяїв псороптиди (з роду *Psoroptes*) можуть переходити і на людину, спричинюючи аналогічну псоріатичну коросту (під час контакту з тваринами, що уражені кліщами). Захворювання, зумовлені у людини під час зараження кліщами тварин, називають «псевдосаркоптозом» [5, 10].

Інші представники підряду *Sarcoptiformes* — тирогліфоїдні (*Tyroglyphoidae*), або амбарні кліщі, поширені у природі та населених пунктах, супроводжують людину всюди, включно із домашнім оточенням. Харчуючись органічними речовинами, вони уражають і забруднюють зерно, борошно, хлібні вироби, сушені овочі, фрукти, сири. Їжа, заражена екскрементами тирогліфоїдних кліщів, може спричинювати алергійні вияви, а також запальні процеси з боку органів травлення. У разі масового розмноження кліщів у приміщеннях і попадання їх із повітрям у легені у людини може розвинутися акаріаз дихальних шляхів, або тирогліфоїдна пневмонія. В цьому разі кліщів виявляють у мокроті. Так звана «зернова короста», пов'язана з укусами тирогліфоїдних кліщів, що мешкають у зерні, сіні, соломі, супроводжується висипкою на шкірі і свербежем [9].

У підзагоні тирогліфоїдних кліщів належить виділити *Tyrogliphus noxius* — подовжений кліщ, який уражає харчові продукти, сіно, фураж. Потрапивши в кишечник, зумовлює біль, нудоту, блювання, пронос. Кореневий кліщ *Rhyzoglyphus echinopus F. et. R.* — шкідник цибулі, картоплі, цибулин декоративних рослин, харчується рослинними тканинами, зустрічається в норах гризунів. На людину нападає в приміщеннях, спричинює свербіж та висипання на шкірі, що нагадують коросту. Первинні зміни можуть ускладнюватися піодермією. Кліщ *Glycyphagus domesticus* мешкає у коморах, будинках, сіні, соломі, в сухофруктах, у сирій шкірі та пір'ї, часто розмножується у великій кількості. Збудник «корости продавців бакалійних товарів», нападає на

Таблиця. **Спрощена класифікація основних видів акариформних кліщів підряду *Sarcoptiformes* та *Trombidiformes***

Клас Павукоподібні (*Arachnida*) Підклас Кліщі (*Acarina*) Ряд Акаріформні кліщі (*Acariformes*)					
I. Підряд *Sarcoptiformes*					
1. Родина *Sarcoptoidae*					
Рід *Sarcoptes* — зудні					
Вид	Коростяний зудень *Sarcoptes Scabiei* (паразитують на людях і зумовлюють скабієс)	*Sarcoptes equi* — зудні коней	*Sarcoptes bovis* (паразитують на великій рогатій худобі)	*Sarcoptes ovis* (паразитують на вівцях)	*Sarcoptes suis* (паразитують на свинях)
Рід *Psoroptes* — псороптиди					
Вид	*Psoroptes ovis* — коростяний зудень овець	*Psoroptes canis*, (паразитує на собаках)	*Psoroptes bovis* (паразитує на великій рогатій худобі)	*Psoroptes ovis*, (паразитує на вівцях)	*Psoroptes equi* (паразитує на конях)
Рід *Chorioptes* — хоріоптиди					
Вид	*Chorioptes* — паразити копитних	*Chorioptes canis* (паразитує на собаках)	*Chorioptes bovis* — (паразитує на великій рогатій худобі)	*Chorioptes ovis* (паразитує на вівцях)	*Chorioptes equi* (паразитує на конях)
Рід *Otodectes* — отодектиди					
Вид	Види роду *Otodectes* паразитують у вушних мушлях і барабанних перетинках собак, котів і деяких пушних звірів				
Рід *Notoedres*					
Вид	*Notoedres cati* (паразитує на людях, кішках та собаках)	*N. cuniculi* (паразитує на кроликах)	*N. musculi* (паразитує на пацюках і мишах)	*N. notoedres* (паразитує на пацюках)	
2. Родина *Tyroglyphoidae*					
Рід *Tyrogliphus*					
Вид	*Tyrogliphus farinae* — борошняний кліщ	*Tyrogliphus noxius Zachv* (подовжений кліщ)	*Rhyzoglyphus echinopus F. et. R.* (кореневий кліщ)	*Glycyphagus domesticus* (*De Geer*)	
II. Підряд *Trombidiformes*					
1. Родина *Demodecidae*					
Рід *Demodex* — облігатні паразити					
Вид	*Demodex folliculorum Owen*	Форма: *Demodex folliculorum hominis*	Форма: *Demodex hominis brevis*		
2. Родина *Pyemotidae* (надродина *Cheyletoidea*)					
Рід *Pyemotes*					
Вид	*Pyemotes ventricosus* — пузатий кліщ				
Рід *Cheyletiella* (родина *Cheyletidae*)					
Вид	*Cheyletiella* — кліщ собак, котів та кроликів, що зумовлює дерматити				
3. Родина *Trombiculidae*					
Рід *Trombiculinae Ewing* (надродина *Trombea*)					
Вид	Червонотільцеві — оксамитові кліщі				

осіб, що мають справу із зараженими продуктами [9].

Железниці, або вугриці — демодицид роду *Demodex*, належать до тромбідіїформних кліщів (підряд *Trombidiformes*, родина *Demodecidae*). Постійно живуть у шкірі і за певних умов спричинюють у людини хронічне захворювання демодекоз, що за частотою посідає сьоме місце

серед шкірних хвороб. *Demodex* — облігатні паразити всіх расових груп людини. За статистичними даними, 15% захворювань шкіри і очей зумовлені паразитуванням в організмі людини кліща *Demodex*. Найбільш вивчені дві форми: *Demodex folliculorum hominis longus* і *Demodex folliculorum hominis brevis*. Вони відрізняються як за будовою дорослих особин, так і циклом розвитку. *Demodex* –дрібні кліщі з хробакоподібним подовженим тілом, дуже плодовиті, живуть у порожнинах і протоках сальних залоз та волосяних сумках, закупорюючи волосяний мішечок і знижуючи функцію сальної залози. На уражених ділянках розвивається запальний процес, що супроводжується свербежем, з утворенням пустул у вигляді фолікулітів, остіофолікулітів [4, 8].

Пузатий кліщ *Pyemotes ventricosus* також належить до тромбідіїформних. Це хижий кліщ, який мешкає та розмножується в прілій соломі і зерні. Його личинки нападають на людину під час обмолоту зерна, вантажних, розвантажувальних робіт із соломою, бавовною, особливо в спеку, коли кліщі потребують вологи. Пузатий кліщ наносить укуси, схожі на укуси комара, які зумовлюють свербіння та печіння шкіри. Це призводить до розвитку «сінної, або зернової корости». Найчастіше потерпають руки та шия, рідше — шкіра тулуба. На уражених ділянках виявляють до сотні слідів укусу *Pyemotes ventricosus*. Вони мають вигляд білуватого, оточеного рожево-червоною облямівкою пухиря з ін'єкційною частиною в центрі. На місці укусів кліщів з'являються набряклі вузлики, везикули. Свербіж тримається 3—4 доби, потім вщухає, проте сліди укусів зберігаються до 10—15 діб. У тяжких випадках захворювання супроводжується лихоманкою з підвищенням температури тіла до 37—39 °С, прискоренням пульсу, головним болем, нудотою, іноді блюванням [4, 9].

Оксамитові кліщі, або червонотільці (надродина *Trombea*, родина *Trombiculidae*, рід *Trombiculinae Ewing*), є представниками тромбідіїформного підряду кліщів. У патології людини відіграють роль тільки личинки кліщів роду *Trombicula*, які у великій кількості зустрічаються в теплі літні місяці, містяться на квітках, кущах, виноградних лозах, деревах і падають на землю та свої жертви для кровосмоктання. Потім вони переміщуються, харчуючись кров'ю, поки зустрінуть перешкоду від коміра, еластичного пояса або ременя. Масовий напад личинок червонотільцевих зумовлює дерматит, або тромбікульоз чи «осінню еритему». На місці укусу личинок первинний афект має вигляд червоної плями з центральною папулою з тенденцією до збільшення, везикульозного переродження та виразкування. Типові клінічні вияви тромбікульозу — групи папул без геморагій, розташованих уздовж лінії перешкоди, що супроводжуються сильним свербежем, який посилюється вночі. Щільні еритематозні вузли існують тижнями і не піддаються терапії. Розчухування шкіри може призводити до ускладнень вторинною інфекцією з утворенням пустул і виразок. Часто до появи ознак та симптомів минає кілька годин, тому висипання не пов'язують із перебуванням на відкритому повітрі. Тромбікульоз — сезонне захворювання, сплеск спостерігається від середини липня до вересня. Уражаються люди, які працюють в полі, саду, лісі, а також мисливці [1, 9].

Кліщі диких та домашніх птахів (*Dermanyssus gallinae seu avium*) мешкають у гніздах хазяїв і харчуються вночі, коли птахи перебувають у гнізді. У типових випадках вони передаються людям, які чистять курники або пташині гнізда, наприклад, голуб'ятникам. Клінічно укуси пташиних кліщів виявляються дрібними сверблячими папуло-везикульозними осередками на долонях і руках. За повторного контакту можуть розвинутися як дерматологічні зміни на шкірі, так і алергійна астма. Вказівка в анамнезі на професію або відповідний вид контакту є найліпшим «ключем» до діагнозу [1].

Встановити зараження кліщами можна тільки після лабораторної діагностики. Метод діагностики виявлення кліщів шляхом препарування патологічного матеріалу, який беруть із осередків запального процесу на шкірі, технічно досить простий. Зішкрібок шкіри беруть одноразовим скальпелем у місцях запалення. Матеріал поміщають на предметне скло з 10% розчином КОН, накривають склом, продивляються під збільшенням мікроскопа 10 чи 40 разів. Результат лабораторної діагностики вважають позитивним, якщо в препараті виявляють самку, самця, личинку, німфу, яйця або яйцеві оболонки. Наявність екскрементів свідчить про потребу в додатковому дослідженні тканин з іншої ділянки шкіри [7, 10].

У разі мікроскопічного дослідження зішкрібка шкіри ідентифікувати вид кліща за премагінальними стадіями розвитку практично неможливо. До основних діагностичних ознак належать: загальний повний вигляд усього тіла кліща дорсально і вентрально; розчленування тіла кліща на відділи, їхні особливості і будова; хетом і хетологічний аналіз покривів; будова кінцівок, ротового апарату й ін. У акарології визначити вид та рід кліща досить складно, оскільки немає між ними суттєвої морфологічної різниці. Для цього потрібно мати постійні тотальні препарати кліщів, за допомогою яких можна встановити, до

якого таксону (надродини, родини та ін.) вони належать [4].

Іноді вдаються до неінвазійних дерматоскопії або конфокальної лазерної сканувальної мікроскопії. Як джерело світла у флюоресцентних мікроскопах використовують ртутну або ксенонову лампу, в конфокальних — лазер. Сканувальний лазерний конфокальний мікроскоп дає змогу візуалізувати кліщів, які містяться в шарах шкіри, недоступних для скарифікації [6, 8].

Матеріали та методи

Загалом звернулися до нашого закладу в 2016—2018 рр. зі скаргами на висипку зі слідами укусів кліщів у різних ділянках тіла і свербіж 15 осіб. Під час мікроскопічних досліджень зішкрібків уражених ділянок шкіри визначали нетипові форми кліщів, несхожих з відомими нам кліщами родин: *Sarcoptoidae* (коростяний кліщ *Sarcoptes scabiei*) та *Demodecidae* (железниці роду *Demodex*). У них було встановлено діагноз акаріазу на підставі даних анамнезу, аналізу клінічних виявів та інших діагностичних критеріїв, результатів мікроскопічної діагностики й епідеміологічних показників.

Лабораторне дослідження зішкрібків шкіри проводили на медичному тринокулярному мікроскопі МІКМЕД-6 з виведенням фото кліщів на екран монітора комп'ютера за допомогою фотокамери МД-300. У маркованих місцях досліджували зішкрібки уражених ділянок шкіри, які робили глибшими, знімаючи прошарки епідермісу до появи сукровиці. За потреби досліджували кірочки і лусочки внутрішньої поверхні слухового отвору мушлі хворого. Застосовували метод препарування шкіри за допомогою хірургічного скальпеля з подальшою обробкою 10% розчином КОН та мікроскопією за малого і середнього збільшення (в 10 і 40 разів).

Результати та обговорення

За результатами наших мікроскопічних досліджень неможливо точно встановити вид кліща, оскільки такий метод передбачає ґрунтовніше препарування кліщів із визначенням таксономічного виду. Проте за їхніми зображеннями (загальний вигляд, продовгувата личинка, самка з овальним яйцем тощо, а також значна подібність клінічної картини пацієнтів із відомими ознаками уражень кліщами) можна припустити, що нам зустрічалися кліщі, які є близькими родичами коростяних роду *Acarus* — *Sarcoptes*, а саме: ряд — акаріформні (*Acariformes*), підряд — саркоптиформні (*Sarcoptiformes*), когорта — акаридії (*Acaradia*), надродина — коростяні кліщі (*Sarcoptoidea*), рід — *Psoroptes*, вид — *Psoroptes canis* (паратизує на собаках), *Psoroptes bovis* (паратизує на великій рогатій худобі). Деякі види кліщів, виявлених у хворих, наведено на рис. 1—3.

Під час збирання анамнезу з'ясовано, що двоє пацієнтів працювали ветеринарами, постійно контактували із коровами, телятами, брали кров у цих тварин для проведення аналізу на лейкоз і туберкульоз. У жінки висипання зі свербежем виявлено на тулубі, у чоловіка — на шкірі волосяної частини голови, шиї, тулубі. У зішкрібках шкіри виявлено кліщ. З урахуванням їхньої професійної діяльності констатовано ураження кліщами великої рогатої худоби (*Psoroptes bovis*).

У 4 пацієнтів також були ознаки укусів кліща, спостерігалося асиметричне висипання на різних ділянках шкіри (тулуба, кистей, передпліч) без типових коростяних ходів. Помічено уртикарні, уртикарно-пруригінозні папули, папуловезикульозні елементи, які супроводжувалися свербежем. У 3 із них в оселі жив собака, в одного — кіт. На підставі даних анамнезу, аналізу клінічних виявів та в зв'язку з виявленням кліща в зішкрібку ураженої ділянки шкіри констатовано ураження кліщами, що паразитують на собаках і котах. Ветеринар встановив у тварин діагноз псороптозу.

У 3 пацієнтів патологічний процес уразив шкіру вушної раковини. Висипання супроводжувалися свербежем із посиленням у нічний час. Один із них відчував «повзання мурашок» по шкірі. Попередньо хворі зверталися по медичну допомогу до сімейного лікаря або отоларинголога. Мали контакт з домашніми тваринами. Клінічні вияви: еритематозно-везикульозні осередки та набряк внутрішньої поверхні шкіри вушної раковини і зовнішнього слухового ходу. На внутрішньому боці вушної раковини та в слуховому проході виявлено лущення епідермісу, кірки бурого забарвлення, а також нагромадження субстанції, що за кольором і виглядом нагадує кавову гущу з неприємним запахом. З огляду на наявність кліща в зішкрібках шкіри на вушних раковинах та дані анамнезу, інші критерії, у цих хворих підтверджено діагноз акаріазу.

П'ятеро хворих із сільської місцевості, в тому числі троє з однієї сім'ї, що працювали із зерном (заготівля, збирання, сушіння, складування), звернулися до нашого закладу в літньо-осінній період зі скаргами на висипання на руках та шиї, які супроводжувалися свербежем і печінням. На уражених ділянках помічено багато слідів укусів, що нагадують укуси комара. В центрі елемента розташовувалася кров'яна кірочка, що засвідчувала укус кліща. З огляду на велику кількість укусів із характерними виявами, запі-

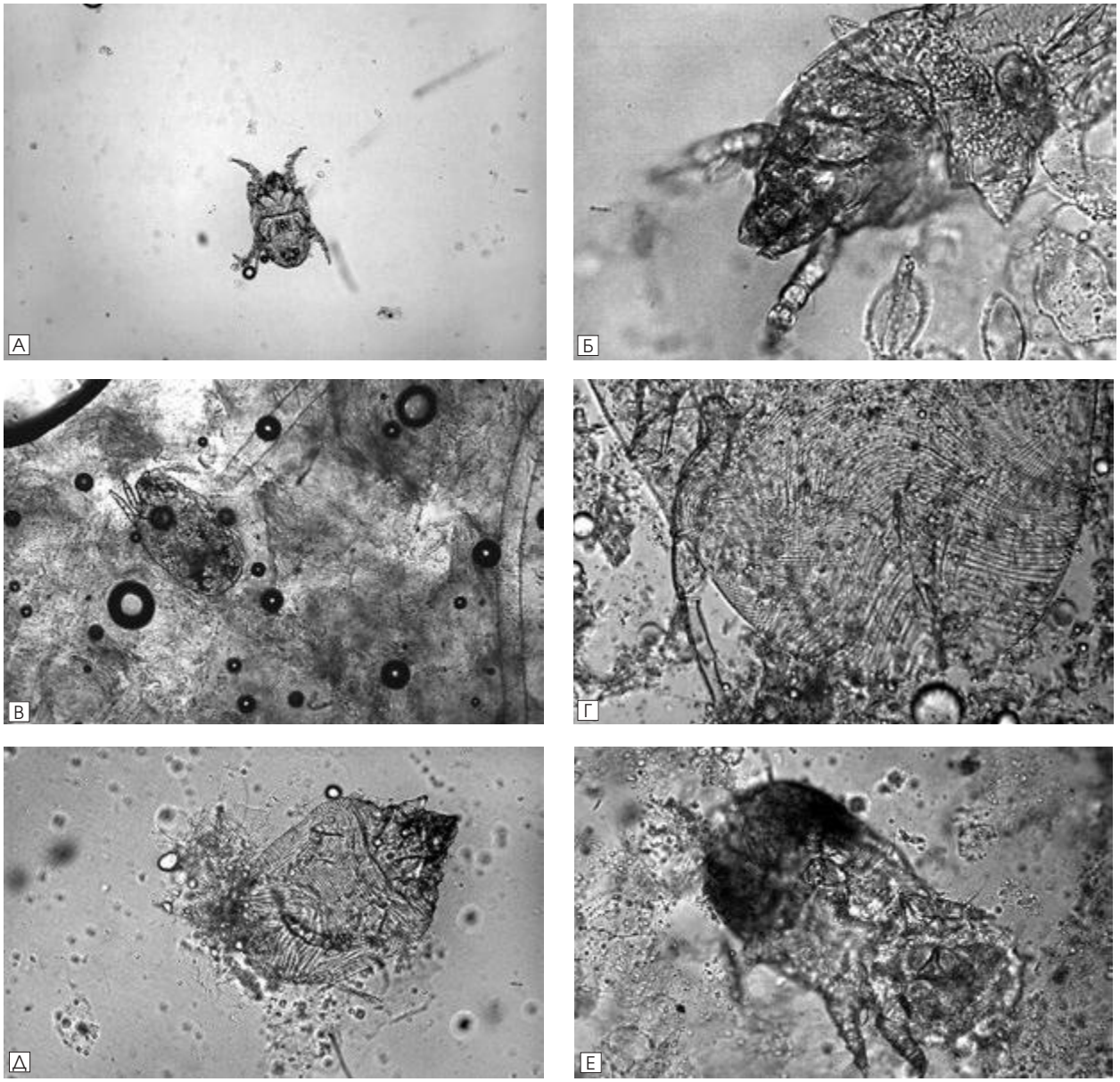

Рис. 1. **Акаріформний кліщ**

А, В — × 10; Б, Г, Д, Е — × 40

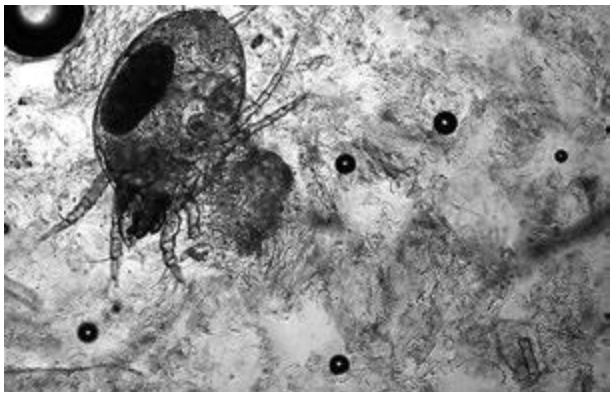

Рис. 2. **Самка акаріформного кліща з овальним яйцем** (× 40)

Рис. 3. **Продовгувата личинка акаріформного кліща, схожого на курячий кліщ** (× 40)

дозрили ураження кліщем роду *Pyemotes ventricosus* (пузатий кліщ).

У одного пацієнта, який працював на птахофабриці та звернувся зі скаргами на свербіж долонь і рук, діагностовано ураження кліщами домашніх птахів на підставі даних анамнезу та виявленої під час мікроскопічного дослідження продовгуватої личинки кліща, схожого на курячий.

Для лікування 12 хворих призначали протикоростяний препарат — засіб в аерозолі, що містить есдепалетрин (0,66 %). Препарат застосовували одноразово і додатково на 6-ту добу. З відстані 20—30 см від поверхні шкіри обприскували на ніч всю поверхню тіла, крім обличчя й волосяної частини голови, залишаючи на тілі протягом 12 год. На шкіру волосяної частини голови препарат наносили за допомогою ватного тампона. У ділянках шкіри на вушних раковинах перед протиранням шкіри препаратом чистили вуха. Саме повторна додаткова одноденна обробка забезпечує повне знищення кліща та ефект повного одужання хворого. Рецидиву зазвичай не було. У 3 хворих застосовували бензилбензоат у вигляді 20 % емульсії. Змащували шкіру в 1-шу та 2-гу добу, через 3 доби процедуру повторювали одноразово. Дерматити, які виникали на шкірі внаслідок укусів кліщів, потребували додаткового призначення антигістамінних препаратів та кортикостероїдних засобів топічно.

Висновки

Кліщів, поширених у навколишньому середовищі, значно більше, ніж ми вважаємо, що підтверджено результатами наших спостережень. Діагноз укусу членистоногих не так легко поставити, як може здаватися. Пацієнтів такий діагноз зазвичай дратує більше, ніж будь-який інший. Мовляв, якби то були укуси, вони б знали про це й не зверталися по допомогу. До того ж лікареві часто доводиться говорити лише про підозру на укус, а не про певний діагноз. Тому лабораторна діагностика за допомогою тринокулярного мікроскопа із фотокамерою з подальшою візуалізацією кліща та показом його на екрані монітора комп'ютера досить важлива.

З огляду на клінічні та епідеміологічні особливості дерматологічних захворювань, зумовлених кліщами, дерматологи повинні вміти диференціювати клінічні вияви цих захворювань, проводити належні дослідження в разі підозри на акаріаз, ретельно збирати анамнез з урахуванням домашнього побуту та умов праці.

Список літератури

1. Абек Д., Бургдорф В., Кремер Х. Болезни кожи у детей. Диагностика и лечение: пер. с англ. В. П. Адаскевич.— М.: Медицинская литература, 2007.— 151 с.
2. Барышников Е.Н. Медицинская паразитология: уч. пособ. для студентов высш. мед. заведений.— М.: Изд-во ВЛАДОС-ПРЕСС, 2005.— 144 с.
3. Бочков А.В. Акариформные клещи, постоянно паразитирующие на млекопитающих: филогения, систематика и паразито-хозяинные связи: автореф. ...дис. д-ра биол. наук.— СПб, 2011.— 28 с.
4. Горголь В.Т., Степаненко В.И., Коган Б.Г. Токсическое влияние некоторых видов клещей на организм // Укр. журн. дерматол., венерол., косметол.— 2002.— № 2 (5).— С. 42—50.
5. Захваткин Ю.А. Акарология — наука о клещах.— М., 2012.— 192 с.
6. Кожные и венерические болезни: справочник / Под. ред. О.Л. Иванова.— М.: Медицина, 1997.— 352 с.
7. Кубанов А.А., Галлямова А.С., Гревцева А.С., Грибанов Н.В. Современные методы диагностики демодекоза // Вест. дерматол. и венерол.— 2016.— № 1.— С. 47—54.
8. Кубанов А.А., Галлямова А.С., Гревцева А.С. Демодекоз // Лечащий врач.— 2014.— № 11.— С. 7—11.
9. Паразитология человека / Под ред. проф. Г.С. Первомайского и проф. В.Я. Подоляна.— М.: Медицина, 1974.— 576 с.
10. Соколова Т.В., Лопатина Ю.В., Малярчук А.П., Киселева А.В. Чесотка: этиология, эпидемиология, клиника, диагностика, лечение, профилактика: учеб. пос.— М.: Медицина, 2010.— 41с.
11. Щербак Г.Й., Царичкова Д.Б., Вервес Ю.Г. Зоологія безхребетних: підручник: у 3 кн.; кн. 2.— К.: Либідь, 1996.— 320 с.

Д.С. Полищук[1, 2], С.И. Полищук[2], В.С. Поліщук[2], О.В. Поліщук[1]

[1] *Винницкий национальный медицинский университет имени Н.И. Пирогова*

[2] *Polishchuk Derma Center, Хмельницкий*

Акариазы. Клинические случаи из практики

Цель работы — провести обзор литературных данных наиболее значимых в медицинском отношении клещей и представить собственные клинические наблюдения дерматологических заболеваний, которые вызываются акариформными клещами.

Материалы и методы. Под нашим наблюдением на протяжении 2016—2018 гг. находилось 15 человек с жалобами на высыпания со следами укусов клещей в разных частях тела и зудом. У всех был установлен диагноз акариаза путем сбора анамнеза, анализа клинических проявлений, эпидемиологических данных и результатов лабораторной

диагностики. Лабораторное исследование соскобов кожи осуществлялось на медицинском тринокулярном микроскопе МИКМЕД-6 с выведением фото клещей на экран монитора компьютера и фотофиксацией с помощью фотокамеры МД-300. Использовался метод препарирования кожи с помощью хирургического скальпеля с последующей обработкой 10 % раствором КОН и микроскопией при малом (× 10) и среднем (× 40) увеличении.

Результаты и обсуждение. По данным изображений микроскопических исследований можно предположить, что у 9 человек наблюдались клещи надсемейства чесоточных клещей (*Sarcoptoidea*) рода *Psoroptes*, видов: *Psoroptes canis* — паразитирует на собаках; *Psoroptes bovis* — паразитирует на крупном рогатом скоте. У 5 больных из сельской местности (работали с зерном) по элементам сыпи заподозрили поражение клещом рода *Pyemotes ventricosus* (пузатый клещ). У одного пациента (жителя села) было диагностировано поражение клещами домашних птиц. 12 больным назначали противочесоточный препарат, который содержит эсдепалетрин (0,66%). У 3 больных использовался бензилбензоат в виде 20% эмульсии. Дерматиты, которые возникали на коже вследствие укусов клещей, требовали дополнительного назначения антигистаминных препаратов и кортикостероидных средств топично.

Выводы. С учетом клинических и эпидемиологических особенностей дерматологических заболеваний, которые вызываются клещами, дерматологи должны уметь дифференцировать клинические проявления этих заболеваний, осуществлять необходимые исследования при подозрении на акариаз, тщательно собирать анамнез, учитывая домашний быт и условия труда.

Ключевые слова: акариформные клещи, акариазы, микроскопическое исследование, клиника, лечение.

D.S. Polishchuk[1, 2], S.I. Polishchuk[2], V.S. Polishchuk[2], O.V. Polishchuk[1]

[1] *National Pirogov Memorial Medical University, Vinnytsya*
[2] *PE Polishchuk Derma Center, Khmelnitsky*

Acariases. Clinical cases from practice

Objective — to conduct the review of literary data of mites, the most significant in medical terms, and to present clinical cases of own observations from practice of dermatological diseases which are caused by acariformes mites.

Materials and methods. Under our supervision during 2016—2018 there were 15 persons with complaints about rash with tracks of mites in different parts of body and itch, who were diagnosed with acariasis by collecting history, analyzing clinical manifestations, epidemiological data and laboratory diagnostics. Laboratory research of skin was done on the medical MICMED-6 microscope with presentation of the photo of mites on the screen of computer monitor and by means of photofixation with MD — 300 camera. The method of preparing of skin was used by means of surgical scalpel with subsequent treatment with 10 % solution of KOH and by microscopy at a small and middle increase (by 10 and 40 times).

Results and discussion. According to microscopic imaging data, it can be assumed that 9 people had the mites of the superfamily of Scabby mites (*Sarcoptoidea*), sort of *Psoroptes*, of the following kinds: *Psoroptes canis* — paratizing on dogs; *Psoroptes bovis* — paratizing on cattle. In 5 patients from rural areas (working with grain), by elements of the rash we suspected affection with *Pyemotes ventricosus* mites. One patient (villager) had poultry affected with mites. For treatment of 12 patients we prescribed an antiscabious drug – an agent in an aerosol, which contains esdepalletrin (0.66 %). In 3 patients, benzyl benzoate was used in the form of 20 % emulsion. Dermatites, which occurred on the skin due to mites' bites, required additional prescription of antihistamines and topical corticosteroid drugs.

Conclusions. Taking into account the clinical and epidemiological features of dermatological diseases, which are caused by mites, dermatologists should be able to differentiate the clinical manifestations of these diseases, carry out the necessary studies for suspected acarias, carefully collect anamnesis, with consideration of the domestic life and conditions of work.

Key words: acariform mites, acariases, microscopic research, clinic, treatment.

Дані про авторів:

Поліщук Дмитро Степанович, к. мед. н., асист. кафедри терапії з курсом загальної практики та сімейної медицини факультету післядипломної освіти Вінницького національного медичного університету імені М.І. Пирогова
21018, м. Вінниця, вул. Пирогова, 56
E-mail: polischuk.ukraine@gmail.com

Поліщук Степан Йосипович, лікар-дерматовенеролог ПП Polishchuk Derma Center
29000, м. Хмельницький, вул. Вайсера, 15
Тел. (0382) 65-74-05

Поліщук Віра Степанівна, лікар дерматовенеролог-косметолог Polishchuk Derma Center

Поліщук Ольга Василівна, к. мед. н., асист. кафедри хірургії з курсом стоматології факультету післядипломної освіти Вінницького національного медичного університету імені М.І. Пирогова