© Український журнал екстремальної медицини імені Г.О.Можаєва, 2010
УДК 599.323.4 — 092 — 099 + 615.211

Токсико-патологические нарушения гомеостаза у экспериментальных животных при использовании анестетиков

И.В.Василенко, Е.П.Курапов, Е.А.Резникова, А.Г.Анастасов

Донецкая областная детская клиническая больница (главный врач — к.м.н. В.Н.Мальцев),
Донецкий национальный медицинский университет им. М.Горького, кафедра детской хирургии, анестезиологии и интенсивной терапии (заведующий — профессор В.Н.Грона),
кафедра патологической анатомии (заведующий — профессор И.В.Василенко)
Донецк, Украина

В литературе имеется много работ по фармакодинамическим и нейротоксическим эффектам анестетиков, а по патоморфологическим нарушениям, происходящим в органах биотрансформации, нет. Целью исследования было оценить токсического эффект анестетиков пропофола, кетамина и тиопентала натрия в эксперименте. Основную группу составили 45 новорожденных белых крыс (2-3-дневного возраста) линии «Вистар». 15 крыс составили 1 подгруппу, которым внутрибрюшинно вводили пропофол — 4-6 мг/кг; 2 подгруппа была представлена 15 животными, которым вводился кетамин из расчета 4-5 мг/кг; 3 подгруппа — 15 животных, которым вводился тиопентал натрия 2-3 мг/кг. Токсико-патологические нарушения в органах, участвующих в биотрансформации анестетика пропофола, минимальны и соответствуют функциональным морфологическим изменениям этих органов в адаптационном периоде. Выраженные дистрофические изменения в исследуемых органах у животных кетаминовой подгруппы целесообразно обосновывать α-адреномиметическими эффектами кетамина. Патоморфологические изменения в тиопенталовой подгруппе аналогичны изменениям у крыс кетаминовой подгруппы, за исключением более выраженных нарушений вследствие гипоксической гипоксии, связанной с апноэподобным эффектом препарата.

Ключевые слова: экспериментальное исследование, анестетик, новорожденная крыса.

Введение

В литературе имеется много работ по фармакодинамическим и нейротоксическим эффектам анестетиков кетамина, тиопентала натрия, пропофола, которые имеют как положительные, так и отрицательные стороны воздействия во время проведения анестезии на организм новорожденного, а данных литературы по патоморфологическим нарушениям, происходящим в органах, участвующих в метаболизме, нет [2, 3].

Причинно-следственных закономерностей развития нарушений гомеостаза и патологоанатомических изменений со стороны органов, участвующих в метаболизме препарата, в результате проведения анестезии с пропофолом не установлено [1].

Таким образом, сравнительное экспериментальное изучение патоморфологических изменений при применении анестетиков пропофола, кетамина и тиопентала натрия у новорожденных крыс является актуальным.

Целью исследования было оценить токсические морфофункциональные изменения со стороны органов, участвующих в биотрансформации анестетиков пропофола, кетамина и тиопентала натрия в эксперименте.

Материалы и методы исследования

Основную группу подопытных животных составили 45 новорожденных белых крыс (2-3-дневного возраста) линии «Вистар», из которых 15 крыс составили 1 подгруппу. Им в качестве анестетика внутрибрюшинно вводили пропофол из расчета 4-6 мг/кг. 2 подгруппа была представлена 15 животными, которым вводился кетамин внутрибрюшинно из расчета 4-5 мг/кг массы тела, 3 подгруппа была представлена 15 животными, которым внутрибрю-

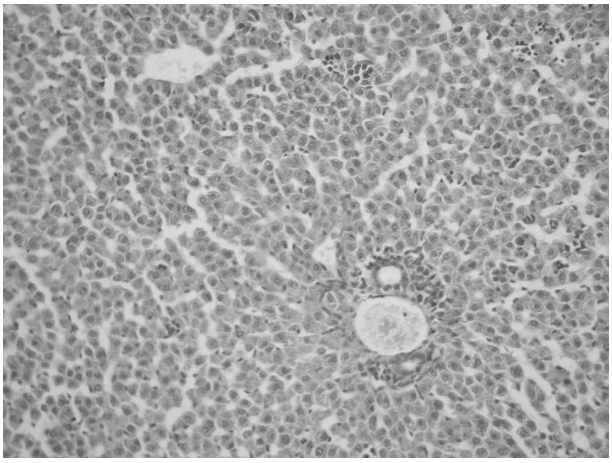

Рис. 1. Сохранность структуры дольки, очаговая дискомплексация гепатоцитов, дистрофия по периферии дольки. Окраска гематоксилином и эозином, ×200.

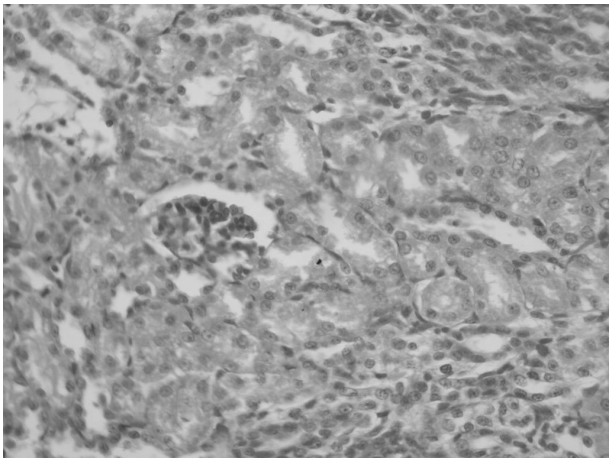

Рис. 2. Эпителий канальцев со слабыми дистрофическими изменениями. Окраска гематоксилином и эозином, ×400.

шинно вводился тиопентал натрия из расчета 2-3 мг/кг. Врожденных аномалий развития у подопытных животных на момент опыта не выявлено. Масса тела экспериментальных животных составила 0,0065±0,0008 кг, длина тела — 0,055±0,007 м.

Эксперимент проводился в условиях вивария Донецкого государственного медицинского университета в соответствии с требованиями к процессу доклинических исследований лекарственных средств на основании «Методических рекомендаций по изучению общетоксического действия фармакологических средств» и состоял в трехкратном (через 1 сут.) внутрибрюшном введении (в течение 2-3 мин.) растворов изучаемых анестетиков, что превышало предельно допустимую дозу у человека в среднем в 1,5 раза (в связи с путем введения препаратов). Методика повторных введений анестетиков была аналогична первому введению. После очередного введения препарата все подопытные животные помещались в клетку к матери. Кормление новорожденных крыс осуществлялось естественным путем. В дальнейшем (на 9-10 сут. жизни) экспериментальных животных как основной, так и контрольной группы исследования с целью получения патологоанатомического материала под анестезией (внутрибрюшинное введение анестетика, применяемого в опыте из расчета 20 мг/кг массы, — летальная доза) после наступления биологической смерти подвергали аутопсии.

Методы исследования включали: патоморфологическое исследование органов (ткань печени, почки), окраску секционного материала реактивом гематоксилин-эозином, ШИК-реакцию с реактивом Шиффа (PAS); микроскопическое исследование проводилось с помощью светового микроскопа «Olympus CX-31». Статистическая обработка полученных результатов проводилась методом вариационной статистики с помощью программы Microsoft Excel 7,0 (Windows 97).

Результаты исследования и их обсуждение

Морфологические изменения внутренних органов (печень, почки) у крыс 1 (пропофол) подгруппы. В ткани печени крыс 1 подгруппы выявлены умеренно выраженная, местами слабая вакуольная дистрофия гепатоцитов (рис. 1). Вакуоли мелкие, в разном количестве. Практически отсутствовала баллонная дистрофия и некроз гепатоцитов. Дискомплексация была выражена слабо. Апоптоз отдельных гепатоцитов и пролиферация эндотелия, а также имелось незначительное количество очагов экстрамедуллярного кроветворения.

В ткани почек (рис. 2) определены невыраженные дистрофические изменения, имелась зернистая и вакуольная дистрофия эпителия канальцев почек, некроз единичных клеток с сохранением просвета канальцев. Щеточная каемка в основном сохранена, нет тотального некроза со слущиванием. В эпителии извитых канальцев встречалась вакуольная дистрофия вплоть до некроза отдельных клеток. Наблюдались признаки спазма в артериях среднего калибра.

Так, данные патоморфологического исследования органов, участвующих в биотрансформации анестетика пропофола (1 подгруппа), соответствовали функциональным морфологическим изменениям этих органов в адаптационном периоде. Отмечено преобладание зернистой дистрофии, отсутствие баллонной

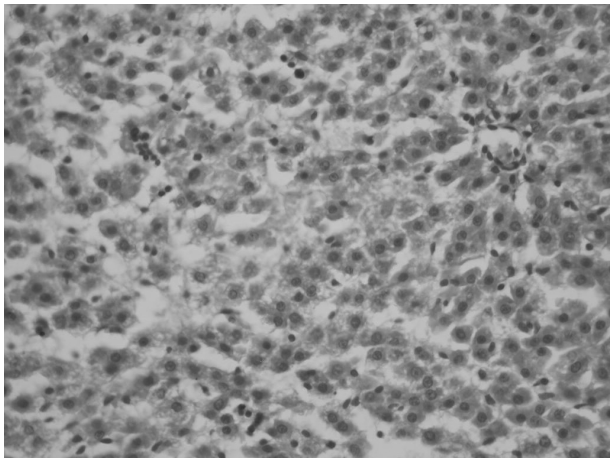

Рис. 3. Дискомплексация и тяжелая вакуольная дистрофия гепатоцитов, вплоть до баллонной. Окраска гематоксилином и эозином, ×400.

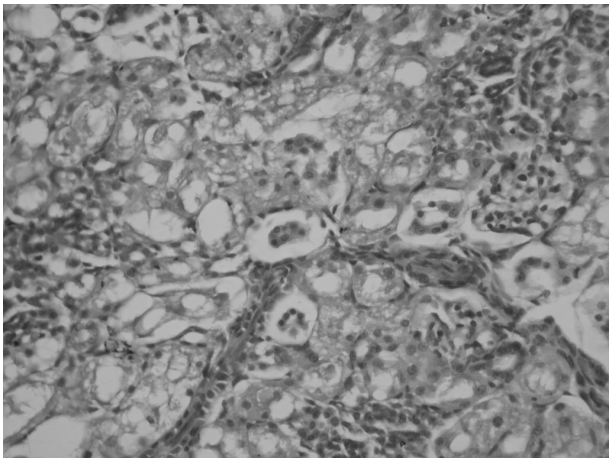

Рис. 4. Некроз и тяжелая дистрофия эпителия извитых канальцев, исчезновение щеточной каемки PAS, ×400.

дистрофии и некроза гепатоцитов, извитых канальцев почек с признаками спазма в артериях среднего калибра.

Морфологические изменения внутренних органов (печень, почки) у крыс 2 (кетамин) подгруппы. В исследуемом материале 2 (кетамин) подгруппы в гепатоцитах (рис. 3) обнаруживались мелкие и средних размеров округлые вакуоли на фоне интенсивно окрашенной цитоплазмы. В портальных трактах, преимущественно вокруг протоков, умеренно выраженная ограниченная клеточная гистиоцитарная инфильтрация с примесью эозинофилов. Дистрофия разной степени тяжести, вплоть до некроза отдельных клеток, некробиоза, более выраженного в центре долек. Имелся полиморфизм, дискомплексация гепатоцитов, отек в портальных трактах, склероз вокруг желчных протоков. Встречается много мелких очагов экстрамедуллярного кроветворения. PAS-реакция — уменьшено количество гликогена (дистрофический показатель) в цитоплазме гепатоцитов, в части клеток в центре долек количество его снижено вплоть до исчезновения из гепатоцитов с сохранением структуры. Встречались гранулы гликогена и вне гепатоцитов (погибшие клетки).

В эпителии проксимальных канальцев почек (рис. 4) выражена вакуольная дистрофия с сохранением в большинстве случаев щеточной каемки, дающей PAS-реакцию, встречается выраженный некроз с отсутствием щеточной каемки и тотальный некроз эпителия. Имеется недоразвитие канальцев, сохранение эмбриональной структуры подоцитов по периферии клубочков. Максимально выражены

Таблица 1

Сравнительный анализ морфологических изменений внутренних органов (печень, почки) у крыс основной группы

Орган	Морфологические изменения	1 подгруппа (пропофол)	2 подгруппа (кетамин)	3 подгруппа (тиопентал)
Печень	Зернистая дистрофия	53,3%*	20%*	6,7%
	Вакуольная дистрофия	26,7%	20%	20%
	Баллонная дистрофия	6,7%	26,7%*	26,7%*
	Тотальный некроз	13,3%	33,3%*	46,6%*
	Дискомплексация гепатоцитов	33,3%	53,3%*	60%*
	Склероз гепатоцитов	-	20%*	-
Почки	Зернистая дистрофия	33,3%*	20%	13,3%
	Вакуольная дистрофия	40%	33,3%	26,7%
	Баллонная дистрофия	-	-	26,7%*
	Некроз с сохранением просвета канальцев	26,7%	26,7%	13,3%
	Тотальный некроз со слущиванием щеточной каемки	-	20%*	20%*

*Примечание: * — достоверность статистического различия критерия согласия (2) (p<0,05).*

изменения извитых канальцев средней зоны коры в виде тяжелых дистрофических изменений вплоть до тотального некроза.

Так, в органах новорожденных крыс (табл. 1), участвующих в биотрансформации анестетика кетамина, в ткани печени преобладала выраженная вакуольная и баллонная дистрофия, в ткани почки — тотальный некроз эпителия канальцев.

Морфологические изменения внутренних органов (печень, почки) у крыс 3 (тиопентал натрия) подгруппы. В исследуемом материале ткани печени у крыс 3 подгруппы выражена вакуольная и баллонная дистрофия в гепатоцитах вплоть до некроза, дистрофия всей цитоплазмы. Преобладал некробиоз и апоптоз, кариолизис был выражен незначительно. Имелся полиморфизм, дискомплексация гепатоцитов. Встречались очаги экстрамедуллярного кроветворения. PAS-реакция менее выражена, чем в 1 подгруппе.

В эпителии канальцев почки выражена вакуольная дистрофия вплоть до баллонной с тотальным некрозом, но есть и более умеренные дистрофические изменения. Кортикальные изменения более выражены, чем юкстагломерулярные. Так, в органах новорожденных крыс (табл. 1), участвующих в биотрансформации анестетика тиопентала, в ткани печени преобладала выраженная баллонная дистрофия, дискомплектация гепатоцитов, в ткани почки — баллонная дистрофия с тотальным некрозом эпителия канальцев.

Оценка морфофункциональных изменений внутренних органов у крыс основной группы представлена в табл. 1. Выраженные дистрофические изменения в исследуемых органах у животных 2 подгруппы целесообразно обосновывать α-адреномиметическими эффектами кетамина, усугубляющими явления циркуляторной гипоксии в период ранней адаптации новорожденных крыс. Патоморфологические изменения в 3 подгруппе аналогичны изменениям у крыс 2 подгруппы, за исключением более выраженных нарушений вследствие гипоксической гипоксии, связанной с апноэподобным эффектом препарата (множество мелкоочаговых кровоизлияний) с усугублением метаболических нарушений со стороны гомеостаза (резкое снижение количества гликогена в печени).

Выводы

1. Токсико-патологические нарушения в органах, участвующих в биотрансформации анестетика пропофола, минимальны и соответствуют функциональным морфологическим изменениям этих органов в адаптационном периоде (преобладание зернистой дистрофии, отсутствие баллонной дистрофии и некроза гепатоцитов, извитых канальцев почек с признаками спазма в артериях среднего калибра).

2. Токсико-патологические нарушения в органах, участвующих в биотрансформации анестетика кетамина, характеризуются преобладанием выраженной вакуольной и баллонной дистрофиия, в ткани почки — тотальный некроз эпителия канальцев.

3. Токсико-патологические нарушения в органах, участвующих в биотрансформации анестетика тиопентала натрия, характеризуются преобладанием выраженной баллонной дистрофии, дискомплектации гепатоцитов, в ткани почки — баллонной дистрофии с тотальным некрозом эпителия канальцев.

4. Патоморфологические изменения в органах, взятых для исследования, обусловлены проявлениями как токсических эффектов изучаемых анестетиков, так и гипоксической и циркуляторной гипоксии на фоне течения адаптационного периода у экспериментальных животных, что диктует при использовании изучаемых анестетиков необходимость респираторной поддержки и коррекции сосудистых нарушений в интра- и постнаркозном периодах.

Литература

1. Banaszczyk M.G., Carlo A.T., Millan V. et al. Propofol phosphate, a water-soluble propofol prodrug: in vivo evaluation // Anesth. Analg. — 2002. — Vol. 95. — P. 1285-1292.
b. Daniel Mellon R., Arthur F. Simone, Rappaport Bob A. Use of anesthetic agents in neonates and young children // Anesth. Analg. — 2007. — Vol. 104. — P. 509-520.
3. Emad Eldin Abdel Moneam Arida, Ahmed Elattar. Pharmacokinetics of propofol in infants // Anesthesiology. — 2008. — Vol. 109. — P. 776-779.

І.В.Василенко, Є.П.Курапов, О.А.Резнікова, А.Г.Анастасов. Токсично-патологічні порушення гомеостазу в експериментальних тварин при використанні анестетиків. Донецьк, Україна.

Ключові слова: *експериментальне дослідження, анестетик, новонароджені щури.*

У літературі є багато робіт з фармакодинамічних і нейротоксичних ефектів анестетиків, а з патоморфологічних порушеннь, які відбуваються в органах біотрансформації, немає. Метою дослідження було оціни-

ти токсичні ефекти анестетиків пропофолу, кетаміну та тіопенталу натрію в експерименті. Основну групу склали 45 новонароджених білих щурів (2-3-денного віку) лінії «Вістар», з яких 15 склали 1 підгрупу, яким вводили внутрішньочеревинно пропофол 4-6 мг/кг; 2 підгрупа була представлена 15 щурами, яким уводився кетамін 4-5 мг/кг; 3 підгрупа — 15 тварин, яким вводили тіопентал натрію 2-3 мг/кг. Токсично-патологічні порушення в органах, які беруть участь у біотрансформації анестетика пропофолу, мінімальні та відповідають функціональним морфологічним змінам цих органів в адаптаційному періоді. Виражені дистрофічні зміни в досліджуваних органах у тварин кетамінової підгрупи доцільно обґрунтовувати α-адреноміметичними ефектами кетаміну. Патоморфологічні зміни в тіопенталовій підгрупі аналогічні змінам у щурів кетамінової підгрупи, за винятком більш виражених порушень унаслідок гіпоксичної гіпоксії, пов'язаної з апноетичним ефектом препарату.

I.V.Vasilenko, E.P.Kurapov, A.G.Anastasov, E.A.Reznikova. The toxic-pathological infringements of homeostasis at experimental animals using anesthetics. Donetsk, Ukraine.

Key words: *experimental research, anesthetic, newborn rats.*

In the literature there are many works about pharmacodynamic and neurotoxic effects of anesthetics, and there is no any information about pathomorphological violations occurring in the organs of biotransformation. The purpose of research is estimation of toxic effects of anesthetics propofol, кetamine and thiopental sodium in experiment. The basic group included 45 newborn white rats (2-3-day of age) of «Vistar» line. 15 rats have made I subgroup which intraabdominal propofol 4-6 mg/kg was administered, II subgroup included 15 animal which ketamine 4-5 mg/kg was administered, III subgroup included 15 animals received thiopental sodium 2-3 mg/kg. Toxic-pathological infringements in organs which participate in biotransformation of anesthetic propofol are minimal and correspond to the functional morphological alterations of this organ in adaptation period. Significant dystrophic alteration in explore organs of animals ketamins subgroup appropriate substantiated α-adrenomimetic effect of ketamine. Pathomorphological alteration in thiopental subgroup are analogous to alteration at rats in ketamine subgroup, exclusion more significant infringement as a result of hypoxic hypoxia, expenses incidental to the respiratory arrest effect drug.

Надійшла до редакції 07.12.2009 р.

© Український журнал екстремальної медицини імені Г.О.Можаєва, 2010

УДК 616.89 — 008.441.3

Вміст інтерлейкіну-1β в сироватці крові у хворих на опіоїдну залежність

М.О.Овчаренко

Луганський державний медичний університет, кафедра психіатрії та наркології
(завідувач — професор С.Є.Казакова)
Луганськ, Україна

Метою дослідження стало визначення патогенетичної ролі сироваткового інтерлейкіну-1β у перебігу окремо опіоїдної залежності та опіоїдної залежності, сполученої із хронічним гепатитом С. Під наглядом знаходилось 124 хворих на опіоїдну залежність (96 чоловіків та 28 жінок) у віці від 19 до 48 років, у тому числі 87 хворих із супутнім хронічним гепатитом С (69 чоловіків та 18 жінок) у віці від 21 до 48 років. Усім хворим проводилось динамічне визначення рівня інтерлейкіну-1β у сироватці крові. За результатами дискримінантного аналізу показників інтерлейкіну-1β між групами з опіоїдною залежністю та сполученою із хронічним гепатитом С у різні періоди захворювання встановлено, що найбільші міжгрупові відмінності спостерігаються в ранньому абстинентному періоді ($F=77,882$; $P<0,0001$) та пізньому абстинентному періоді ($F=52,165$; $P<0,0001$). У меншій мірі показники інтерлейкіну-1β між групами відрізняються при гострій інтоксикації ($F=39,521$; $P<0,0001$) та в періоді ремісії ($F=28,311$; $P<0,0001$).

Ключові слова: опіоїдна залежність, інтерлейкін-1β, хронічний гепатит С.