

© Український журнал екстремальної медицини імені Г.О.Можасєва, 2011
УДК 616. 721.1: 616.833.586

Вплив драглистого ядра міжхребцевого диска на великогомілкову гілку сідничного нерва

Н.В.Дєдух, С.В.Малишкіна, М.В.Шимон

ДЗ «Інститут патології хребта та суглобів ім. професора М.І. Ситенка АМН України»
(директор — професор М.О.Корж)
Харків, Україна

В експерименті на 10 тваринах моделювали ситуацію, яка наближається до такої при пролапсі диска та випадінні драглистого ядра в хребтовий канал, що супроводжується його впливом на нервові ганглії. Для цього аутологічне драглисте ядро, вилучене з міжхребцевого диска хвостового відділу щура, було трансплантовано на великогомілкову гілку сідничного нерва. Отримані в експериментальному дослідженні дані довели, що драглисте ядро при контакті з нервом призводить до розвитку вираженого запального процесу та деструктивних змін не тільки в структурі нерва, але й в оточуючій нерв тканині.

Ключові слова: пульпозне ядро, сідничний нерв, експериментальна модель, запальний процес.

Вступ

Причини болю в поперековому відділі хребта різноманітні. Однією з причин є грижі міжхребцевого диска, які формуються за рахунок пролапсу фіброзного кільця та міграції в хребтовий канал драглистого ядра. Формування грижі супроводжується запаленням і, відповідно, набряком, а також механічним здавлюванням нервових корінців і спинного мозку, що призводить до болю.

В останні роки увагу дослідників привертає вивчення речовин, що синтезуються драглистим ядром. Є дані, що драглисте ядро продукує прозапальні цитокіни: інтерлейкін-1 β та фактор некрозу пухлин-альфа [1-2]. Відомо, що вказані цитокіни порушують баланс анаболічних і катаболічних процесів не тільки в міжхребцевому диску, але й присутні при формуванні грижі. Це супроводжується розвитком у нервових корінцях запального процесу, вираженість якого з часом зростає, що призводить до апоптозу нервових клітин [3-5].

Розробка доступної експериментальної моделі на тваринах важлива для дослідження впливу драглистого ядра на нерви, бо на основі вивчення специфіки морфологічних змін можливо оцінити дію медикаментозних препаратів, які могли б зупинити процес формування грижі зі структур міжхребцевого диска. Цей напрямок наукових розробок є актуальним і значущим для рішення проблеми лікування грижі міжхребцевого диска.

Метою дослідження було вивчити вплив аутологічного драглистого ядра міжхребцевого диска при його трансплантації на великогомілкову гілку сідничного нерва.

Матеріали та методи дослідження

В експерименті на 10 тваринах моделювали ситуацію, яка наближається до такої при пролапсі диска та випадінні драглистого ядра в хребтовий канал, що супроводжується його впливом на нервові ганглії. Для цього аутологічне драглисте ядро, вилучене з міжхребцевого диска хвостового відділу щура, було трансплантовано на великогомілкову гілку сідничного нерва (ВГГСН).

Заднім доступом обережно розтинали шкіру на рівні С1У-СУ хребтового сегмента хвостового відділу хребта щура та вилучали драглисте ядро з міжхребцевого диска (рис. 1). Потім в проекції гомілки задньої правої лапи розрізали шкіру, тупим распатором розводили м'язи і відкривали ВГГСН, обережно вилучали драглисте ядро і розміщували його під нервом (у м'язовій тканині) без механічного напруження. Накривали ВГГСН з драглистим ядром ділянкою фасції з м'язом. Рану місцево обробляли антибіотиком й ушивали.

Тварини в післяопераційному періоді перебували під постійним наглядом. Щурів виводили з експерименту шляхом передозування ефіру для наркозу з додержанням усіх правил гуман-




Рис. 1. Драглисте ядро, вилучене з міжхребцевого диска хребтового сегмента С1У-С1У хвостового відділу хребта щура.

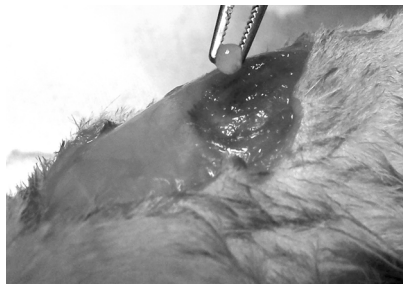

Рис. 2. Момент операції — внесення драглистого ядра в м'язову тканину під ВГГСН щура.

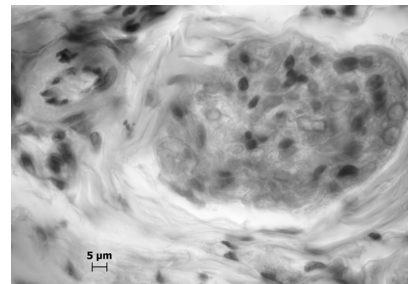


Рис. 3. Нерв із ділянки трансплантації драглистого ядра, оточений епіневрієм, з розширеними пучками колагенових волокон. Розриви пучків волокон. Низька щільність фібробластів. Лізис клітин. Розпад мієлінових нервових волокон. Артерія м'язового типу. Деструкція ендотеліоцитів. Гематоксилін й еозин. Ок. 10, об. 100.

ного відношення до тварин, згідно з Європейською конвенцією [6]. Після виведення тварин з експерименту дослідження ВГГСН й навколишньої м'язової тканини були проведені на 3 і 7 добу.

Для гістологічних досліджень виділяли ділянки м'яза з імплантованим під нерв драглистим ядром і фіксували їх у 10% розчині нейтрального формаліну, декальцінували в розчині 4% азотної кислоти, зневоднювали в спиртах зростаючої міцності та заключали в целоїдин. Виготовляли гістологічні зрізи та фарбували їх гематоксиліном та еозином, а також пікрофуксином за Ван Гізон [7]. Аналізували пофарбовані зрізи в мікроскопі MICROS. Фотографували гістологічні ситуації на препаратах за допомогою цифрової фотокамери Canon EOS-300D.

Результати дослідження та їх обговорення

При візуальному огляді тварин на 1 добу оперована кінцівка в ділянці трансплантації драглистого ядра збільшена в розмірі. На наступні терміни (до 7-ї доби) спостереження набряк зберігається.

При гістологічному дослідженні на 3 добу в ділянці трансплантації драглистого ядра виявляється виражений запальний процес, що зачіпає нерв і периневральну тканину — пухку сполучну та м'язову.

Сполучнотканинна оболонка нерва (епіневрій), яка оточувала нерв по периметру, мала ознаки набряку. Пучки колагенових волокон були розшаровані, їх цілісність на ділянках порушена за рахунок розривів (рис. 3). Між волокнами виявлялися клітини запалення — лімфоцити та плазматичні клітини. Спостерігались клітини з лізисом ядра, фібробласти з пікнотичними ядрами, макрофаги. Кровоносні судини були розширені і мали ознаки деструктивних змін. Спостерігався пікноз ядер ендотеліальних клітин у капілярах та артеріях. Був відмічений апоптоз клітин. У просвіті судин виявлялись ендотеліальні клітини, що свідчить про порушення внутрішньої еластичної мембрани.

У сполучній тканині периневрія, котрий оточує пучки нервових волокон, також вияв-

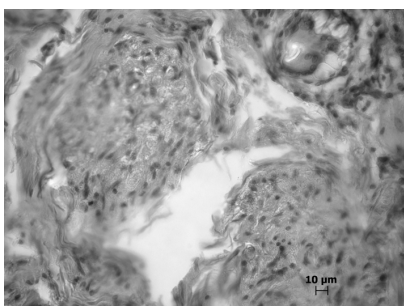


Рис. 4. Нерв із ділянки трансплантації драглистого ядра. Набряк ендоневрія. Порушення організації нервових волокон. Залишки драглистого ядра. Ван Гізон. Ок. 10, об. 40.

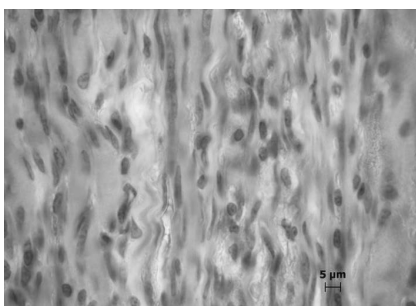


Рис. 5. Ділянка м'язової тканини із зони трансплантації драглистого ядра. Розпад м'язових волокон, відсутність поперечної смугастості, висока щільність фібробластів і лімфоцитів. Гематоксилін й еозин. Ок. 10, об. 100.

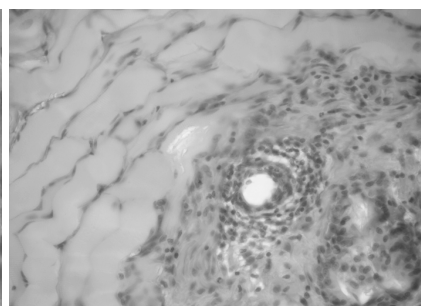


Рис. 6. Залишки драглистого ядра в м'язовій тканині. Деструкція м'язової тканини. Клітини запалення. Гематоксилін й еозин. Ок. 10, об. 100.

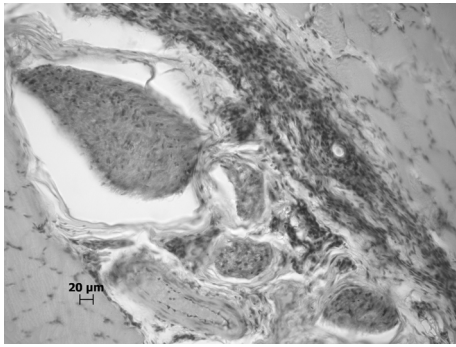


Рис. 7. Нерви з ділянки трансплантації драглистого ядра, оточені епіневрієм. Епіневрій з розширеними пучками колагенових волокон. Низька щільність фібробластів та ділянки без клітин. Зруйновані клітки. Артерія м'язового типу. Тяжкі клітин запалення та периваскулярний інфільтрат у прилеглий м'язовій тканині. Гематоксилін й еозин. Ок. 10, об. 100.

ляється набряк. Спостерігаються клітини з лізисом ядер, а також фібробласти з нечіткими контурами та лімфоцити.

Набряк відмічається і в ендоневрії, представленому вузькими смужками пухкої сполучної тканини, котра розташовується між нервовими волокнами. В ендоневрії виявляються судини капілярного типу, навколо яких формуються запальні інфільтрати, що складаються з клітин запалення — лімфоцитів та плазматичних клітин. Присутні також фібробласти (рис. 4). Стінки кровонесних судин нерівномірної товщини. Окремі ендотеліоцити мають деструктивні зміни.

У пучках нервових волокон спостерігаються продукти розпаду мієлінових нервових волокон у вигляді дрібнозернистої субстанції. Швановські клітини — з численними вакуолями або мають лізис ядра. Щільність клітин у нерві нерівномірна. На ділянках виявляються скупчення клітин фібробластичного диферону різної зрілості та одиничні тканинні базофіли.

Виразені запальні та деструктивні зміни мають місце в м'язовій тканині, що оточує судинно-нервовий пучок: набряк, зміна форми м'язових волокон — стоншення та розширення, ділянки позовжнього розпаду. На значних територіях поперечна смугастість була відсутня (рис. 5). Місцями між м'язовими волокнами спостерігається висока щільність фібробластів і лімфоцитів.

У ділянці судинно-нервового пучка між м'язовою тканиною та пухкою сполучною тканиною, яка оточує ВГГСН, розташовувались залишки драглистого ядра у вигляді субстанції зі збереженими клітинами, які щільно контактували між собою і частково зберігали структуру синцитію. Навколо залишків драглистого ядра виявлені деструктивні клітини та кліти-

ни запалення (рис. 6). Відмічені периваскулярні інфільтрати.

На 7 добу в ділянці трансплантації драглистого ядра до ВГГСН зберігалися виражені запальні та деструктивні зміни як в структурі самого нерва, так і прилеглий до ділянки трансплантації м'язовій тканині (рис. 7). В епіневрії пучки колагенових волокон розширені. У ньому спостерігалась низька щільність фібробластів та ділянки без клітин, а також значні території клітин з деструктивними змінами.

У м'язовій тканині, що оточує судинно-нервовий пучок, розташовувались тяжкі клітин запалення та периваскулярні інфільтрати (рис. 7). На даний термін дослідження залишків драглистого ядра в ділянці його трансплантації не було виявлено, що свідчить про його розсмоктування. Спостерігається хронізація запального процесу.

Встановлені в даному дослідженні порушення в нервах із трансплантованим на їх поверхню драглистим ядром були аналогічні змінам, котрі мають місце в умовах травматичного ушкодження периферичних нервів: реактивне запалення, виражені субпериневральні набряки, інфільтрація ендоневрія клітинами запалення, руйнування структурної організації нервових волокон [8]. У проведеному нами дослідженні виявлені порушення в нерві проявляються вже на 3 добу. Ми пов'язуємо їх розвиток з присутністю в периневральній ділянці нерва драглистого ядра, яке виявляє здатність навіть в ектопічних умовах синтезувати прозапальні цитокіни [9]. Встановлено, що драглисте ядро продукує різні фактори, у тому числі і фактор некрозу пухлин-альфа, які відіграють важливу роль у виникненні радикального болю [1-2, 10].

Таким чином, отримані у виконаному експериментальному дослідженні морфологічні дані щодо впливу на великогомілкову гілку сідничного нерва драглистого ядра при його трансплантації в ділянку розташування нерва довели, що драглисте ядро при контакті з нервом призводить до розвитку вираженого запального процесу та деструктивних змін не тільки в структурі нерва, але й в оточуючій нерв тканині. При цьому розвиток відмічених змін спостерігається в ранньому післяопераційному періоді. Тобто виконані нами експериментальні дослідження можуть бути основою для використання розробленої моделі для дослідження різних варіантів біологічної терапії, спрямованої на пригнічення фактора некрозу пухлин-альфа та інших цитокінів.

Література

1. Exogenous tumor necrosis factor- α mimics nucleus pulposus-induced neuropathology: molecular, histologic, and behavioral comparisons in rats / T.Igarashi, S.Kikuchi, V.Shubaev et al. // *Spine*. — 2000. — Vol. 25. — P. 2975-2980.
2. Olmarker K. Tumor necrosis factor- α and nucleus pulposus-induced nerve root injury / K.Olmarker, K.Larsson // *Spine*. — 1998. — Vol. 23. — P. 2538-2544.
3. Distribution and appearance of tumor necrosis factor α in the dorsal root ganglion exposed to experimental disc herniation in rats / Y.Murata, A.Onda, B.Rydevik [et al.] // *Spine*. — 2004. — Vol. 29. — P. 2235-2241.
4. Selective inhibition of tumor necrosis factor- α prevents nucleus-pulposus-induced histological changes in the dorsal root ganglion / Y.Murata, A.Onda, B.Rydevik [et al.] // *Spine*. — 2004. — Vol. 29, №22. — P. 2477-2484.
5. Nucleus-pulposus-induced apoptosis in dorsal root ganglion following experimental disc herniation in rats / Y.Murata, U.Nannmark, B.Rydevik [et al.] // *Spine*. — 2006. — Vol. 31, №4. — P. 382-390.
6. Європейська конвенція про захист хребетних тварин, що використовуються для дослідних та інших наукових цілей. Страсбург, 18 березня 1986 року: офіційний переклад [Електронний ресурс] / Верховна Рада України. Офіц. веб-сайт. (Міжнародний документ Ради Європи). — Режим доступу: http://zakon.rada.gov.ua/cgi-bin/laws/main.cgi?nreg=994_137
7. Саркисов Д.С. Микроскопическая техника / Д.С.Саркисов, Ю.Л.Перова. — М.: Медицина, 1996. — 542 с.
8. Mumenthaler M. Laesionen peripher nerven und radikulare syndrome / M.Mumenthaler, H.Schliack, M.Stohr. — Auflage, Stuttgart: Thieme, 1998.
9. Tumor necrosis factor- α in the nucleus pulposus mediates radicular pain, but not increase of inflammatory peptide, associated with nerve damage in mice / M.Yamashita, S.Ohtori, T.Koshi [et al.] // *Spine*. — 2008. — Vol. 33, №17. — P. 1836-1842.
10. Cooper R.G. TNF- α blockade for herniated intervertebral disc-induced sciatica: a way forward at last? / R.G.Cooper, A.J.Freemont // *Rheumatology*. — 2004. — Vol. 43. — P. 119-121.

Н.В.Дедух, С.В.Мальшикина, М.В.Шимон. Влияние пульпозного ядра межпозвоночного диска на большеберцовую ветку седалищного нерва. Харьков, Украина.

Ключевые слова: пульпозное ядро, седалищный нерв, экспериментальная модель, воспалительный процесс.

В эксперименте на 10 животных моделировали ситуацию, приближенную к таковой при пролапсе диска и выпадении пульпозного ядра в позвоночный канал, что сопровождается его влиянием на нервные ганглии. Для этого аутологическое пульпозное ядро, изъятое из межпозвоночного диска хвостового отдела крысы, было трансплантировано на большеберцовую ветку седалищного нерва. Полученные в экспериментальном исследовании данные доказали, что пульпозное ядро при контакте с нервом приводит к развитию выраженного воспалительного процесса и деструктивных изменений не только в структуре нерва, но и в окружающей нерв ткани.

N.V.Deduh, S.V.Malishkina, M.V.Shimon. Influence of intervertebral disc nucleus pulposus on ramus tibialis of nervus ischiadicus. Kharkiv, Ukraine.

Key words: nucleus pulposus, nervus ischiadicus, experimental model, inflammation.

In experiment on animals situation that is close to that in case of disc prolaps in vertebral canal was modeled. That makes influence on neural ganglion. To make this experiment the autological nucleus pulposus from intervertebral disc of tail part of the rat was transplanted on ramus tibialis of nervus ischiadicus. Experimental data have shown that contact of nucleus pulposus and nerve develop to inflammation process and destructive changes not only in nerve structure but also in surrounded nerve tissue.

Надійшла до редакції 25.02.2011 р.