Український Журнал
ХІРУРГІЇ

УДК 616-002.951.21

ВЕТШЕВ П.С., МУСАЕВ Г.Х., БРУСЛИК С.В.
Национальный медико-хирургический центр им. Н.И. Пирогова, г. Москва, Россия

ЭХИНОКОККОЗ: СОВРЕМЕННОЕ СОСТОЯНИЕ ПРОБЛЕМЫ

Резюме. *В статье авторы осветили современный взгляд на эпидемиологию, диагностику и лечение гидатидозного эхинококкоза. Указано, что минимально инвазивные технологии, появившиеся в последние десятилетия, по эффективности не уступают традиционным методам лечения. Подчеркивается, что послеоперационная противогельминтная терапия обязательна независимо от примененной хирургической технологии. При этом в лечении эхинококкоза приоритет отдается щадящим органосохраняющим вмешательствам; тотальные перицистэктомии и резекции органа находят все меньшее применение.*

Эхинококкозы — весьма актуальная проблема медицинской паразитологии. Ларвальные (от латинского «ларва» — личинка) эхинококкозы (альвеолярный и гидатидозный) являются одними из наиболее опасных зооантропогельминтозов. Эти заболевания характеризуются длительным хроническим течением, тяжелой органной и системной патологией, обширностью поражения, приводящими к инвалидности и нередко — к гибели больного. С момента заражения до времени установления диагноза отмечается латентный период продолжительностью от 5 до 20 лет (описан латентный период эхинококковой кисты до 75 лет).

Эхинококкоз (*Echinococcus granulosus*) был известен врачам уже в глубокой древности. Гиппократ (460–370 гг. до н.э.) описал его как «наполненную водой печень» (jecur aqua repletum). Описание этой болезни встречается в трудах древнеримских ученых и мыслителей во главе с Галеном. Однако только в 1658 г. Redi высказал предположение о животном происхождении эхинококкоза, а Malpighius установил, что эхинококковые кисты являются живыми существами. И лишь в 1801 г., когда была изолирована половозрелая форма паразита, Rudolphi ввел термин эхинококк (от греческого «ежовая ягода»), назвав заболевание *Echinococcus granulosus.* До середины XIX века ничего не было известно о происхождении паразита. Последующие многочисленные исследования показали, что эхинококкоз у человека протекает так же, как и у животных, и для полного развития паразита обязательно необходим промежуточный хозяин.

Эхинококкоз относится к одному из наиболее тяжелых паразитарных заболеваний, и в своем развитии он всегда проходит стадию формирования кист. Возбудителем эхинококкоза является цепень *Echinococcus granulosus*, который паразитирует у плотоядных животных. Промежуточные хозяева паразита — человек и сельскохозяйственные животные. Таким образом, человек становится своеобразным биологическим тупиком в его развитии.

Собаки заражаются, поедая внутренности животных с эхинококковыми кистами. Содержащиеся в кисте зародышевые элементы (протосколексы и ацефалоцисты) прикрепляются к стенке тонкой кишки собаки и вырастают во взрослых особей. Созревшие членики, содержащие 400–800 онкосфер, отрываются от брюшка; инфицированные фекалии собак загрязняют траву, землю; яйца попадают в кишечник овец, свиней, верблюдов или человека, на шерсть собак. Человек может заразиться, гладя собаку, употребляя в пищу загрязненные овощи. Роль мясных продуктов в росте заболеваемости следует признать минимальной, так как и человек, и сельскохозяйственные животные являются промежуточными хозяевами, а термическая обработка мяса практически всегда приводит к гибели паразита. Возможность заражения через мясо играет роль только у лиц, занятых в убое скота, разделке мяса и шкур. Распространенное даже среди некоторых медицинских работников мнение о возможности заражения здорового человека от больного не выдерживает критики и является устойчивым заблуждением.

Яйца эхинококка (онкосферы) покрыты оболочкой, которая растворяется под действием желудочного сока. Высвободившиеся паразиты пробуравливают слизистую оболочку кишечника и через систему воротной вены попадают в печень, где развиваются в зрелую кисту. Большинство паразитов задерживается в печеночных синусоидах, поэтому от 54 до 84 % эхинококковых кист формируется именно в печени. Отдельные яйца проходят через печень и, минуя сердце, задерживаются в легочном капиллярном русле, что приводит к образованию легочных кист (15–20 %). При попадании паразита в большой круг кровообращения образуются кисты (10–15 %) в се-

© Ветшев П.С., Мусаев Г.Х., Бруслик С.В., 2013
© «Украинский журнал хирургии», 2013
© Заславский А.Ю., 2013

лезенке, головном и костном мозге, сердце и т.д. Как казуистические описаны даже наблюдения изолированного эхинококкоза подкожной клетчатки ног, связки матки, глаза, щитовидной и поджелудочной желез.

Из зародыша эхинококка медленно развивается материнская киста, представляющая собой пузырь, заполненный жидкостью. Стенка эхинококковой кисты состоит из двух оболочек: наружной кутикулярной (хитиновой) и внутренней герминативной (зародышевой). Кутикулярная оболочка является продуктом экскреции клеток герминативной оболочки, близкой по химической природе к хитину насекомых. Оболочка непроницаема для микрофлоры, белков хозяина, резистентна к нагноению и несет функцию полупроницаемой мембраны, обеспечивая доступ к паразиту низкомолекулярных питательных веществ и предохраняя клетки герминативной оболочки от воздействия неблагоприятных факторов хозяина. Герминативная оболочка, обеспечивающая все жизненные функции паразита, разделена на три зоны: пристеночную — камбиальную, среднюю — зону известковых телец и внутреннюю — зону выводковых капсул с формирующимися протосколексами и ацефалоцистами. Учитывая, что кутикулярная и герминативная оболочки макроскопически представлены единой капсулой, в литературе они объединены единым понятием «хитиновая оболочка». Снаружи эхинококковая киста окружена плотной соединительнотканной фиброзной капсулой, образующейся в результате защитных реакций промежуточного хозяина в ответ на продукты метаболизма паразита и выполняющей своеобразную скелетную и защитные функции, предохраняя паразита от механических повреждений и не прекращающейся на всем протяжении инвазии иммунной атаки хозяина.

После разрыва или перфорации материнской кисты зародышевые элементы продолжают развитие с образованием вторичных эхинококковых кист в просвете материнской или за ее пределами (экзогенные или эндогенные эхинококковые кисты). Экзогенные пузыри встречаются очень редко. Наличие дочерних и внучатых кист свидетельствует о высокой плодоносности личинки эхинококка.

О географической распространенности заболевания может свидетельствовать тот факт, что оно пока не выявлено только в Антарктиде. При этом заболеваемость достигает своего максимума у населения в регионах, где среднегодовая температура варьирует в пределах 10–20 °С. При температуре выше 20 °С число заболевших меньше, при этом превалирует в основном легочная локализация паразита.

Высокая частота эхинококкоза в регионах с преимущественным развитием животноводства связана с низким уровнем социально-экономического развития и санитарной культуры населения. В экономически развитых странах рост заболеваемости происходит в основном за счет иммигрантов и развития туризма. В этих регионах, равно как и в неэндемичных очагах, врачи часто не готовы к своевременной диагностике и адекватному лечению больных эхинококкозом.

Диагностика заболевания нередко представляет трудную задачу, что связано с бессимптомным течением заболевания, особенно в раннем периоде его развития, при расположении кисты в глубине органа. При этом больные обращаются за медицинской помощью, когда паразитарная киста достигает значительных размеров или имеются такие ее осложнения, как нагноение, прорыв в желчные пути, брюшную или плевральную полости, бронхи и т.д. Отмеченное выдвигает на первый план в диагностике инструментальные методы исследования, наиболее распространенным и ведущим из которых является ультразвуковое исследование (УЗИ). Метод позволяет диагностировать эхинококкоз в стадии, когда паразитарные кисты имеют небольшие размеры, что дает возможность чаще выполнять органосохраняющие вмешательства.

Современные УЗ-аппараты, характеризующиеся высокой разрешающей способностью, цветным картированием и возможностью трехмерной реконструкции изображения, позволяют специалистам выявить саму кисту — так называемое гипоэхогенное (анэхогенное) образование; хитиновую оболочку — гиперэхогенную структуру, на внутренней поверхности которой нередко определяются множественные гиперэхогенные включения — гидатидный песок (зародышевые элементы эхинококка). Фиброзная капсула представлена гиперэхогенным ободком и отделена от хитиновой оболочки гипоэхогенным слоем, представляющим собой лимфатическую «щель» (рис. 1). Ленточная гиперэхогенная структура в просвете кисты (отслоившаяся хитиновая оболочка), как и дополнительные кистозные включения (дочерние кисты), патогномоничны только для эхинококковых кист (рис. 2). Диагноз эхинококкоза правомочен при сочетании двух-трех и более указанных признаков.

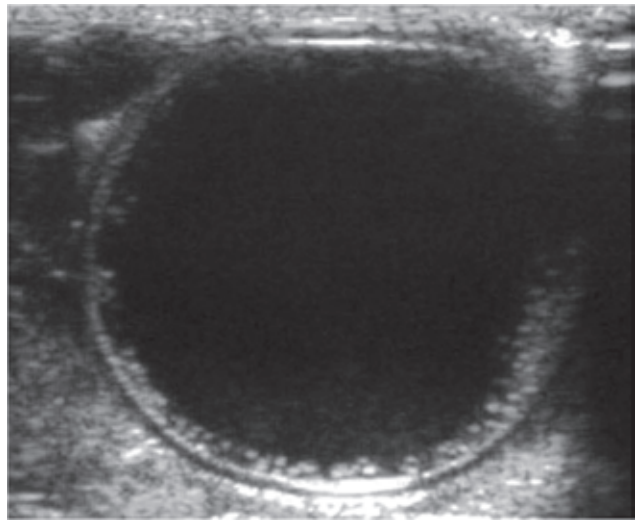

Рисунок 1. УЗ-сканограмма эхинококковой кисты печени. Определяется анэхогенное образование с базальным усилением, гипоэхогенным ободком и четким двухконтурным строением стенки

В литературе существует устойчивое мнение о том, что наиболее характерным для эхинококковой кисты следует считать наличие множества перегородок в просвете. Но, как известно, паразит устроен так, что никакие элементы хозяина (например, человека) в кисту проникать не должны. Иначе это грозит паразиту гибелью. Поэтому формирование перегородок в просвете кисты невозможно, и этот термин нам представляется абсолютно неправомочным. При возникновении истинных перегородок в просвете кисты последнюю следует трактовать как непаразитарную. Либо у эхинококковой кисты выявляют погибшую материнскую с множеством дочерних и внучатых, но они легко дифференцируются от перегородок, либо речь идет о множественном эхинококкозе, при этом кисты расположены рядом и в процессе роста вызывают атрофию расположенной между ними паренхимы печени (рис. 3). Указание в протоколе исследования подробной характеристики кисты чрезвычайно важно для выбора оптимального метода лечения: одно дело, когда планируется операция по поводу солитарной эхинококковой кисты с множественными дочерними, и совершенно другое, когда планируется вмешательство по поводу множественных, пусть даже и рядом расположенных кист. Эти кисты не имеют общей фиброзной капсулы, что может привести во время операции к невыявлению и оставлению кисты в паренхиме органа; к тому же каждая так называемая перегородка обычно несет в себе сосуд и желчный проток.

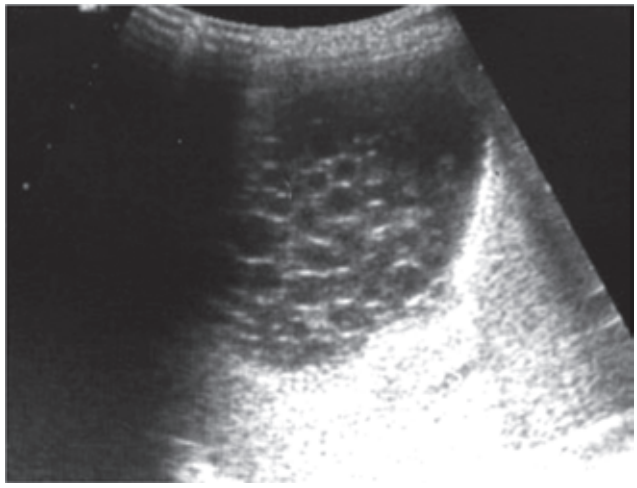

Рисунок 2. УЗ-сканограмма эхинококковой кисты с множеством дочерних кист в просвете

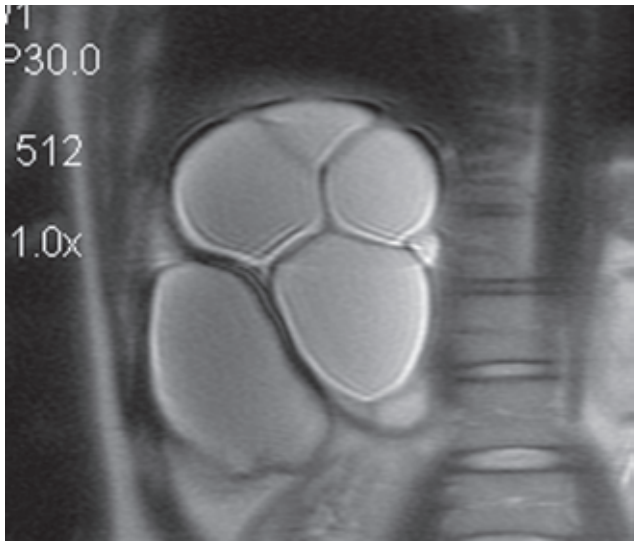

Рисунок 3. МР-томограмма множественных рядом расположенных эхинококковых кист печени

При размерах кисты до 30–40 мм (что чаще свидетельствует о ее молодом возрасте) эти признаки слабо выражены, что чрезвычайно затрудняет дифференциальную диагностику. При небольших кистах более информативна магнитно-резонансная томография (МРТ), позволяющая в большинстве наблюдений выявить описанные выше характеристики паразитарной кисты (рис. 4).

Лабораторные методы исследования при эхинококкозе не являются специфичными и позволяют получить лишь вспомогательную информацию для уточнения диагноза. В первую очередь это относится к эозинофилии, встречающейся в 18–83 % наблюдений; некоторые авторы отмечают характерное для больных эхинококкозом повышение числа лейкоцитов, общего белка плазмы крови. Количество лимфоцитов крови обычно снижено; все классы иммуноглобулинов крови чаще повышены.

Иммунологические методы в диагностике эхинококкоза имеют большое, едва ли не решающее значение. Распространенный до последнего времени один из первых иммунологических тестов — реакция Casoni — потерял свою актуальность в связи с малой информативностью и побочными, порой достаточно тяжелыми анафилактическими реакциями. Наиболее информативными в последние годы считают реакции латекс-агглютинации (РЛА), непрямой гемагглютинации (РНГА), иммуноферментного анализа (РИФА, ELIZA). Они практически не имеют противопоказаний и применимы для выявления эхинококкозов и ре-

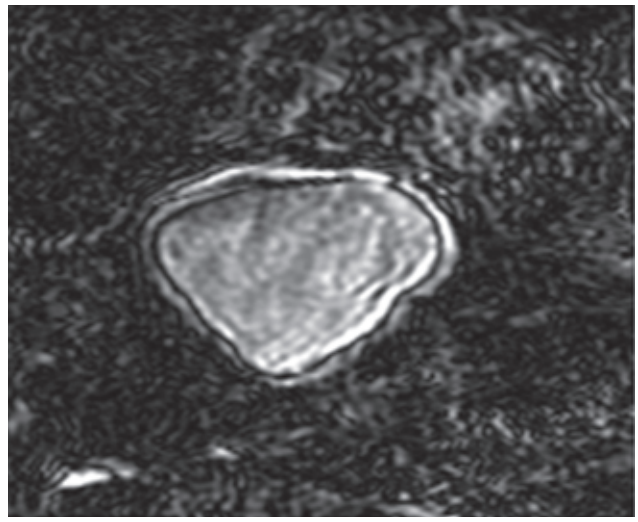

Рисунок 4. МР-томограмма эхинококковой кисты малых размеров. Хорошо определяется двойной контур строения стенки кисты

цидивов заболевания посредством их неоднократного проведения. При одновременном использовании нескольких иммунологических тестов диагностическая эффективность их превышает 90 %.

Трудности дифференциальной диагностики, в особенности при малых размерах кист и ложноотрицательных показателях серологических реакций, диктуют потребность в получении материала для морфологического подтверждения диагноза. Однако чрескожные диагностические пункции при подозрении на эхинококкоз даже в наши дни считаются противопоказанными в связи с опасностью обсеменения зародышевыми элементами паразита раневого канала по траектории иглы, брюшной полости. Однако появление специального инструментария и разработка техники выполнения чрескожных пункций, предотвращающих развитие осложнений, позволило широко внедрить чрескожные вмешательства для диагностики, а в последующем и для лечения больных эхинококкозом. В настоящее время в мире накоплен достаточно большой опыт чрескожных вмешательств при эхинококкозе. При этом следует подчеркнуть, что при кажущейся простоте чрескожные пункции при отсутствии опыта и специального оборудования опасны и чреваты серьезными интра- и послеоперационными осложнениями, вплоть до летального исхода во время манипуляции. В медицинской литературе описаны тяжелые анафилактические реакции и даже несколько летальных исходов при пункции эхинококковых кист. Справедливости ради следует отметить, что сами авторы признают, что осложнения и летальные исходы были обусловлены несоблюдением техники вмешательства. В настоящее время признана целесообразность использования прицельной чрескожной пункции эхинококковых кист. Такие минимально инвазивные технологии следует применять в специализированных лечебных учреждениях при дифференциальной диагностике. Доказана их безопасность при квалифицированном выполнении манипуляции с тщательным соблюдением методики.

Лечение. Выявление паразитарной кисты является показанием к оперативному вмешательству независимо от ее размеров и локализации. Наиболее распространенным методом лечения больных эхинококкозом является хирургическое вмешательство. При этом зачастую риск самой операции выше ожидаемого лечебного эффекта, особенно при мелких кистах, локализованных в глубине органа. Указанное обстоятельство послужило основным стимулом к разработке щадящих, органосохраняющих методов лечения в хирургии эхинококкоза. К настоящему времени, помимо традиционных операций, все более широкое применение в клинической практике получают следующие минимально инвазивные вмешательства: лапароскопические, чрескожные с ультразвуковой навигацией и операции из мини-доступа.

Лапароскопические методы применимы только при экстрапаренхиматозной локализации кисты, при этом вмешательство в задних сегментах печени представляет значительные трудности. Перспективными представляются операции из мини-доступа при соблюдении основных принципов традиционной хирургии эхинококкоза.

Последние два метода требуют экстрапаренхиматозной локализации и расположения кист на передненижних поверхностях печени.

Чрескожные вмешательства более универсальны и весьма перспективны. Они же вызывают многочисленные дискуссии, а иногда и откровенные упреки в невозможности выполнения эхинококкэктомии через установленные тонкие дренажи, хотя с этим положением трудно согласиться. Методология чрескожного вмешательства обязательно включает в себя удаление хитиновой оболочки кисты.

Применение минимально инвазивных технологий позволяет повысить эффективность лечения также у наиболее тяжелой категории больных с сочетанным эхинококкозом легких, печени, селезенки, сердца, головного мозга. Комплексный подход с применением минимально инвазивных операций у этой группы больных еще более оправдан, так как позволяет в большинстве наблюдений избежать комбинированных операций, сопряженных с высокой травматичностью вмешательств.

Несмотря на усовершенствование методик вмешательства, соблюдение правил абластичности выполнения операции, внедрение различных химических и физических методов воздействия на паразита, частота рецидивов заболевания остается высокой и достигает 12–33 %. Оперативные вмешательства, выполняемые повторно при рецидиве заболевания, еще более травматичны; более того, практически у каждого второго больного этой группы в последующем вновь выявляют эхинококковые кисты.

Эти обстоятельства обусловили необходимость проведения широкомасштабных экспериментальных исследований с целью выяснения причин возникновения рецидивов заболевания.

Остановимся на этом подробнее. Описаны два вида зародышевых элементов эхинококковой кисты — протосколексы и ацефалоцисты. Протосколексам придавали основное значение при рецидиве заболевания; по воздействию на них определяли эффективность гермицидов. Вероятно, это было обусловлено тем, что зародышевые элементы кисты преимущественно представлены протосколексами и последние легко выявляемы при микроскопии. Ацефалоцисты в кисте обычно представлены единичными экземплярами, их часто не выявляют, и роль их до последнего времени оставалась неясной.

В ходе экспериментальных исследований было выяснено, что протосколексы эхинококка погибают практически на первой минуте воздействия химических агентов. Чрезвычайно устойчивыми оказались ацефалоцисты, которым до последнего времени не придавали должного значения. Более того, общепринятые в хирургии эхинококкоза гермициды — формалин и 10–20% гипертонические растворы хлорида

натрия — оказались малоэффективными, так как не приводили к гибели ацефалоцист даже при экспозиции 10–15 минут. А увеличение времени экспозиции (в особенности при применении формалина) повышало токсическое действие препарата на организм человека.

Последующие исследования показали, что в подавляющем большинстве наблюдений именно ацефалоцисты приводят к рецидиву заболевания после хирургических вмешательств. Более того, впервые было установлено массовое формирование микроскопических ацефалоцист из герминативных клеток ножки протосколекса по типу альвеококка. Это означало, что при определенных условиях число ацефалоцист в кисте может возрастать, что весьма неблагоприятно, так как паразит становится более агрессивным и более устойчивым к воздействию гермицидов, повышается риск рецидива заболевания после лечения. Впервые у человека была выявлена также способность кисты к инфильтративному росту, хотя и менее выраженному, чем при альвеококкозе.

Таким образом, было установлено, что протосколексы являются наиболее уязвимым элементом паразита и не могут служить надежным критерием отбора гермицидов. Для интраоперационной обработки гидатидных кист необходимы высокоэффективные гермициды, губительные именно для ацефалоцист эхинококка как наиболее устойчивого звена и самого важного фактора в возникновении послеоперационных рецидивов заболевания. Наиболее надежными и пригодными для практического применения оказались 80–100% глицерин и 30% раствор хлорида натрия. Однако применение 30% хлорида натрия сопряжено с возможностью разведения его тканевой жидкостью больного до неэффективной концентрации. Глицерин же активен даже при значительном разведении, что гарантирует большую его надежность. По нашему опыту, только указанные гермициды оправданы при противопаразитарной обработке кист во время операций по поводу эхинококкоза.

Следует помнить, что применение эффективных гермицидов, соблюдение правил абластичности при операции, использование совершенного инструментария полностью не исключают возможности рецидива заболевания. Поэтому большое влияние на результаты лечения оказывает последующая противогельминтная терапия. Она необходима и для воздействия на отсевы эхинококка малых размеров, недоступные современным методам диагностики. Хотя в мире и описано множество схем медикаментозного воздействия на эхинококкоз, наиболее эффективным и общепринятым препаратом, воздействующим на гидатидозный эхинококк, признан албендазол (андазол, эсказол, немозол, зентел). В последние годы препарат находит все более широкое применение также и в качестве самостоятельного метода лечения при кистах размерами до 30 мм, особенно при легочном эхинококкозе.

Неоспоримым свидетельством в пользу противогельминтной терапии является тот факт, что, как свидетельствует сравнительный анализ опыта большинства ведущих специалистов, она практически сводит к минимуму (менее 1 %) возможность рецидива заболевания при условии удаления всех выявленных кист.

В литературе имеются единичные работы, в которых авторы высказывают возможность проникновения зародышевых элементов эхинококка за пределы хитиновой оболочки и даже фиброзной капсулы кисты. Выход последних за пределы хитиновой оболочки не сказывается на результатах лечения больных и не увеличивает риск рецидива, так как именно полость фиброзной капсулы подвергается обработке гермицидами после удаления гидатидной жидкости и хитиновой оболочки. Убедительных доказательств выхода зародышевых элементов эхинококка за пределы фиброзной капсулы, что оправдывало бы применение радикальных перицистэктомий и резекций органа, пока нет. Об этом же свидетельствуют и результаты большинства клиник, занимающихся лечением больных эхинококкозом, в которых на большом количестве материала показано, что частота рецидива одинакова как при закрытых простых эхинококкэктомиях, так и при применении перицистэктомий и резекций органа. Следует полагать, что если феномен выхода зародышевых элементов за пределы фиброзной капсулы и имеет место, то его частота ничтожно мала, и он не должен влиять на выбор хирургической технологии.

Таким образом, научные достижения последних лет кардинально изменили требования к диагностике и выбору метода лечения больных эхинококкозом. Новые аспекты морфологии паразита показали, что результатом применения современных высокоинформативных инструментальных методов исследования является не просто констатация факта наличия кисты, но и указание в протоколе исследования ее характеристик, размеров, характера содержимого кисты, ее формы, формы дочерних кист, наличия экзо- и эндогенно почкующихся кист, степени их проникновения в фиброзную капсулу. Наиболее эффективными в этом плане признаны УЗИ и МРТ. При этом выявление кистозных образований практически всегда требует проведения серологических реакций на эхинококкоз; больные эхинококкозом независимо от размеров и локализации кист не подлежат динамическому наблюдению и должны быть направлены в хирургический стационар.

Методом выбора в лечении больных эхинококкозом следует считать минимально инвазивные вмешательства. Традиционные методы вмешательства (перицистэктомии, резекции) целесообразны лишь при выявлении экзогенной пролиферации кист, при массивном кальцинозе фиброзной капсулы и должны находить ограниченное применение. Хотелось бы особо подчеркнуть, что многочисленные сборные статистики ведущих авторов (в том числе с анализом более 20 000 больных) свидетельствуют, что результаты лечения больных

эхинококкозом печени практически сходны как при простой эхинококкэктомии без удаления фиброзной капсулы, так и при обязательном ее удалении (перицистэктомии, резекции печени) при несравнимо большей травматичности (хирургического стресса) последних вмешательств. Еще более весомо звучит тезис о сужении показаний к расширенным травматичным вмешательствам с внедрением комплексного подхода, включающего применение послеоперационной противогельминтной терапии.

Список литературы

1. *Ветшев П.С. Современный взгляд на состояние проблемы эхинококкоза / Ветшев П.С., Мусаев Г.Х. // Анналы хирургической гепатологии. — 2006. — Т.11, № 1. — С. 26-30.*
2. *Ветшев П.С. Абсцессы и кисты печени // Болезни печени и желчевыводящих путей: под редакцией В.Т. Ивашкина / Ветшев П.С. — М.: Медицина, 2005. — С. 414-430.*
3. *Дейнека И.Я. Эхинококкоз человека / Дейнека И.Я. — М.: Медицина, 1986. — 376 с.*
4. *Коваленко Ф.П. Экспериментальные модели эхинококкозов: оптимизация и применение в разработке новых методов диагностики, профилактики и лечения эхинококкозов человека и животных: Автореф. дис... д-ра мед. наук. — М., 1998. — 44 с.*
5. *Мусаев Г.Х. Диагностика и комплексное лечение гидатидозного эхинококкоза: Дис… д-ра мед. наук. — М., 2000. — 342 с.*
6. *Петровский Б.В. Хирургия эхинококкоза / Петровский Б.В., Милонов О.Б., Дееничин П.Г. — М.: Медицина, 1985. — 216 с.*
7. *Эхинококкоз цистный (однокамерный): клиника, диагностика, лечение, профилактика / Сергиев В.П., Легоньков Ю.А., Полетаева О.Г. и др. — М.: Вектор-Бест, 2008. — 33 с.*
8. *Ветеринарная паразитология / Уркхарт Г.М., Эрмур Дж., Дункан Дж., Данн А.М., Дженнингс Ф.В. — М.: Аквариум, 2000. — 352 с.*

Получено 05.07.13

Вєтшев П.С., Мусаєв Г.Х., Бруслик С.В.
Національний медико-хірургічний центр ім. М.І. Пирогова, м. Москва, Росія

ЕХІНОКОКОЗ: СУЧАСНИЙ СТАН ПРОБЛЕМИ

Резюме. У статті автори висвітлили сучасний погляд на епідеміологію, діагностику й лікування гідатидозного ехінококозу. Вказано, що мінімально інвазивні технології, що з'явилися в останні десятиріччя, за ефективністю не поступаються традиційним методам лікування. Підкреслюється, що післяопераційна протигельмінтна терапія обов'язкова незалежно від застосованої хірургічної технології. При цьому в лікуванні ехінококозу пріоритет надається щадним органозберігаючим втручанням: тотальні перицистектомії й резекції органа знаходять все менше застосування.

Vetshev P.S., Musayev G.Kh., Bruslik S.V.
National Medical and Surgical Center named after N.I. Pirogov, Moscow, Russia

ECHINOCOCCOSIS: CURRENT STATE OF THE PROBLEM

Summary. In the paper, the authors highlighted the modern view on the epidemiology, diagnosis and treatment of hydatid echinococcosis. It's indicated that minimally invasive technologies appeared in recent decades, are as effective as traditional treatments. It is emphasized that postoperative anthelmintic therapy is required regardless of the surgical technology. At the same time, in the treatment of echinococcosis the priority is given to organ-preserving surgeries, total pericystectomy and organ resections are finding less and less use.