Український Журнал ХІРУРГІЇ



УДК 616.136.41- 005.7-073.75 +615.28:616.36-006.6

*СЕРЕГИН А.А.[1], ЗАЙЦЕВ А.И.[1], ШАРАБРИН Е.Г.[2], РЫХТИК П.И.[1], ЧИЧКАНОВА А.С.[3], ШКАЛОВА Л.В.[1], ЗАГАЙНОВ В.Е.[1, 2]*

*[1]ФБУЗ «Приволжский окружной медицинский центр ФМБА России», г. Нижний Новгород, Россия*

*[2]ГБОУ ВПО «Нижегородская медицинская академия» Министерства здравоохранения России, г. Нижний Новгород, Россия*

*[3]ГБУЗ Нижегородской области «Нижегородский областной онкологический диспансер», г. Нижний Новгород, Россия*

# РЕНТГЕНОЭНДОВАСКУЛЯРНАЯ ХИМИОЭМБОЛИЗАЦИЯ ПЕЧЕНОЧНОЙ АРТЕРИИ ПРИ ОЧАГОВЫХ ПОРАЖЕНИЯХ ПЕЧЕНИ

***Резюме. Цель.*** *Определить наиболее эффективную и безопасную методику рентгеноэндоваскулярной химиоэмболизации печеночной артерии у пациентов с гепатоцеллюлярным раком и метастатическим поражением при колоректальном раке.*

***Материал и методы.*** *В исследование включено 76 пациентов, которым было выполнено 245 процедур химиоэмболизации печеночной артерии (ХЭПА). По результатам магнитно-резонансной и/или компьютерной томографии, а также ультразвукового исследования изучены топические характеристики очагов в печени. Для уточнения диагноза выполняли чрескожную чреспеченочную тонкоигольную биопсию печени. Все пациенты были признаны нерезектабельными. Химиоэмболизация проводилась по схеме: одна процедура в 2 месяца, за курс не менее 3 процедур. По этиологии поражения печени пациенты были разделены на две группы: первая — пациенты с метастазами колоректального рака, вторая — больные с гепатоцеллюлярным раком.*

*Использовали химиопрепарат доксорубицин («Teva», Израиль). В качестве носителя химиопрепаратов применяли липиодол (Guerbet, Франция) или насыщаемые гепасферы (Biospher Medical, Франция). Каждому пациенту проведено от 3 до 7 процедур.*

***Результаты.*** *Постэмболизационный синдром, отмеченный у всех больных, купирован медикаментозно. В госпитальном периоде летальных случаев не было. Осложнений в процессе лечения не отмечено. Среднее время наблюдения составило 15,3 ± 7,6 месяца (от 6 до 28 месяцев). Динамику образований печени оценивали по критериям RECIST. В группе пациентов с метастазами колоректального рака в печень после первых 3 курсов частичный ответ и стабилизация отмечены у 79 %, прогрессирование — у 21 %. У 3 пациентов в ходе лечения выявлен рецидив первичной опухоли, двое отказались от дальнейшего проведения ХЭПА, у 4 пациентов, которым проводилась ХЭПА гепасферами, наступила окклюзия печеночной артерии, что привело к потере сосудистого доступа. У пятерых из-за отрицательной динамики потребовался переход с гепасфер на химиоэмболизацию с липиодолом, в дальнейшем достигнута стабилизация процесса.*

*В группе больных с гепатоцеллюлярной карциномой после трех курсов частичный ответ и стабилизация отмечены у 83 %, прогрессирование — у 17 %. У 8 пациентов (36,4 %) гистологически подтвержден некроз опухоли после ХЭПА, при динамическом наблюдении прогрессии заболевания нет. Одному пациенту после уменьшения размеров очага выполнена резекция печени, 4 больных продолжают лечение.*

***Заключение.*** *Химиоэмболизация печеночной артерии при метастазах колоректального рака в печень в течение 1-го полугодия позволяет достичь 79% стабилизации процесса. Необходимо отметить преимущество гепасфер в лечении гепатоцеллюлярной карциномы, тогда как химиоэмболизация с липиодолом предпочтительна при лечении метастазов колоректального рака для длительного сохранения сосудистого доступа.*

***Ключевые слова:*** *химиоэмболизация печеночной артерии, метастазы колоректального рака, гепатоцеллюлярная карцинома.*

© Серегин А.А., Зайцев А.И., Шарабрин Е.Г., Рыхтик П.И., Чичканова А.С., Шкалова Л.В., Загайнов В.Е., 2013
© «Украинский журнал хирургии», 2013
© Заславский А.Ю., 2013

## Введение

Классическая методика лечения больных со злокачественным поражением печени — резекция печени с метастазами, а также системное химиотерапевтическое лечение, направленное на уничтожение или уменьшение объема патологического процесса в печени, в том числе с целью достижения операбельного состояния [1–3]. На современном этапе методом, позволяющим добиться длительной выживаемости при первичном раке печени (ПРП) или метастатическом колоректальном раке (КРР), остается резекция печени [3–6]. Однако проведение радикальной операции при установлении диагноза ПРП или метастазирования возможно только у 5–15 % больных [7–9].

Радикальное лечение при неудовлетворительной функции печени, билобарном распространении процесса, внепеченочном метастазировании при гепатоцеллюлярной карциноме возможно лишь в 10–30 % случаев [6, 10]. Послеоперационная смертность составляет менее 3 % у пациентов без цирроза и 7–25 % — у пациентов с циррозом печени [3]. Рецидив первичной опухоли в течение 3–5 лет после резекции печени наблюдается у 70–90 % пациентов, из них повторную резекцию удается выполнить не более чем у 10 % [4].

При метастатическом колоректальном опухолевом поражении печени оперативное лечение возможно не более чем у 10–20 % больных при первичном обращении. При нерезектабельных метастазах в печени прогноз крайне неблагоприятен: в течение нескольких месяцев развивается некупируемая печеночная недостаточность. Рецидив заболевания после радикальной, казалось бы, резекции печени наблюдается более чем у 80 % пациентов в течение 5 лет [6, 9]. Системная химиотерапия и облучение при новообразованиях печени малоэффективны даже при использовании комбинаций нескольких препаратов [4, 11–13]. Попытки найти более действенные, малоинвазивные и вместе с тем эффективные способы терапии явились стимулом к разработке внутрисосудистых вмешательств под рентгенологическим контролем.

Современные лечебные рентгеноэндоваскулярные вмешательства при нерезектабельном гепатоцеллюлярном раке (ГЦР) и колоректальных метастазах включают химиоинфузию в печеночную артерию (ХИПА), химиоэмболизацию (ХЭПА), масляную химиоэмболизацию печеночной артерии (МХЭПА) и радиоэмболизацию [14–21]. В настоящее время чаще используется масляная ХЭПА. В печеночную артерию вводят суспензию, состоящую из водного раствора химиопрепарата и масляного контрастного вещества, с последующим выполнением окклюзии или без нее. Химиопрепараты вводят с помощью веществ, обладающих выраженной абсорбирующей способностью, так называемых препаратов-носителей [4, 22, 23]. Широкое применение в клинической практике получил липиодол (Lipiodol, Франция), представляющий собой йодированный сложный эфир. Липиодол на длительное время абсорбирует лекарственные препараты и затем медленно их выделяет, что позволяет доставлять лекарственные средства к опухолевому узлу в высокой концентрации и обеспечивать их длительное воздействие непосредственно на пораженную область [23]. В качестве цитостатиков наиболее часто используют доксорубицин, эпирубицин, иринотекан, цисплатин, оксалиплатин и другие препараты. Контроль эффективности лечения осуществляется с помощью регулярных УЗИ, СКТ и МРТ. Циклы МХЭПА повторяют каждые 2–3 мес. Создание микросфер для эмболизации, состоящих из полимеров, способных накапливать внутри себя большие объемы лекарственных препаратов, явилось новым этапом развития технологий химиоэмболизации и первой практической реализацией методики фармакологически контролируемой ХЭПА [24, 25]. Насыщение микросфер цитостатиком выполняют непосредственно перед их введением. Соединение остается стабильным дольше, чем масляный химиоэмболизат: период полувыведения дозы из печени составляет от 6 до 72 суток.

Типы кровоснабжения первичных и метастатических опухолей печени различаются, что оказывает влияние на эффективность ХЭПА. При гепатоцеллюлярном раке наблюдается выраженная гиперваскуляризация очага с большим количеством хаотично расположенных, гистологически измененных сосудов с множеством артериовенозных шунтов [26].

В исследованиях, проведенных С.А. Шпаком с соавт. [27], отмечается, что при гиперваскулярном типе ГЦР преобладает артериальный тип кровоснабжения с убедительной визуализацией сосудов опухоли и достижением максимума концентрации контрастного вещества в диапазоне от поздней артериальной до поздней портальной фазы с последующим его вымыванием. Метастазы КРР в печени имеют смешанную васкуляризацию, однако приоритетное введение препаратов в ветви собственно печеночной артерии обусловлено тем, что кровоснабжение метастатических опухолей более 3 мм диаметром на 95 % является артериальным [28, 29].

Таким образом, оценка особенностей кровотока различных видов очаговых поражений печени, безусловно, необходима в выборе тактики последующего лечения.

Исследование J. Lammer с соавт. (2009) с высокой степенью доказательности посвящено сравнению эффективности ХЭПА лекарственно-насыщенными гепасферами (ХЭПА-ЛНГ) и классической масляной ХЭПА с доксорубицином. Изучены результаты лечения большой группы (212) пациентов с ГЦР. Полный ответ, частичный ответ и стабилизация чаще отмечались в группе ХЭПА-ЛНГ (27, 52 и 63 % соответственно), чем в группе с классической ХЭПА (22, 44 и 52 % соответственно). Вместе с тем при ХЭПА-ЛНГ возникло значительно меньше осложнений (особенно обусловленных системной токсичностью доксорубицина) в сравнении с классической ХЭПА [30].

H. Malenstein с соавт. [31], в свою очередь, показали большую эффективность классической методики ХЭПА по сравнению с ХЭПА-ЛНГ (HepaSphere™,

насыщенные доксорубицином) при лечении нерезектабельного ГЦР. Ответ на лечение 30 больных по критериям RECIST в группах ХЭПА-ЛНГ и ХЭПА наблюдался в 77 и 92 % случаев, прогрессирование — в 23 и 8 % соответственно (при этом разница не была статистически достоверной). Отечественными исследователями из СПб ГБУЗ «Городской клинический онкологический диспансер» опубликованы результаты лечения 56 пациентов с билобарными метастазами КРР в печень, которым было выполнено 185 циклов (от 1 до 5, в среднем 3) ХЭПА-ЛНГ с 25–50 мг HepaSphere™ диаметром 200–400 мкм в насыщенном состоянии. Гепасферы насыщали 100 мг иринотекана, 100 мг оксалиплатина или 50 мг доксорубицина в зависимости от чувствительности опухоли, которую определяли методами иммуногистохимии. Через 3 мес. от начала лечения частичный ответ, стабилизация и прогрессирование по критериям RECIST были отмечены у 23, 69 и 8 % пациентов. По критериям EASL эти показатели составили 38, 54 и 8 % соответственно. Часть пациентов подверглась в дальнейшем резекции печени. На момент опубликования прогрессирование заболевания наступило у 28 % пациентов (n = 16), 10 из которых умерли в сроки от 3 до 6 мес. (СПЖ умерших больных — 4,5 мес.). Общий ответ на лечение сохранялся у 72 % пациентов в сроки от 3 до 22 мес. от начала лечения [11, 32].

Таким образом, к настоящему времени накоплен достаточный опыт по применению различных рентгеноэндоваскулярных методик в лечении злокачественных поражений печени. Рентгеноэндоваскулярная химиоэмболизация артерий печени является вариантом лечения больных с неоперабельными опухолями печени благодаря высокой эффективности и относительной безопасности, позволяя достигнуть стабилизации или регресса процесса. Продолжительный эффект химиоэмболизации обусловлен реализацией трех основных механизмов лечения: создания локально высокой концентрации лекарственного вещества при его селективном введении, длительного нахождения химиопрепарата в очаге и индукции ишемического некроза опухоли. Использование микросфер незначительно эффективнее классической масляной химиоэмболизации, однако требуется дальнейшее накопление опыта для определения показаний для каждого метода.

**Цель исследования** — определить наиболее эффективную и безопасную методику рентгеноэндоваскулярной химиоэмболизации печеночной артерии у пациентов с гепатоцеллюлярным раком и метастатическим поражением печени при колоректальном раке.

## Материал и методы

В исследование включено 76 пациентов, которым было выполнено 245 процедур химиоэмболизации печеночной артерии. По результатам магнитно-резонансной или компьютерной томографии, а также ультразвукового исследования изучены характеристики очагов в печени. Химиоэмболизация проводилась по схеме: одна процедура в 2 месяца, но не менее 3 процедур. При получении положительного ответа на лечение интервалы между ХЭПА увеличивались до 3–6 месяцев. На начало проведения ХЭПА все больные признаны нерезектабельными. По этиологии поражения печени пациенты были разделены на две группы. Использовали химиопрепарат доксорубицин («Teva», Израиль), во время одной процедуры вводили от 50 до 100 мг препарата. В качестве носителя химиопрепарата применяли липиодол (Guerbet, Франция) или насыщаемые гепасферы (Biospher Medical, Франция). В зависимости от используемого носителя каждую из групп, в свою очередь, подразделили на две подгруппы.

В первую группу вошли 54 (71,1 %) пациента с метастазами колоректального рака, из них 26 мужчин и 28 женщин, средний возраст составил 52,8 ± 6,3 года (от 30 до 73 лет). Липиодол применили у 37 (68,5 %), гепасферы — у 17 (31,5 %) пациентов. Первичная опухоль ранее удалена у всех пациентов, резекция печени по поводу метастазов была выполнена у 18 (33,3 %). Системная химиотерапия после ранее проведенного оперативного лечения (от 4 до 16 курсов) проводилась всем пациентам.

Вторую группу составили 22 (28,9 %) пациента с гепатоцеллюлярным раком, из них 11 мужчин и 11 женщин, средний возраст составил 56,5 ± 14,3 года (от 24 до 75 лет). Липиодол использован в качестве носителя у 10 (45,4 %), гепасферы — у 12 (54,6 %) пациентов. Каждому пациенту проведено от 3 до 7 процедур.

**Морфологическое исследование.** В клинике изучены особенности распределения микрочастиц размером от 40 до 60 мкм при внутриартериальном их введении в опухоли различного строения. Проведена оценка распределения микрочастиц в ткани опухоли при первичном печеночно-клеточном раке и колоректальных метастазах. Микрочастицы представляли собой гранулы инертного металла черного цвета строго заданного размера, вводимые внутриартериально в виде суспензии с контрастным веществом. Введение осуществлялось в удаленный макропрепарат непосредственно после сосудистой изоляции фрагмента печени. Изучение проводилось макроскопически и морфометрически при микроскопическом изучении. Макроскопически оценивали изменения цвета различных зон опухоли с максимальным накоплением микрочастиц. При микроскопическом исследовании проводилась автоматизированная программная оценка усредненной дистанции между микрочастицами.

## Результаты и обсуждение

Осложнений в процессе лечения не отмечено. У одного пациента в области пункции сформировалась ложная аневризма, которая была устранена длительной мануальной компрессией. Постэмболизацион-

ный синдром, отмеченный у всех больных, купирован медикаментозно. В госпитальном периоде летальных случаев не было.

Среднее время наблюдения составило 15,3 ± 7,6 месяца (от 6 до 28 месяцев). Динамику образований печени оценивали по критериям RECIST.

В группе пациентов с метастазами колоректального рака в печень в подгруппе с липиодолом после первых 3 курсов частичный ответ и стабилизация отмечены у 79 % (рис. 1, 2), прогрессирование — у 21 %, в подгруппе с гепасферами — у 59 и 41 % соответственно (рис. 3). У 3 пациентов в ходе лечения выявлен рецидив первичной опухоли, двое отказались от дальнейшего проведения ХЭПА, у 4 пациентов, которым проводили ХЭПА гепасферами, наступила окклюзия печеночной артерии, что привело к потере сосудистого доступа. У 5 больных из-за отрицательной динамики потребовался переход с гепасфер на химиоэмболизацию с липиодолом, в дальнейшем достигнута стабилизация процесса.

В группе больных с гепатоцеллюлярной карциномой в подгруппе с липиодолом после трех курсов частичный ответ и стабилизация отмечены у 60 %, прогрессирование — у 40 %, в подгруппе с гепасферами — у 83 (рис. 4) и 17 % соответственно (рис. 5). У 8 (36,4 %) пациентов гистологически подтвержден некроз опухоли после ХЭПА, при динамическом наблюдении прогрессии заболевания нет. Одному пациенту после уменьшения размеров очага выполнена резекция печени, 4 больных продолжают лечение.

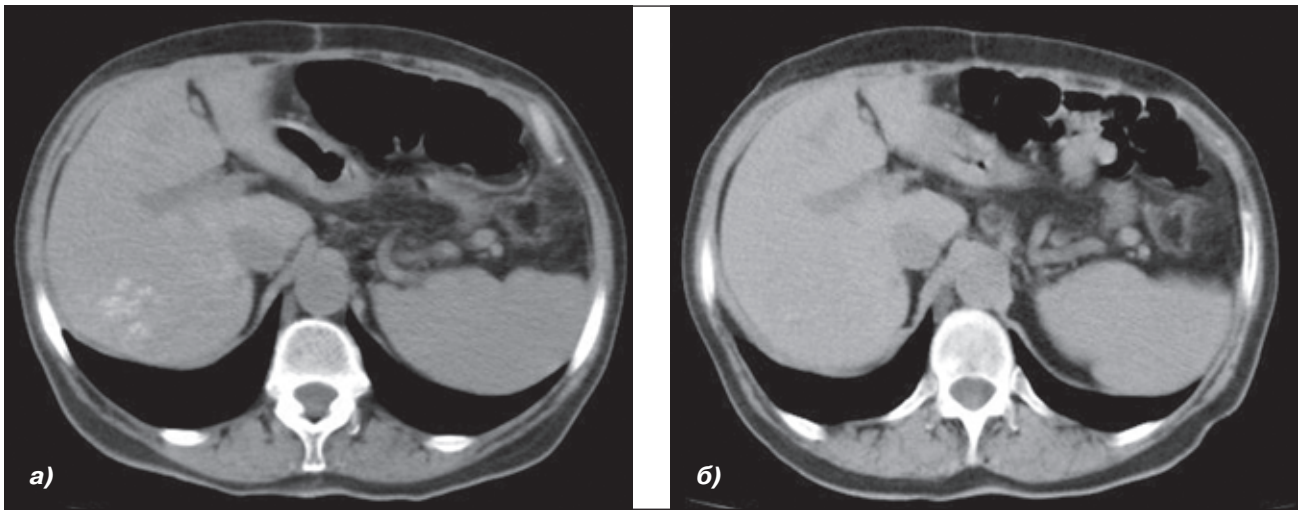


***Рисунок 1. Томограммы пациентки Ж., 70 лет. Сравнение томографической картины печени после химиоэмболизации печеночной артерии липиодолом с доксорубицином: а) состояние после первого курса химиоэмболизации, в правой доле печени визуализируются метастатические очаги, в которых сохраняется эмболизат, введенный во время процедуры; б) состояние после третьего курса химиоэмболизации. В правой доле печени узел не визуализируется***

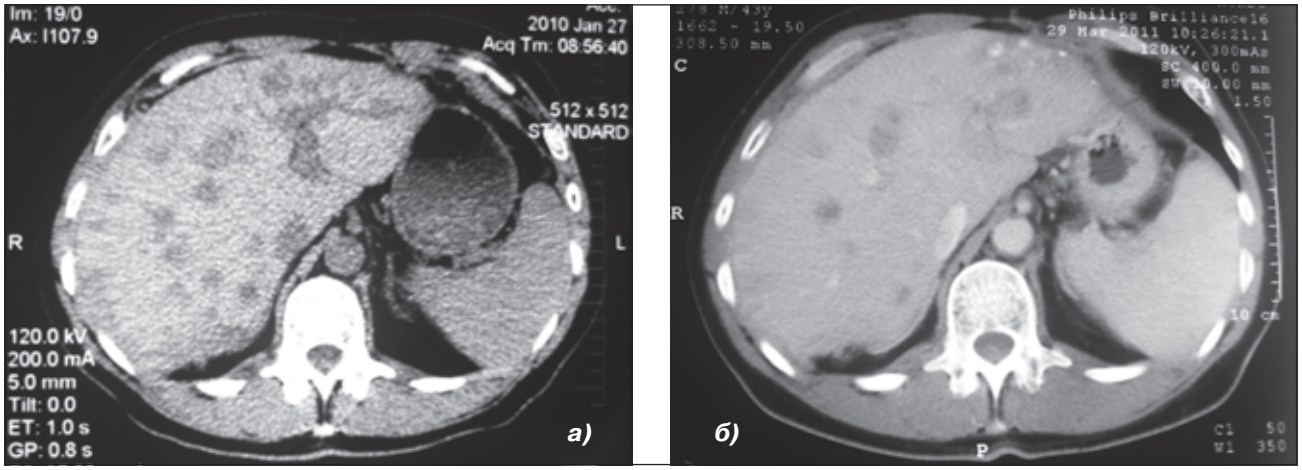


***Рисунок 2. Томограммы пациента Т., 45 лет. Сравнение томографической картины после химиоэмболизации печеночной артерии липиодолом с доксорубицином: а) до лечения в обеих долях печени визуализируются множественные метастатические очаги; б) состояние после пятого курса химиоэмболизации. Отмечается резкое уменьшение количества и размеров метастатических очагов***

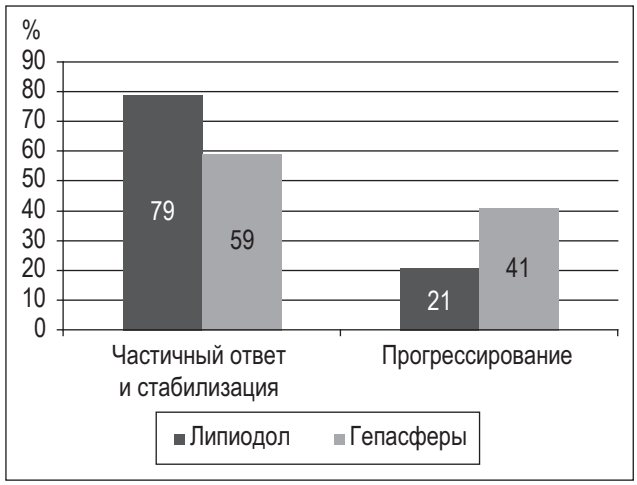


***Рисунок 3. Результаты ХЭПА в I группе (метастазы колоректального рака). Частичный ответ и стабилизация процесса в подгруппе с липиодолом выше, чем в подруппе с гепасферами***

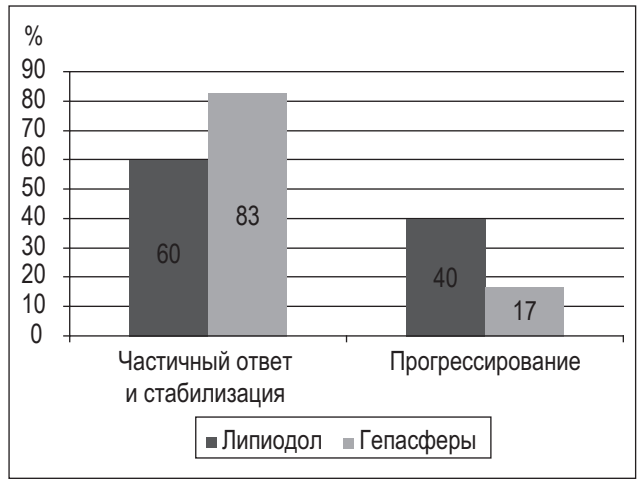


***Рисунок 5. Результаты ХЭПА во II группе (гепатоцеллюлярный рак). Частичный ответ и стабилизация процесса в подгруппе с гепасферами выше, чем в подгруппе с липиодолом***

## Морфологическое исследование

*Первичный печеночно-клеточный рак печени.* При изучении макропрепаратов печени отмечено изменение цвета ткани опухоли на всю толщину за счет равномерного распределения микрочастиц (рис. 6).

Установлено, что в гепатоцеллюлярной карциноме микрочастицы распределились равномерно по всей ткани опухоли. Расстояние между частицами составило от 23,4 до 809 мкм (рис. 7).

*Метастазы колоректального рака в печени.* При внутриартериальной инфузии суспензии микрочастиц в артерию отмечены отличия в накоплении частиц в опухоли. Макроскопически отмечено изменение цвета опухоли за счет скопления микрочастиц только по периферии опухоли (рис. 8).

В метастатических колоректальных опухолях микрочастицы распределились преимущественно по периферии опухоли, практически не проникнув вглубь ее ткани, находясь друг от друга на большом расстоянии (рис. 9). Расстояние между частицами от 167 до 1790 мкм.

## Заключение

Химиоэмболизация печеночной артерии с липиодолом при метастазах колоректального рака в печень в течение 1-го полугодия позволила достигнуть частичного ответа и стабилизации процесса у 79 % пациентов. Гепасферы продемонстрировали большую эффективность при лечении гепатоцеллюлярной карциномы, при этом частичный ответ и стабилизация процесса отмечены у 83 % пациентов. Химиоэмболизация с ли-

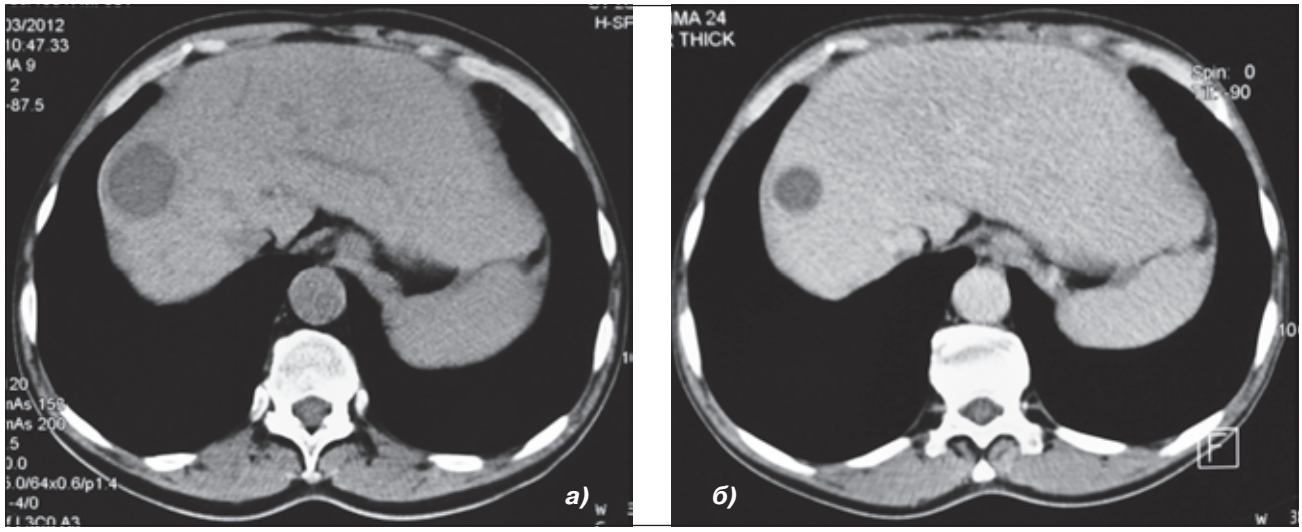


***Рисунок 4. Томограммы пациента З., 61 год. Сравнение томографической картины после химиоэмболизации печеночной артерии гепасферами с доксорубицином: а) до лечения, в правой доле печени визуализируется очаг гепатоцеллюлярного рака; б) состояние после трех курсов химиоэмболизации. Отмечается уменьшение размера очага***

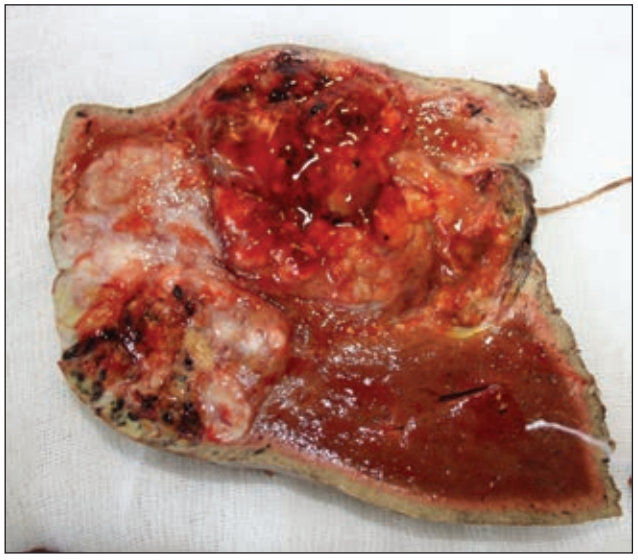

***Рисунок 6. Первичный рак печени. Макропрепарат. Прокрашивание опухоли на всю глубину за счет накопления микрочастиц***

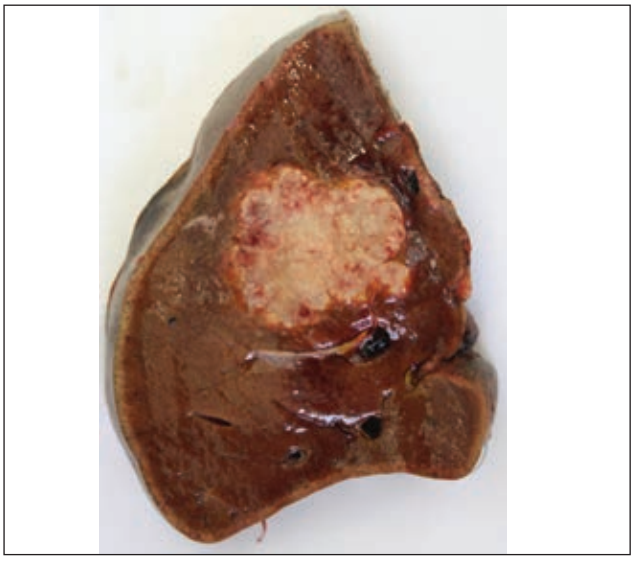

***Рисунок 8. Метастазы колоректального рака в печень. Макропрепарат доли печени. Отсутствие накопления частиц в толще опухоли***

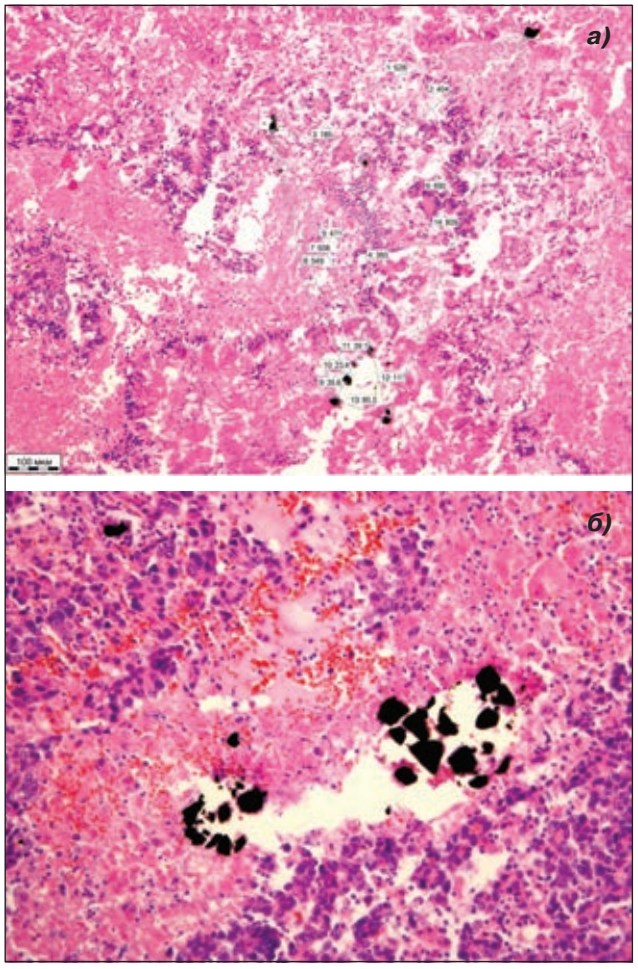


***Рисунок 7. Микропрепарат гепатоцеллюлярного рака, окраска гематоксилином и эозином. Равномерное распределение маркированных микрочастиц в ткани опухоли: а) увеличение микроскопа 100; б) увеличение микроскопа 150***

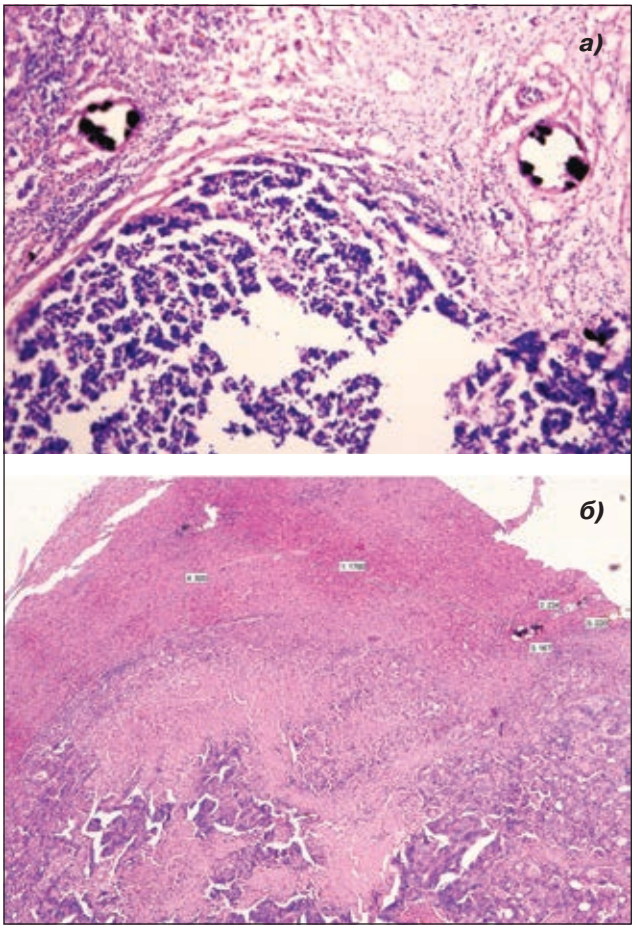


***Рисунок 9. Микропрепарат метастазов колоректального рака в печень, окраска гематоксилином и эозином. Периферическая зона метастатического очага. Единичные маркированные микрочастицы в просвете сосудов: а) увеличение микроскопа 50; б) увеличение микроскопа 100***

пиодолом предпочтительнее при лечении метастазов колоректального рака ввиду лучшего проникновения лекарственного препарата в сравнении с насыщаемыми гепасферами, что определяется особенностями микрососудистого русла опухоли. Лечение колоректальных метастазов требует большего количества курсов ХЭПА, следовательно, длительного сохранения сосудистого доступа, что затруднительно при использовании гепасфер.

В свою очередь, применение гепасфер максимально эффективно при лечении гепатоцеллюлярной карциномы. При этом пролонгированное действие химиопрепарата обеспечивается фиксацией гепасферами, а распределение их по опухоли, практически равномерное от центра к периферии, определяется особенностями строения микрососудистого русла опухоли.

## Список литературы


1. *Cetuximab monotherapy and Cetuximab plus Irinotecan in Irinotecan – refractory metastatic colorectal cancer / Cunningham C., Humblet Y., Siena S. et al. // N. Engl. J. Med. — 2008. — № 351. — P. 337-345.*
2. *Виршке Э.О. Рентгеноваскулярные технологии в лечении больных со злокачественными опухолями печени и поджелудочной железы: Автореф. дис... д.м.н. — М., 2009. — 42 с.*
3. *Джураев М.Д. Непосредственные результаты предоперационной химиоэмболизации печеночной артерии при гепатоцеллюлярной карциноме, развившейся на фоне цирроза / Джураев М.Д., Нематов О.Н. // Сибирский онкологический журнал. — 2011. — № 3. — С. 70-73.*
4. *Таразов П.Г. Рентгеноэндоваскулярные вмешательства в лечении первичного рака печени / Таразов П.Г. // Практическая онкология. — 2008. — № 9 (4). — С. 209-215.*
5. *Алентьев С.А. Хирургическое лечение больных с метастазами колоректального рака в печень с применением химиотерапии / Алентьев С.А., Котив Б.Н., Дзидзава И.И. // Анналы хирургической гепатологии. — 2010. — № 15 (4). — С. 9-18.*
6. *Эффективность лечения гепатоцеллюлярного рака и метастазов рака других локализаций в печень методом химиоэмболизации / Плечев В.В., Муфазалов Ф.Ф., Шестаков А.И. и др. // Медицинский вестник Башкортостана. — 2012. — № 7 (1). — С. 80-83.*
7. *Патютко Ю.И. Хирургическое лечение злокачественных опухолей печени / Патютко Ю.И. — М.: Практическая медицина, 2005. — 234 с.*
8. *Гарин А.М. Десять наиболее распространенных злокачественных опухолей / Гарин А.М., Базин И.С. — М.: КМК, 2006. — 266 с.*
9. *Захарченко А.А. Варианты комбинированного лечения больных с метастазами колоректального рака в печень / Захарченко А.А., Кочетова Л.А. // Казанский медицинский журнал. — 2009. — № 90 (2). — С. 251-254.*
10. *Шпангенберг Х.Ц. Гепатоцеллюлярная карцинома / Шпангенберг Х.Ц., Тимме Р. // Медицинский совет. — 2011. — № 9–10. — С. 112-115.*
11. *Первый опыт лечения неоперабельного гепатоцеллюлярного рака печени путем химиоэмболизации печеночной артерии микросферами / Грицаенко А.И., Мухамедьянов И.Ф., Погадаев В.В., Иштуков Р.Р. // Креативная онкология и хирургия. — 2011. — № 5. — http://eoncosurg.com/?p = 2934*
12. *Косырев В.Ю. Радиочастотная термоабляция в комбинированном лечении злокачественных опухолей (показания, методология, результаты лечения): Автореф. дис... д.м.н. — М., 2011. — 42 с.*
13. *Воздвиженский М.О. Комплексное лечение больных с метастазами колоректального рака в печень / Воздвиженский М.О. // Креативная онкология и хирургия. — 2012. — № 8. — http://eoncosurg.com/?p = 2325.*
14. *Диагностика и лечение опухолевых поражений печени в Южном Казахстане / Арыбжанов Д.Т., Орманов Н.К., Кулакеев О.К. с др. // Медицинская визуализация. — 2011. — № 1. — С. 28-33.*
15. *Химиоинфузия в печеночную артерию в комплексном лечении метастатического рака печени / Нартайлаков М.А., Мухамедьянов И.Ф., Грицаенко А.И. и др. // Материалы III Международной научно-практической конференции «Высокие технологии в медицине». — 2010. — № 1 (2). — С. 83.*
16. *Результаты химиоэмболизации в лечении первичного рака печени в Южном Казахстане / Орманов Н.К., Арыбжанов Д.Т., Беседин Б.В., Абдурахманов Б.А. // Диагностическая интервенционная радиология. — 2011. — № 5 (2), приложение. — С. 29-30.*
17. *De Baere T. Arterial therapies of colorectal cancer metastases to the liver / De Baere T., Deschamps F. // Abdominal Imaging. — 2011. — № 36 (6). — P. 661-670.*
18. *Nicolini A. Drug delivery embolization systems: A physician's perspective / Nicolini A., Crespi S., Martinetti L. // Expert Opinion on Drug Delivery. — 2011. — № 8 (8). — P. 1071-1084.*
19. *Hepatic and biliary damage after transarterial chemoembolization for malignant hepatic tumors: Incidence, diagnosis, treatment, outcome and mechanism. Critical Reviews in oncology / Sun Z., Li G., Luo B., Wen Y. et al. // Hematology. — 2011. — № 79 (2). — P. 164-174.*
20. *Welker M.-W. Anti-angiogenesis in hepatocellular carcinoma treatment: Current evidence and future perspectives / Welker M.-W., Trojan J. // World Journal of Gastroenterology. — 2011. — № 17 (26). — P. 3075-3081.*
21. *Wong R. Updates in the Management of Hepatocellular Carcinoma / Wong R., Frenette C. // Gastroenterol. Hepatol. — 2011. — № 7 (1). — P. 16-24.*
22. *Use of a lipid lymphographic agent, lipiodol, as a carrier of high molecular weight antitumor agent, smancs, for hepatocellular carcinoma / Konno T., Maeda H., Yokoyama I. et al. // Gan To Kagaku Ryoho. — 1982. — № 9 (11). — P. 2005-2015.*
23. *Intra-arterial injection of an oily antineoplastic agent in hepatic cancer / Konno T., Tashiro S., Maeda H. et al. // Gan To Kagaku Ryoho. — 1983. — № 10 (2). — P. 351-357.*
24. *Биодеградация и биомедицинское применение бактериального поли(3-оксибутирата) / Бонарцев А.П.,*

*Иорданский А.Л., Бонарцева Г.А. и др. // Новое в полимерах и полимерных композитах. — 2010. — № 1. — P. 36-48.*

25. *Liapi E. Transcatheter Arterial Chemoembolization for Liver Cancer: Is It Time to Distinguish Conventional from Drug-Eluting Chemoembolization? / Liapi E., Geschwind J.F. // Cardiovasc. Intervent. Radiol. — 2011. — № 34 (1). — P. 37-49.*
26. *Felix R. Bildgebende diagnostik bei lebererkrankungen / Felix R., Langer R., Langer M. — Berlin: Springer, 1993. — P. 23-66.*
27. *Особенности мультисрезовой компьютерной томографии в дифференциальной диагностике первичных злокачественных опухолей печени / Шпак С.А., Момот Н.В., Танасичук-Гажиева Н.В. и др. // Новоутворення. — 2010. — № 2 (6). — С. 98-105.*
28. *Лелюк В.Г. Состояние гемодинамики при очаговых поражениях печени (обзор литературы и анализ собственных наблюдений) / Лелюк В.Г., Лелюк С.Э. // SonoAce-Ultrasound. — 2000. — № 6. — http://www.medison.ru/si/art71.ht*
29. *Gadaleta C.D. Trans-arterial chemoembolization as a therapy for liver tumors: New clinical developments and suggestions for combination with angiogenesis inhibitors / Gadaleta C.D., Ranieri G. // Crit. Rev. Oncol. Hematol. — 2011. — № 80 (1). — P. 40-53.*
30. *Transarterial chemoembolization of unresectable hepatocellular carcinoma with drug eluting beads: Results of an openlabel study of 62 patients / Malagari K., Chatzimichael K., Alexopoulou E. et al. // Cardiovasc. Intervent. Radiol. — 2008. — № 31 (2). — P. 269-280.*
31. *A randomized phase II study of drug-eluting beads versus transarterial chemoembolization for unresectable hepatocellular carcinoma / Malenstein H., Maleux G., Vandecaveye V. et al. // Onkologie. — 2011. — № 34 (7). — P. 368-376.*
32. *Химиоэмболизация первичных и метастатических опухолей печени лекарственно-насыщаемыми гепасферами: роль плоскодетекторной компьютерной томографии как метода оценки эффективности лечения по критериям EASL и RECIST / Балахнин П.В., Ханевич М.Д., Манихас Г.М. и др. // Диагностическая интервенционная радиология. — 2011. — № 5 (2), приложение. — С. 13-14.*

***Получено 06.08.13***

*Серьогін А.А.[1], Зайцев О.І.[1], Шарабрін Є.Г.[2], Рихтик П.І.[1], Чичканова А.С.[3], Шкалова Л.В.[1], Загайнов В.Є.[1,2]*
*[1]ФБУОЗ «Приволзький окружний медичний центр ФМБА Росії», м. Нижній Новгород, Росія*
*[2]ДБНЗ ВПО «Нижегородська медична академія» Міністерства охорони здоров'я Росії, м. Нижній Новгород, Росія*
*[3]ДБУОЗ Нижегородської області «Нижегородський обласний онкологічний диспансер», м. Нижній Новгород, Росія*

## РЕНТГЕНОЕНДОВАСКУЛЯРНА ХІМІОЕМБОЛІЗАЦІЯ ПЕЧІНКОВОЇ АРТЕРІЇ ПРИ ВОГНИЩЕВИХ УРАЖЕННЯХ ПЕЧІНКИ

**Резюме.** ***Ціль.*** Визначити найбільш ефективну й безпечну методику рентгеноендоваскулярної хіміоемболізації печінкової артерії в пацієнтів із гепатоцелюлярним раком і метастатичним ураженням при колоректальному раці.

***Матеріал і методи.*** У дослідження включено 76 пацієнтів, яким було виконано 245 процедур хіміоемболізації печінкової артерії (ХЕПА). За результатами магнітно-резонансної й/або комп'ютерної томографії, а також ультразвукового дослідження вивчені топічні характеристики вогнищ у печінці. Для уточнення діагнозу виконували черезшкірну черезпечінкову тонкоголкову біопсію печінки. Усі пацієнти були визнані нерезектабельними. Хіміоемболізація проводилася за схемою: одна процедура на 2 місяці, за курс не менше 3 процедур. За етіологією ураження печінки пацієнти були розділені на дві групи: перша — пацієнти з метастазами колоректального раку, друга — хворі з гепатоцелюлярним раком.

Використовували хіміопрепарат доксорубіцин («Teva», Ізраїль). Як носій хіміопрепаратів застосовували ліпіодол (Guerbet, Франція) або гепасфери, що насичуються (Biospher Medical, Франція). Кожному пацієнту проведено від 3 до 7 процедур.

***Результати.*** Постемболізаційний синдром, відзначений у всіх хворих, купірований медикаментозно. У госпітальному періоді летальних випадків не було. Ускладнень у процесі лікування не відзначено. Середній час спостереження становив 15,3 ± 7,6 місяця (від 6 до 28 місяців). Динаміку утворень печінки оцінювали за критеріями RECIST.

У групі пацієнтів з метастазами колоректального раку в печінку після перших 3 курсів часткова відповідь і стабілізація відзначені в 79 %, прогресування — у 21 %. У 3 пацієнтів під час лікування виявлений рецидив первинної пухлини, двоє відмовилися від подальшого проведення ХЕПА, у 4 пацієнтів, яким проводилася ХЕПА гепасферами, настала оклюзія печінкової артерії, що привело до втрати судинного доступу. У п'ятьох через негативну динаміку потрібен був перехід з гепасфер на хіміоемболізацію з ліпіодолом, надалі досягнута стабілізація процесу.

У групі хворих із гепатоцелюлярною карциномою після трьох курсів часткова відповідь і стабілізація відзначені в 83 %, прогресування — у 17 %. У 8 пацієнтів (36,4 %) гістологічно підтверджений некроз пухлини після ХЕПА, при динамічному спостереженні прогресії захворювання немає. Одному пацієнту після зменшення розмірів вогнища виконана резекція печінки, 4 хворих продовжують лікування.

***Висновок.*** Хіміоемболізація печінкової артерії при метастазах колоректального раку в печінку протягом 1-го півріччя дозволяє досягти 79% стабілізації процесу. Необхідно відзначити перевагу гепасфер у лікуванні гепатоцелюлярної карциноми, тоді як хіміоемболізація з ліпіодолом краща при лікуванні метастазів колоректального раку для тривалого збереження судинного доступу.

**Ключові слова:** хіміоемболізація печінкової артерії, метастази колоректального раку, гепатоцелюлярна карцинома.

*Seregin A.A.[1], Zaitsev A.I.[1], Sharabrin Ye.G.[2], Rykhtik P.I.[1], Chichkanova A.S.[3], Shkalova L.V. [1], Zagainov V.Ye.[1, 2]*
*[1]Federal State-Funded Healthcare Institution «Privolzhsky Regional Medical Center of Federal Medical and Biological Agency of Russia»*
*[2] State Budget Educational Institution of Higher Professional Education «Nizhny Novgorod Medical Academy» of Ministry of Health of the Russian Federation*
*[3]State-Financed Health Institution of Nizhny Novgorod Region «Nizhny Novgorod Regional Cancer Center», Nizhny Novgorod, Russia*

## ROENTGEN-ENDOVASCULAR CHEMOEMBOLIZATION OF HEPATIC ARTERY IN FOCAL LIVER LESIONS

**Summary.** ***Objective.*** To identify the most effective and safe technique of roentgen-endovascular chemoembolization of hepatic artery in patients with hepatocellular carcinoma and metastatic lesions in colorectal cancer.

***Material and Methods.*** 76 patients, who underwent 245 procedures of hepatic artery chemoembolization (HACE), were included in the study. Topical characteristics of liver tumors were examined by results of magnetic resonance imaging and/or computed tomography, as well as ultrasound investigation. Percutaneous transhepatic fine needle aspiration biopsy has been carried out to specify the diagnosis. All patients were unresectable. Chemoembolization has been carried out by following scheme: one procedure in 2 months, not less than 3 procedures within the course. According to the etiology of liver disease patients were divided into 2 groups: first one — patients with metastatic colorectal cancer; second one — patients with hepatocellular carcinoma.

Doxorubicin (Teva, Israel) was used for chemotherapy. As a carrier of chemotherapy Lipiodol (Guerbet, France) or saturable hepaspheres (Biospher Medical, France) were used. Maximal number or procedures per patient was from 3 to 7.

***Results.*** Postembolization syndrome detected in all patients was controlled with medication. In-hospital deaths were not detected. Complications during treatment were absent. Mean follow-up was 15.3 ± 7.6 months (range 6 to 28 months). Dynamics of liver tumors was assessed by RECIST criteria.

In the group of patients with colorectal metastases in the liver after the first 3 courses a partial response and stabilization were observed in 79 % of patients, progression — in 21 %. In 3 during treatment we detected relapse of primary tumor, 2 patients refused from further HACE, in 4 cases after HACE with hepasheres occlusion of the hepatic artery occured that led to the loss of vascular access. In 5 cases due to negative dynamics chemoembolization with hepaspheres was changed to lipiodol one, further stabilization was achieved.

In the group of patients with hepatocellular carcinoma after first 3 courses partial response and stabilization were observed in 83 %, progression — in 17 % patients. In 8 cases (36.4 %) tumor necrosis after HACE was histologically proved, without progression during follow-up. One patient after reducing of tumor size underwent liver resection, 4 patients continue treatment.

***Conclusion.*** Chemoembolization of hepatic artery in metastatic lesions of colorectal cancer made it possible to achieve 79 % stabilization within first 6 months. Hepaspheres shows advantage in treatment of hepatocellular carcinoma, but chemoembolization with lipiodol is preferable for treatment of colorectal cancer metastases for long-term preservation of vascular access.

**Key words:** chemoembolization of hepatic artery, metastases of colorectal cancer, hepatocellular carcinoma.