Український Журнал
ХІРУРГІЇ

УДК 616-091.8+616-008.9+615.262.1+616-092.9

ПОПАДЮК О.Я.
ДВНЗ «Івано-Франківський національний медичний університет», м. Івано-Франківськ, Україна

ПАТОМОРФОЛОГІЧНІ ОСОБЛИВОСТІ ВІДНОВЛЕННЯ ПОШКОДЖЕНИХ М'ЯКИХ ТКАНИН ІЗ ЗАСТОСУВАННЯМ БІОРОЗЧИННОЇ ПОЛІМЕРНОЇ ПЛІВКИ В ЕКСПЕРИМЕНТІ

Резюме. *Лікування гнійних ран залишається важливою проблемою практичної хірургії. Патогенні мікроорганізми у рані часто мають резистентність до антибіотиків, тим самим погіршуючи ефективність лікування. Метою роботи було вивчення морфологічних змін у пошкоджених м´яких тканинах щурів під впливом розробленої біорозчинної полімерної плівки з медикаментозними антисептичними середниками.*
У статті наведено дані експериментального вивчення на тваринах антимікробних та ранозаживляючих властивостей розробленого біорозчинного полімерного матеріалу, насиченого антисептиками (декасан). Наведено дані патоморфологічного дослідження перебігу ранового процесу у ранах, інфікованих патогенними мікроорганізмами.
Отримані результати свідчать про високу ефективність та перспективу застосування біорозчинних полімерних матеріалів в ефективному лікуванні гнійних ран.
Ключові слова: *біорозчинна полімерна плівка, рани, експеримент.*

Вступ

Лікування ран різного генезу було та залишається важливою проблемою практичної хірургії. Незважаючи на значну кількість медичних засобів для лікування ран, саме їх удосконалення та вивчення залишається на сьогодні актуальним завданням [6].

В етіологічній структурі гнійно-запальної патології переважають умовно-патогенні мікроорганізми, що часто мають резистентність до антибіотиків, тим самим погіршуючи ефективність лікування. Недостатня концентрація антибіотиків у рані при системному їх застосуванні у боротьбі з патогенною мікрофлорою змушує практичних хірургів все частіше використовувати у схемі лікування місцеві антисептики. Диференціальний підхід залежно від глибини ураження, стадії ранового процесу та його локалізації дозволяє застосовувати лікувальні засоби з різним механізмом дії. Одними з таких антисептичних ранових покриттів, що розроблялись та впроваджувались, є гідроколоїди, детергенти, альгінати та гідрогелі, які забезпечують вологе середовище у рані, дозволяють запобігти потраплянню мікроорганізмів у рану та виникненню перехресного інфікування. Використання даних засобів було обмежене через їх недостатню ефективність. Нарешті було запропоновано новий клас перев'язувальних матеріалів, що здатні утримувати надлишковий рановий ексудат [8]. До таких матеріалів належать біорозчинні полімерні матеріали. Біорозчинні полімерні плівки можуть насичуватись антисептиком, забезпечувати тривале дозоване потрапляння лікарського засобу в інфіковану ділянку, посилюючи ефект від лікування та прискорюючи заживлення рани [7].

Зважаючи на це, нами був розроблений біорозчинний полімерний матеріал (патент України № 97887) у вигляді плівки та вивчені його антимікробні та ранозаживляючі властивості в експериментальному дослідженні на тваринах.

Метою роботи було вивчення морфологічних змін та їх динаміки у пошкоджених м'яких тканинах щурів під впливом біорозчинної полімерної плівки з медикаментозними антисептичними середниками та без них у порівнянні з контрольною групою.

Матеріал та методи

Дослідження проводили на 108 молодих щурах (самцях) лінії Вістар вагою 80–100 г, які знаходилися на збалансованому раціоні віварію згідно з санітарно-гігієнічними нормами (Науково-практичні рекомендації з утримання лабораторних тварин та роботи з

© Попадюк О.Я., 2013
© «Український журнал хірургії», 2013
© Заславський О.Ю., 2013

ними, 2002), відповідно до вимог «Загальних етичних принципів експериментів на тваринах», схвалених I Національним конгресом з біоетики (20.09.2004 р., м. Київ, Україна), узгодженими з «Правилами виконання робіт з використанням експериментних тварин», затвердженими наказом МОЗ України і Законом України «Про захист тварин від жорстокого поводження» (№ 1759-VI від 15.12.2009 р.) та правилами Європейської конвенції про захист хребетних тварин (European convention for the protection of vertebrate animals used for experimental and other scientific purposes. — Counsil of Europe. — Strasburg, 1986).

Відповідно до поставлених завдань роботи тварини були розподілені на 4 групи. Першу групу становили тварини, в яких ділянка пошкодження загоювалася із застосуванням полімерної плівки без лікарських середників (27 щурів). Друга група — щури, в яких використовувалася біорозчинна плівка з розчином декасану (27 щурів). Третя група — тварини без накладання плівки з використанням лікарських середників (27 щурів). Четверта (контрольна) група — тварини, в яких хірургічна рана загоювалася природним шляхом без застосування плівки та медикаментів (27 щурів).

Піддослідних щурів оперували в стерильних умовах під кетаміновим дом'язовим наркозом. Формували дефект шкіри та м'язів у ділянці спини, а саме привушної ділянки діаметром 1 см та завглибшки 0,2 см. Далі проводили інфікування створеної рани колоніями бактерій одного виду. В усіх групах досліджуваних тварин застосовувалася кишкова паличка (*Escherichia coli*), стафілокок (*Staphylococcus*) та синьогнійна паличка (*Pseudomonas aeruginosa*). Подальша тактика завершення операції відрізнялася відповідно до сформованих груп тварин. Після проведеного оперативного втручання кожна тварина утримувалася в окремій клітці для запобігання додатковому інфікуванню та травмуванню рани іншими щурами. Виведення з експерименту тварин дослідних та контрольної груп (по 9 щурів із кожної групи) здійснювали на 3-тю, 7-му та 12-ту добу після оперативного втручання. Піддослідних щурів оперували та проводили забір матеріалу через визначені часові межі в однакових умовах.

Морфологічні дослідження проводили на базі кафедри патоморфології та судової медицини Івано-Франківського національного медичного університету. М'які тканини з ділянки оперативного втручання, отримані після виведення щурів з експерименту, фіксували впродовж 48 годин у 10% розчині нейтрального забуференого формаліну. Отриманий матеріал зневоднювали у висхідній батареї спиртів та заливали парафіном. На санному мікротомі робили серійні гістологічні зрізи товщиною 5 мкм. Після депарафінізації зрізів препарати забарвлювали гематоксиліном та еозином і аналізували їх на мікроскопі Carl ZEISS Axiostar plus (Microlmaning, Німеччина), обладнаному фотокамерою Canon G 10 для отримання цифрових зображень.

Результати та обговорення

У всіх групах тварин через три доби після оперативного втручання в ділянці пошкодження спостерігали вогнище некрозу, що поширюється на всю товщу шкіри та відмежоване від неушкоджених тканин демаркаційною лінією (рис. 1). У зоні реактивного запалення спостерігали значну кількість нейтрофільних гранулоцитів, лімфоїдних клітин та макрофагів, розширення судин гемоциркуляторного русла, дистрофічні зміни у вигляді набухання та фрагментації сполучнотканинних волокон.

Необхідно відмітити, що в цей період часу запальний процес та дистрофічні зміни були виражені меншою мірою у досліджуваних групах порівняно з контролем. Разом із тим звертає на себе увагу інтенсифікація запалення з поширенням на підшкірну жирову клітковину у групі тварин з інфікуванням рани синьогнійною паличкою, причому як з використанням плівки та медикаментів, так і без них (рис. 2).

Через 7 діб з моменту оперативного втручання в усіх групах спостерігали формування грануляційної тканини на межі демаркаційної лінії та виразково-некротичного детриту. Гістологічна будова цієї ділянки була різною. Найбільш активно процеси регенерації м'яких тканин відбувалися у тварин II групи, в яких для загоювання рани використовували плівку у поєднанні з медикаментами. Так, спостерігали значну кількість новостворених капілярів та фібробластів із формуванням сполучнотканинних волокон, серед яких знаходилися поодинокі лімфоцити, на периферії відмічали проліферацію клітин багатошарового плоского епітелію (рис. 3).

У I та III групах регенераторні процеси в цей термін відбувалися дещо повільніше та характеризувалися дифузною лімфоцитарною запальною інфільтрацією новоствореної грануляційної тканини і демаркаційної зони на фоні утворення аргірофільних волокон, а сама ділянка реактивного запалення займала більшу площу, ніж у II групі тварин (рис. 4).

Окрім серозного запалення, в I досліджуваній групі відмічали утворення субепітеліальних і внутрішньодермальних абсцесів (рис. 5б) та, як наслідок, гіперплазію солітарних лімфоїдних фолікулів шкіри (рис. 5а) у відповідь на розвиток гнійного запалення.

У контрольній групі через 7 діб від моменту проведення операції спостерігали виражений набряк грануляційної тканини, що складалася з тонкостінних кровоносних та лімфатичних судин, аргірофільних волокон, фібробластів та незначної кількості фіброцитів, з дифузною запальною інфільтрацією лімфоцитами, гістіоцитами та поодинокими макрофагами (рис. 6).

Через 12 діб від початку експерименту в усіх досліджуваних групах спостерігали прогресування процесів регенерації, інтенсивність яких відрізнялася щодо обраних методів лікування. Так, найбільш активне відновлення пошкоджених тканин було відмічено в II групі тварин, де спостерігалося дозрівання грануляційної тканини зі зростанням масиву

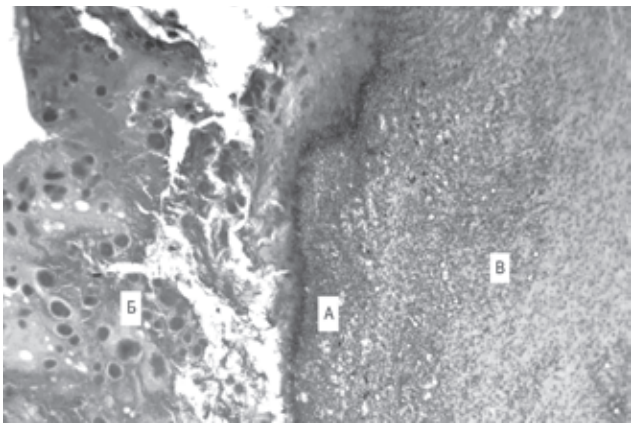

Рисунок 1. II група тварин, ділянка оперативного втручання, інфікована стафілококом, через 3 доби. Демаркаційна лінія (А) відділяє виразково-некротичний детрит (Б) від власне дерми (В). Забарвлення гематоксиліном і еозином. Зб.: ок. 10, об. 20. Протокол дослідження № 1

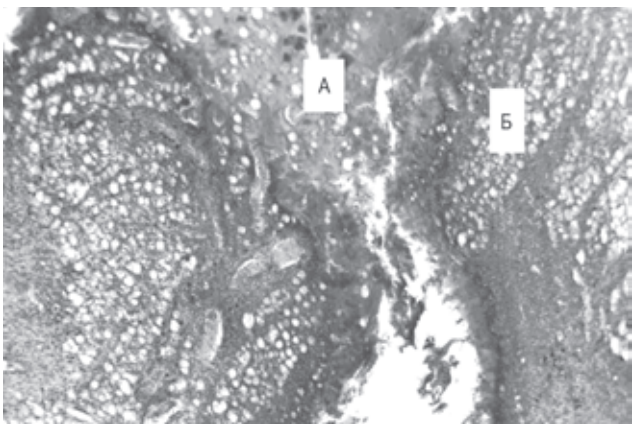

Рисунок 2. I група тварин, ділянка оперативного втручання, інфікована синьогнійною паличкою, через 3 доби. Зона некрозу (А) поширюється на підшкірну жирову клітковину (Б). Забарвлення гематоксиліном і еозином. Зб.: ок. 10, об. 20. Протокол дослідження № 3



Рисунок 3. II група тварин, ділянка оперативного втручання, інфікована кишковою паличкою, через 7 діб. Межа багатошарового плоского епітелію (А) з ділянкою некрозу (Б) та підлегла грануляційна тканина (В). Забарвлення гематоксиліном і еозином. Зб.: ок. 10, об. 10. Протокол дослідження № 5



Рисунок 4. III група тварин, ділянка оперативного втручання, інфікована стафілококом, через 7 діб. Грануляційна тканина з дифузною лімфоцитарною запальною інфільтрацією. Забарвлення гематоксиліном і еозином. Зб.: ок. 10, об. 20. Протокол дослідження № 4

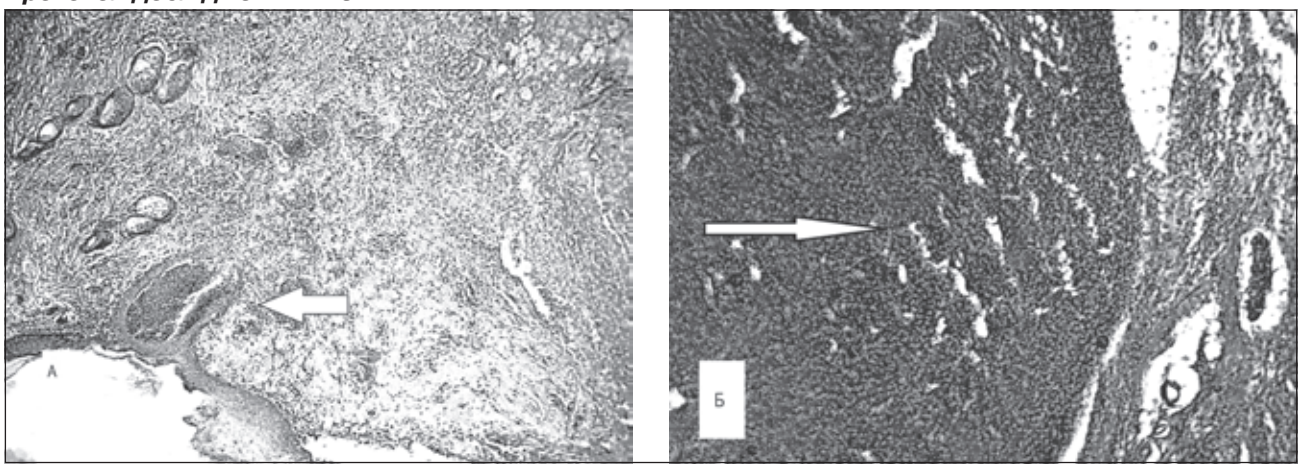

Рисунок 5. I група тварин, ділянка оперативного втручання, інфікована стафілококом, через 7 діб: А — субепітеліальна інкапсуляція гнійного ексудату (↑); Б — гіперплазія солітарного лімфоїдного фолікула шкіри (↑). Забарвлення гематоксиліном і еозином. Зб.: А — ок. 10, об. 10, Б — ок. 10, об. 20. Протокол дослідження № 8

волокнистого компонента та збільшенням кількості фіброцитів. У власне дермі залишились поодинокі гемокапіляри молодої сполучної тканини на фоні помірного набряку колагенових волокон (рис. 7).

У I та III групах регенераторні процеси відбувалися дещо повільніше, що характеризувалося наявністю в зоні пошкодження більшої кількості кровоносних та лімфатичних капілярів, переважанням числа фібробластів над фіброцитами, наявністю аргірофільних волокон та окремих клітин лімфоїдного ряду. Окрім цього, в деяких тварин I групи спостерігали поширення запального процесу, що мав серозний характер, на підшкірну жирову клітковину з розвитком у ній вираженого набряку (рис. 8).

У тварин контрольної групи цього ж терміну від початку експерименту відмічали наявність виразково-некротичного детриту на поверхні рани, розростання сполучнотканинних волокон із формуванням артерій та вен, набряк та вогнищеву фрагментацію підлеглої м'язової тканини (рис. 9А). В одного щура IV групи з інфікуванням рани кишковою паличкою констатували розвиток мікроабсцесів у власне дермі (рис. 9Б).

Слід також зазначити, що вищеописані процеси регенерації залежали не тільки від вибору методу лікування, але й від мікрофлори операційної рани. Відповідно, найкращі результати відновлення тканин відмічені у тварин з інфікуванням рани стафілококом та, навпаки, повільніше регенерація проходила у щурів з інфікуванням синьогнійною паличкою. Так, на 12-ту добу експерименту у 3 піддослідних тварин IV групи з наявністю в рані *Pseudomonas aeruginosa* відмічали проліферацію багатошарового плоского епітелію на фоні вираженого гнійного запалення підлеглої тканини без ознак утворення грануляцій (рис. 10А). Дана картина наближена до отриманих результатів на 3-тю добу після оперативного втручання в I досліджуваній групі. Також за наявності синьогнійної палички в окремих тварин усіх досліджуваних груп відмічали розвиток гнійного запалення в підлеглій м'язовій тканині з розпадом міофібрил та набряком (рис. 10Б).

Одним із завдань даної роботи було визначення загального токсичного впливу розробленої біорозчинної полімерної плівки. Як показали результати дослідження, запропонований метод лікування уражень шкіри не має токсичної дії на тканину печінки та нирок. У печінці розвивалося недокрів'я з розширенням центральних вен та вен портальних трактів (рис. 11А). У нирках відмічалося чергування гіпо- та гіпертрофованих клубочків (рис. 11Б). Описані зміни є компенсаторно-пристосувальними у відповідь на вогнище запального процесу в організмі щура.

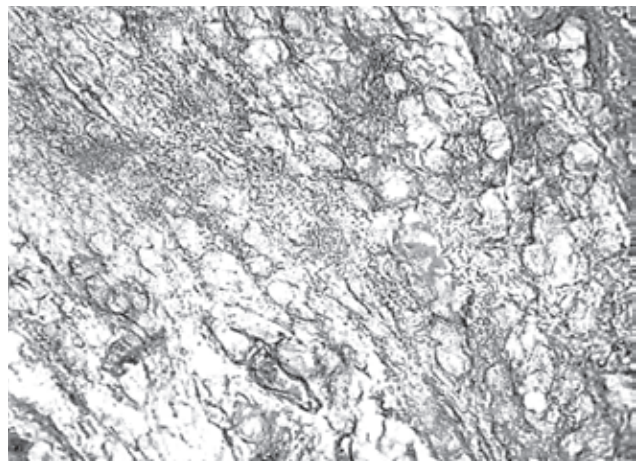

Рисунок 7. II група тварин, ділянка оперативного втручання, інфікована кишковою паличкою, через 12 діб. Грануляційна тканина зі зростанням масиву волокнистого компонента та збільшенням кількості фіброцитів на фоні помірного набряку. Забарвлення гематоксиліном і еозином. Зб.: ок. 10, об. 20. Протокол дослідження № 16

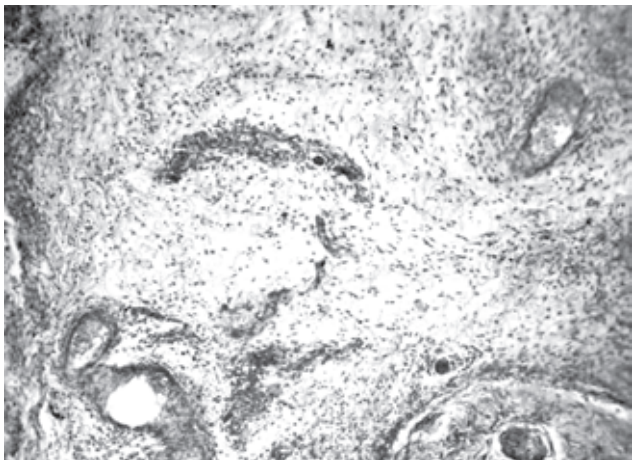

Рисунок 6. IV група тварин, ділянка оперативного втручання, інфікована кишковою паличкою, через 7 діб. Виражений набряк грануляційної тканини з дифузною змішано-клітинною запальною інфільтрацією. Забарвлення гематоксиліном і еозином. Зб.: ок. 10, об. 20. Протокол дослідження № 15

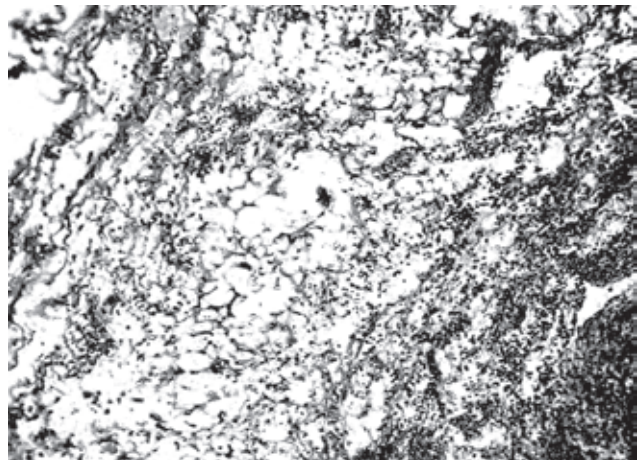

Рисунок 8. I група тварин, ділянка оперативного втручання, інфікована кишковою паличкою, через 12 діб. Підшкірна жирова тканина з вираженим набряком та дифузною запальною інфільтрацією лімфоцитами. Забарвлення гематоксиліном і еозином. Зб.: ок. 10, об. 20. Протокол дослідження № 19

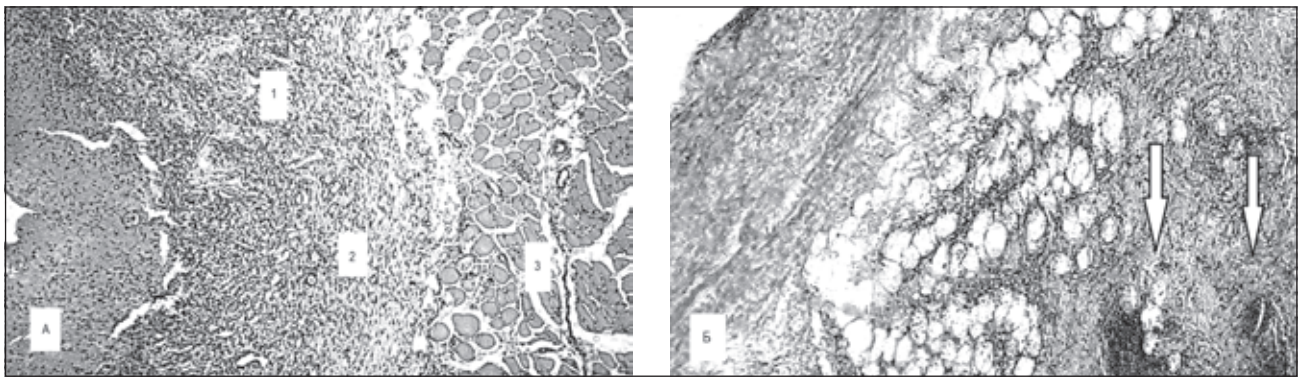

Рисунок 9. IV група тварин, ділянка оперативного втручання, інфікована кишковою паличкою, через 12 діб: А — новостворені колагенові волокна (1) відокремлюють некротичні маси (2) від м'язової тканини (3); Б — утворення мікроабсцесів (↑) у власне дермі. Забарвлення гематоксиліном і еозином. Зб.: А — ок. 10, об. 10; Б — ок. 10, об. 20

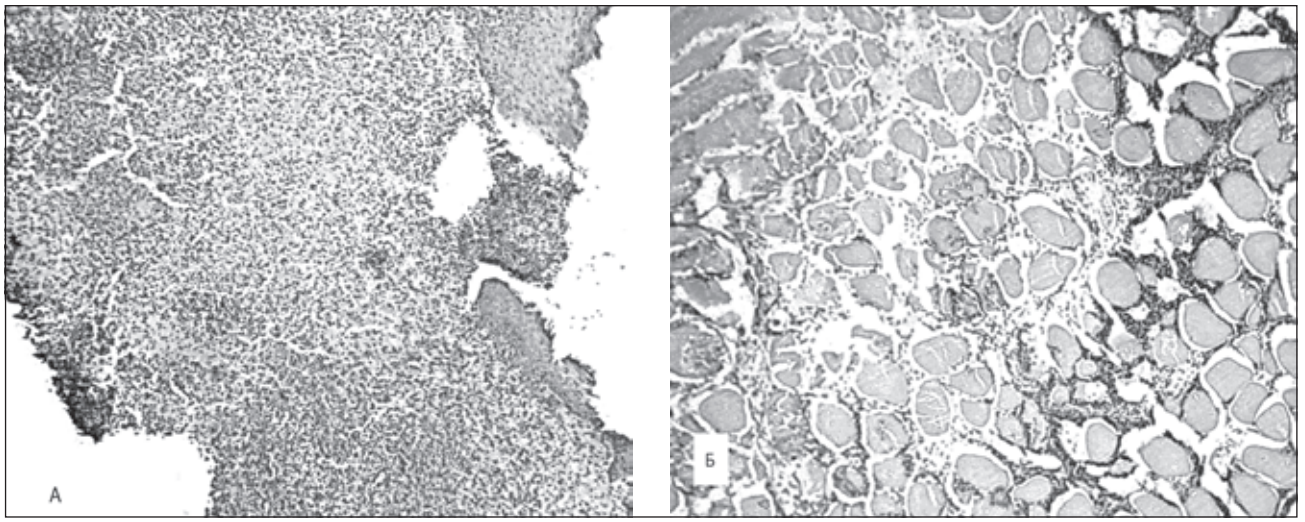

Рисунок 10. IV група тварин, ділянка оперативного втручання, інфікована кишковою паличкою, через 12 діб: А — виражене гнійне запалення субепітеліальної тканини (↑); Б — гнійне запалення м'язової тканини з фрагментацією міофібрил (↑). Забарвлення гематоксиліном і еозином. Зб.: А — ок. 10, об. 10; Б — ок. 10, об. 20. Протокол дослідження № 15

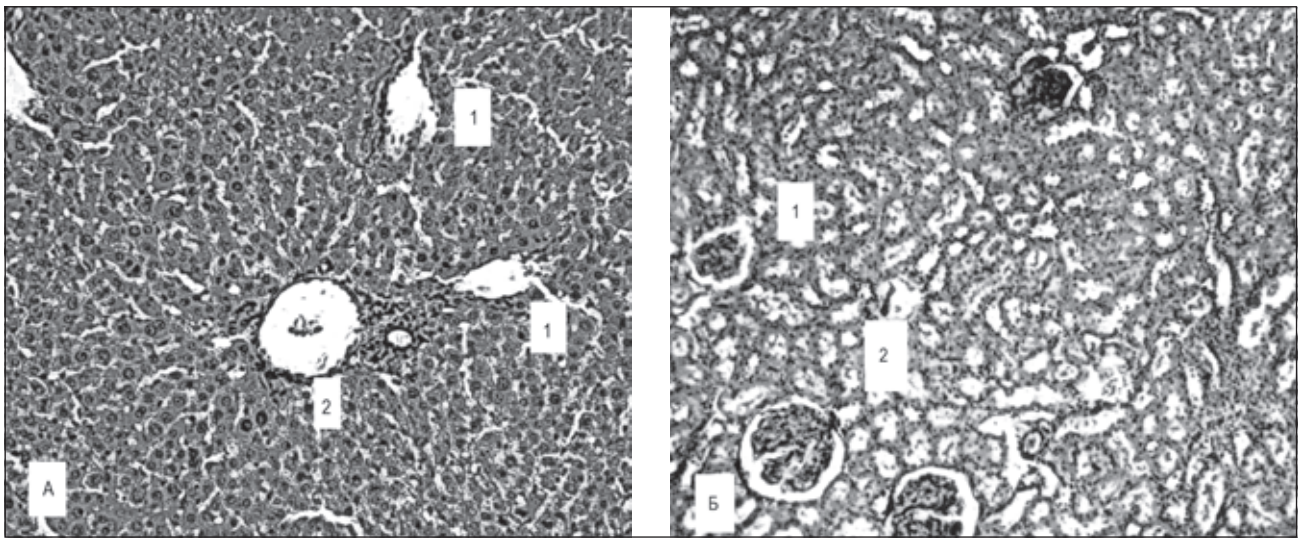

Рисунок 11. II група тварин, ділянка оперативного втручання, інфікована стафілококом, через 12 діб: А — розширені та малокровні центральні вени (1) та вена портального тракту (2); Б — гіпотрофовані (1) та гіпертрофовані (2) ниркові клубочки. Забарвлення гематоксиліном і еозином. Зб.: ок. 10, об. 20. Протокол дослідження № 11

Висновки

1. Отримані результати проведеного дослідження показали, що процеси регенерації шкіри, підшкірної жирової клітковини та м'язової тканини експериментальних тварин відбуваються швидше та ефективніше при застосуванні біорозчинної полімерної плівки у поєднанні з медикаментозними препаратами незалежно від мікрофлори пошкодженої ділянки.

2. Розроблена біорозчинна полімерна плівка дає кращі результати щодо відновлення тканин у ранах із наявністю стафілокока та кишкової палички порівняно з синьогнійною паличкою.

3. Запропоновані біорозчинні полімерні матеріали є ефективними засобами для лікування інфікованих ран та потребують подальшого всебічного обговорення й вивчення.

Список літератури

1. *Буянова А.В. Морфологические основы реализации иммунного ответа в коже / А.В. Буянова // Журнал дерматологии и венерологии. — 1999. — № 2. — С. 46-48.*
2. *Белоусов А.Е. Рубцы как глобальная проблема пластической хирургии / А.Е. Белоусов // Анналы пластической и эстетической хирургии. — 2004. — № 4. — С. 41-42.*
3. *Звягинцева Т.В. Межклеточные взаимодействия заживления ран. Перспективы фармакологической коррекции раневого процесса / Т.В. Звягинцева // Медицина сегодня и завтра. — 2004. — № 4. — С. 25-31.*
4. *Пасичний Д.А. Метод измерения площади и оценки эффективности лечения ран / Д.А. Пасичний // Международный медицинский журнал. — 2001. — Т. 7, № 3. — С. 117-120.*
5. *Кущ О.Г. Роль внутрішньоепідермальних лімфоцитів в регуляції мітотичної активності в епідермісі / О.Г. Кущ // Український медичний альманах. — 2000. — Т. 3, № 1 (додаток). — С. 34-35.*
6. *Велігоцький М.М. Сучасні методи в лікуванні хворих з гнійними рановими процесами / М.М. Велігоцький, І.Є. Бугаков / Український журнал хірургії. — 2009. — № 1. — С. 22-23.*
7. *Решетов В.И. Пленочное покрытие, содержащее хлоргексидин и лизоцим, для лечения ран / И.В. Решетов, Т.Н. Юданова, О.В. Маторин, Д.С. Морозов // Химико-фармацевтический журнал. — 2004. — Т. 38, № 7. — С. 41-43.*
8. *Палій Г.К. Обгрунтування ефективності антисептичного препарату декасан в лікуванні хворих на гнійно-запальні захворювання / Г.К. Палій, В.П. Ковальчук, Н.М. Деркач, Д.В. Палій // Український хіміотерапевтичний журнал. — 2010. — № 1–2(23). — С. 78-82.*

Отримано 05.10.13

Попадюк О.Я.
ГВУЗ «Івано-Франковский национальный медицинский университет», г. Ивано-Франковск, Украина

ПАТОМОРФОЛОГИЧЕСКИЕ ОСОБЕННОСТИ ВОССТАНОВЛЕНИЯ ПОВРЕЖДЕННЫХ МЯГКИХ ТКАНЕЙ С ПРИМЕНЕНИЕМ БИОРАСТВОРИМОЙ ПОЛИМЕРНОЙ ПЛЕНКИ В ЭКСПЕРИМЕНТЕ

Резюме. Лечение гнойных ран остается важной проблемой практической хирургии. Патогенные микроорганизмы в ране часто обладают резистентностью к антибиотикам, поэтому снижают эффективность лечения. Целью работы было изучение морфологических изменений в поврежденных мягких тканях крыс под влиянием разработанной биорастворимой полимерной пленки с антисептиками.

В статье приведены данные экспериментального изучения на животных антимикробных свойств разработанного биорастворимого полимерного материала, насыщенного антисептиком (декасан). Приведены данные патоморфологического исследования протекания раневого процесса в ранах, инфицированных патогенными микроорганизмами.

Полученные результаты свидетельствуют о высокой эффективности и перспективе применения биорастворимых полимерных материалов в эффективном лечении гнойных ран.

Ключевые слова: биорастворимая полимерная пленка, раны, эксперимент.

Popadyuk O.
Ivano-Frankivsk National Medical University, Ivano-Frankivsk, Ukraine

PATHOMORPHOLOGICAL FEATURES OF RESTORING DAMAGED SOFT TISSUE USING BIO-SOLUBLE POLYMER FILM IN THE EXPERIMENT

Summary. Treatment of purulent wounds remains an important problem of practical surgery. Pathogenic microorganisms in the wound often have resistance to antibiotics, so reduce the effectiveness of treatment. The aim was to study the morphological changes in the damaged soft tissues of rats under the influence of the developed bio-soluble polymer film with a medicated antiseptic means.

This paper presents data of experimental study on animals antimicrobial properties developed bio soluble polymer material saturated with antiseptics (dekasan). The data flow pathomorphological study of wound healing in wounds infected with pathogens.

The results indicate the high efficiency and prospects of bio-soluble polymers in the effective treatment of purulent wounds.

Key words: bio-soluble polymer film, wounds, experiment.