

УДК 616.366-003.7-089.12+616.366-002-089.87-089.168

НИЧИТАЙЛО М.Ю., ТЕРЕШКЕВИЧ І.С., БУЛИК І.І., ГОМАН А.В., ЗАГРІЙЧУК М.С.,  
МАСЮК Ю.І., КРАВЧЕНКО Д.А.

Національний інститут хірургії та трансплантології ім. О.О. Шалімова НАМН України, м. Київ, Україна

## РАЦІОНАЛЬНА ТАКТИКА ЛІКУВАННЯ КАЛЬКУЛЬОЗНОГО ХОЛЕЦИСТИТУ ТА УНІФІКОВАНА ТЕХНІКА ЛАПАРОСКОПІЧНОЇ ХОЛЕЦИСТЕКТОМІЇ ЯК ОСНОВА ПРОФІЛАКТИКИ ПІСЛЯОПЕРАЦІЙНИХ УСКЛАДНЕНЬ

**Резюме. Мета роботи** — поліпшити результати лапароскопічного лікування холелітіазу, використовуючи ендоскопічну ультрасонографію в передопераційному обстеженні, метод критичного погляду безпеки при ідентифікації елементів трикутника Кало, прецизійну техніку дисекції жовчного міхура та мінімально інвазивні методи в лікуванні жовчотеч.

**Матеріал та методи.** Проаналізовані результати лапароскопічної холецистектомії у 4880 хворих. Пацієнти були поділені на 2 групи. У першу групу увійшли 3036 хворих, яких оперували за традиційно прийнятою методикою із застосуванням інфундибулярної техніки ідентифікації елементів трикутника Кало. Після ультразвукового дослідження при наявності чи підозрі на конкременти жовчних проток виконували ендоскопічну ретроградну холангіопанкреатографію та літоекстракцію при необхідності.

У другу групу увійшли 1844 пацієнти, у яких для ідентифікації елементів трикутника Кало застосовували методику критичного погляду безпеки. При підозрі на холедохолітаз та за відсутності візуалізованих при ультразвуковому дослідженні конкрементів застосовували ендоскопічну ультрасонографію.

При підтвердженні холедохолітазу хворим проводили ендоскопічну літоекстракцію. При негативному результаті ендоскопічної ультрасонографії хворим виконувалася лапароскопічна холецистектомія без подальшого ендоскопічного обстеження.

**Результати та обговорення.** Середній час операцій становив  $50,5 \pm 13,3$  хв у другій групі та  $66,2 \pm 14,1$  хв у першій групі ( $p = 0,02$ ). Великі пошкодження жовчних проток відмічені у 2 хворих (0,06 %) першої групи. Жовчотечі внаслідок малих пошкоджень жовчних проток спостерігали у 13 хворих (0,42 %) першої групи та в 5 (0,27 %) — другої. Усі ускладнення були проліковані міні-інвазивно. Зниження частоти малих пошкоджень жовчних проток, особливо відсутність неспроможності кукси міхурової протоки, пояснюється покращеною завдяки ендоскопічній ультрасонографії діагностикою холедохолітаза, що є основною причиною неспроможності кукси міхурової протоки, та прецизійною технікою дисекції. Резидуальний холедохолітаз діагностований у 18 (0,6 %) хворих першої групи та не спостерігався у хворих другої групи. Ендоскопічна ультрасонографія дала змогу у 65 (51,5 %) хворих виключити наявність конкрементів холедоха та уникнути проведення діагностичної ендоскопічної ретроградної холангіопанкреатографії. Чутливість, специфічність, точність ендоскопічної ультрасонографії становила 100,0; 97,0; 98,4 % відповідно.

**Висновки.** Застосування ендоскопічної ультрасонографії у хворих із підозрою на холедохолітаз, прецизійна техніка дисекції із застосуванням методики критичного погляду безпеки та мінімально інвазивні методи лікування жовчотеч дають змогу поліпшити результати лапароскопічної холецистектомії.

**Ключові слова:** ендоскопічна ультрасонографія, холедохолітаз, лапароскопічна холецистектомія, пошкодження жовчних проток, жовчотеча.

© Ничитайло М.Ю., Терешкевич І.С., Булик І.І.,  
Гоман А.В., Загрійчук М.С., Масюк Ю.І.,  
Кравченко Д.А., 2013

© «Український журнал хірургії», 2013

© Заславський О.Ю., 2013

## Вступ

Лапароскопічна холецистектомія та ендоскопічне видалення конкрементів жовчних шляхів із трансдуоденального доступу, незважаючи на підвищений ризик специфічних ускладнень, стали золотим стандартом лікування жовчнокам'яної хвороби (ЖКХ) та її ускладнень завдяки міні-інвазивності — кращому косметичному результату, незначній травмі передньої черевної стінки, скороченню тривалості лікування та непрацездатності. У той же час залишаються не до кінця визначеними діагностична та лікувальна тактика при підозрі на холедохолітаз, проблема профілактики та лікування ранніх біліарних ускладнень [1–3].

В останні роки з метою передопераційної діагностики холедохолітазу застосовується ендоскопічна ультрасонографія (ЕУС), при якій УЗ-датчик притискається до холедоха через стінку дванадцятипалої кишки, що дозволяє розрізнити утворення від 1 мм в його просвіті. ЕУС має високу чутливість, що перевищує таку ендоскопічної ретроградної холангіопанкреатографії (ЕРХПГ), при рівні ускладнень, як при звичайній ФЕГДС [4]. У середині 90-х років минулого століття Страсберг [5] запропонував техніку дисекції елементів трикутника Кало, що включає циркулярну мобілізацію лійки жовчного міхура від печінки, щоб упевнитися, що тільки дві структури — міхурова артерія та протока — підходять до жовчного міхура. Це, на його думку, запобігатиме випадковим біліарним та судинним ураженням унаслідок рідкісних аномалій, небезпечної зупинки кровотечі чи незрозумілої анатомії. Упровадження в клінічну практику нових діагностичних методик (ЕУС) на передопераційному етапі, застосування запропонованої Страсбергом безпечної оперативної техніки дисекції елементів трикутника Кало дозволяє інтенсифікувати лікувально-діагностичні підходи при міні-інвазивному лікуванні ЖКХ та суттєво зменшити рівень інтра- та післяопераційних ускладнень.

## Матеріал та методи

За період з січня 2009 по вересень 2013 року у відділі лапароскопічної хірургії та холелітазу Національного інституту хірургії та трансплантології ім. О.О. Шалімова НАМН України лапароскопічна холецистектомія виконана в 4880 хворих. Жінок було 3786 (77,6 %), чоловіків — 1094 (22,4 %), середній вік —  $48,9 \pm 25,0$  року (16–87 років). Холецистектомія виконана з приводу хронічного холециститу у 4387 (89,9 %) хворих, гострого холециститу — у 444 (9,1 %), поліпів жовчного міхура — у 37 (0,8 %), хронічного безкам'яного холециститу — у 12 (0,2 %).

Пацієнти були поділені на 2 групи. У першу ввійшли 3036 хворих, яких оперували за традиційно прийнятою методикою із застосуванням інфундибулярної (ІН) техніки дисекції трикутника Кало. При обстеженні всім хворим окрім рутинного клініко-лабораторного обстеження виконували УЗД та при наявності чи підозрі на конкременти загальної жовчної протоки (ЗЖП) виконували ЕРХПГ та літоекстракцію при наявності конкрементів.

У другу групу ввійшли 1844 пацієнти, у яких при виділенні трубчастих елементів трикутника Кало застосовували методику критичного погляду безпеки (КПБ, critical

view of safety), запропоновану Страсбергом [5] у середині 90-х років минулого століття. Крім того, у хворих II групи після впровадження сучасних діагностичних методик дещо змінилася тактика передопераційного обстеження. З метою уникнення діагностичної ЕРХПГ почали застосовувати ЕУС, що виконана у хворих із підозрою на холедохолітаз, у яких конкременти холедоха не були діагностовані при трансабдомінальному УЗД. У цю групу ввійшли хворі, які мали приступи болю, жовтяниці в анамнезі та/чи розширений холедох ( $> 7$  мм при традиційному УЗД) та/чи підвищені показники АлАТ, лужної фосфатази (більше ніж у 2 рази). ЕУС виконана електронним конвексним ехоендоскопом GF-UCT 140 із частотою 6–12 МГц, що приєднаний до УЗ-центра Olympus EU-ME1. Конкременти визначалися як рухливі гіперехогенні плями з акустичною тінню чи без неї (рис. 1).

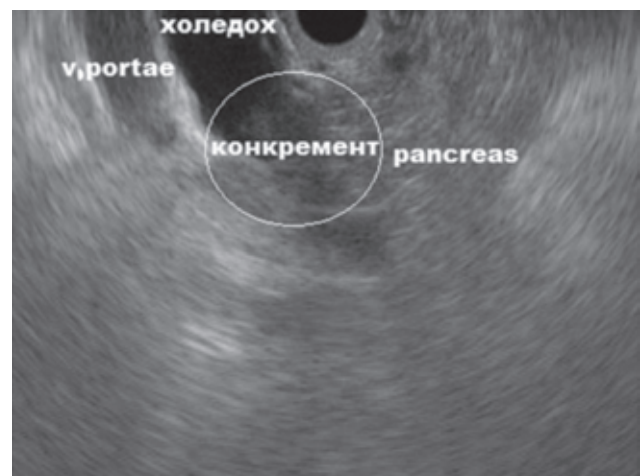При підтвердженні холедохолітазу хворим проводили ендоскопічне видалення конкрементів із транспапільярного доступу. За відсутності візуалізації конкрементів у ЗЖП за даними ЕУС хворим виконувалася лапароскопічна холецистектомія (ЛХЕ) без подальшого обстеження.

Для успішного виконання лапароскопічної холецистектомії необхідно ретельно дотримуватися всіх етапів операції. Пневмоперитонеум створювали за допомогою голки Вереша. У хворих із післяопераційними рубцями використовували УЗД для локалізації вільної від злук ділянки передньої черевної стінки або вводили перший порт за Хассеном.

Хворі обох груп не мали суттєвих відмінностей за формою запального процесу у жовчному міхурі, віком, статтю та загальним станом. У хворих основної групи застосовували техніку КПБ, у хворих контрольної групи — інфундибулярну техніку.

При техніці КПБ цефалічна тракція за дно міхура виконується затискачем через 4-й порт, разом із латеральною тракцією шийки та лійки міхура затискачем через 3-й порт.

Методика передбачає дисекцію вздовж стінки міхура для циркулярної мобілізації шийки та лійки жовчного міхура та відділення її від печінки. При цьому треба впевнитися, що дві й тільки дві структури підходять до міхура — міхурова протока та артерія. Виконується повне роз-



**Рисунок 1.** Конкремент дистального відділу холедоха

сичення очеревини як на медіальній, так і на латеральній стороні шийки та дистальній частини тіла міхура, продовжуючи доверху майже до дна. Розсічення медіального листка очеревини виконується над вертикальною лінією, що контурується у жировій клітковині — звичайно, вона відноситься до міхурової артерії чи її передньої гілки. Медіальна мобілізація міхурової артерії виконується за допомогою електротермічного гачка шляхом відділення її від стінки міхура. Коагуляція дрібних судин у трикутнику Кало відкриває доступ до безпечного трикутника, що розташовується між зніжкою жовчного міхура справа, міхуровою протокою знизу та міхуровою артерією зліва. Повне очищення цього трикутника від жирової клітковини та циркулярна мобілізація лійки (дистальної частини) міхура дозволяє візуалізувати поверхню печінки через цей трикутник, вище від борозни Рув'єра (Ruviers' sulcus), як описано Страсбергом та співавт. [5]. Важливим є виділення не тільки переходу міхурової протоки в шийку з одного чи двох боків, а всієї дистальної частини міхура (його лійки) з усіх боків (360 %), щоб упевнитися, що вище шийки від нього не відходить іноді спаяна з ним дистальна частина загальної печінкової протоки (ЗПП). Тобто при досягненні виду критичного погляду безпеки від міхура повинні відходити тільки дві структури — міхурова протока та артерія.

Кліпування та пересічення протоки та артерії та ретроградна дисекція жовчного міхура завершує операцію. При цьому вважається недоцільною мобілізація міхурової протоки до місця злиття із ЗПП, що запобігає можливій термічній травмі холедоха, враховуючи, що у 25 % випадків це злиття є низьким. При розширеній міхуровій протоці більш надійним вважали її перев'язку. При відділенні міхура від ложа слід виявляти дрібні печінково-міхурові протоки та кліпувати їх, що можливе завдяки збільшенню відеокамери та наближенню її до операційного поля.

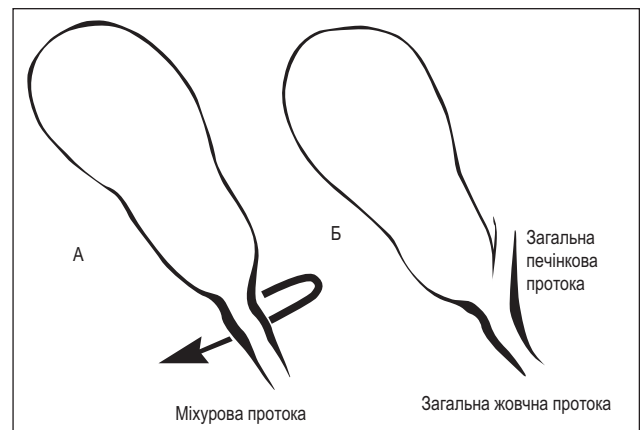
При ІН-техніці після тракції міхура затискачем через 4-й порт та латеральної тракції за кишеню Гартмана очеревина розсікається паралельно міхуровій протоці та артерії, над шийкою міхура, таким чином проводиться виділення міхурових протоки та артерії та відкриття трикутника Кало. Необхідно впевнитися, що міхурова протока переходить у шийку міхура. Після ідентифікації 2 структур, що проходять через вільний від жирової клітковини трикутник, вони пересікаються між кліпсами та завершується ретроградне видалення міхура.

Пастка ІН-техніки полягає в тому, що при вираженому запаленні та наступному зморщенні дистальна частина ЗПП настільки щільно прилягає до шийки жовчного міхура, що це майже непомітно і потовщення в місці їх з'єднання сприймається як лійка міхура. Хірург, який застосовує інфундибулярну техніку, побачивши, що він досяг бажаного виду лійки, помилково впевнюється, що від неї відходить міхурова протока. Таким чином, хірург дещо мобілізує переплутаний з міхуровою протокою холедох донизу та, коли отримує достатню для накладення кліпс ділянку, пересікає та кліпує протоку (рис. 2).

Дренаж у підпечінковому просторі залишали вибірково при наявності деструктивного холециститу. Будь-які відхилення від рівного перебігу післяопера-

ційного періоду слугували підставами для повторного лабораторного та інструментального обстеження. При виявленні вільної рідини (жовчі) в черевній порожнині проводили пункцію або дренажування під контролем УЗД. Якщо дебіт за дренажем поступово не зменшувався або перевищував 200 мл, виконували ЕРХПГ та магнітно-резонансну томографію для візуалізації джерела жовчотечі. При значній кількості рідини чи наявності перитонеальних ознак проводили релапароскопію, аспірацію рідини та пошук джерела жовчотечі. В більшості випадків джерелом жовчотечі є кукса міхурової протоки, а також невеликі протоки ложа жовчного міхура та додаткові жовчні протоки. При знаходженні джерела жовчотечі проводиться його лігування — прошивання чи кліпування з подальшим дренажуванням підпечінкового простору. Якщо неможливо знайти джерело жовчотечі, проводиться санація черевної порожнини та дренажування підпечінкового простору. При виявленні великого пошкодження жовчних шляхів виконували конверсію та реконструктивну операцію — гепатикоєюностомію при ранніх строках (до 3 діб) та зовнішнє дренажування жовчних проток при пізньому виявленні та виражених запальних змінах із подальшою відстрошеною реконструкцією. При явищах біліарної гіпертензії/механічної жовтяниці виконували діагностичну ЕРХПГ чи МРХПГ в останні роки, при наявності конкрементів їх ендоскопічно видаляли, при травмі жовчних проток проводили реконструктивне втручання.

При визначенні статистичної значущості в одновиірному аналізі був використаний критерій Стьюдента. Було обчислено час операцій залежно від техніки як непрямої міри легкості та надійності оперативної техніки, що може бути рекомендована як ідеальний підхід у навчальних цілях.



**Рисунок 2. А — вигляд шийки та лійки міхура при застосуванні інфундибулярної техніки — відмічається потовщення в зоні злиття міхурової та загальної печінкової протоки; Б — небезпечна ситуація при підтягуванні загальної печінкової протоки до міхурової протоки внаслідок запального процесу. Потовщення, що виникає внаслідок їх злиття, сприймається як шийка міхура, а холедох сприймається як міхурова протока та пересікається (класична травма)**

## Результати та обговорення

Великі пошкодження жовчних проток відзначені у 2 хворих (0,06 %) першої групи, не відзначені в другій групі. В одному випадку причиною були виражені запальні зміни в ділянці шийки міхура, пошкодження діагностовано в післяопераційному періоді, хворій виконана лапаротомія та зовнішнє дренивання жовчних проток та гепатикоєюностомія за Ру через 1,5 міс. В іншому випадку пошкодження відбулося при синдромі Міріззі, було діагностовано інтраопераційно та накладений гепатикоєюноанастомоз за Ру. Обидві хворі мають задовільний стан та нормальні результати лабораторного та УЗ обстеження при спостереженні. Жовчотечі внаслідок малих пошкоджень жовчних проток спостерігали у 13 хворих (0,42 %) першої групи та у 5 (0,27 %) — другої. У першій групі джерелами були неспроможність кукси міхурової протоки (НКМП) — у 7 хворих, субвезикальні протоки ложа міхура у 4 та додаткові жовчні протоки у 2 хворих. У другій групі джерелом жовчотечі були протоки ложа міхура у 4 хворих та додаткова протока в 1 хворого. У 4 із 18 хворих жовчотеча по встановленому дренажу припинилася за 2–5 днів, у 3 хворих без дренажу проведено черезшкірне дренивання, жовчотеча самостійно припинилася за 3–8 днів. У 5 хворих виконали релапароскопію, лаваж, кліпування джерела жовчотечі та встановлення підпечінкового дренажу. ЕРХПГ та літоекстракція була виконана 5 хворим, що призвело до припинення жовчотечі по дренажу. Тобто ми відмітили зниження жовчотечі унаслідок малих пошкоджень жовчних проток, особливо відсутність НКМП. Це пояснюється покращеною завдяки ЕУС діагностиці холедохолітазу, який є основною причиною НКМП. Резидуальний холедохолітаз діагностований у 18 хворих першої групи та не відмічений у хворих другої групи. Два випадки внутрішньоочеревинної кровотечі спостерігали у першій групі та 1 випадок — у другій групі. Джерелами були міхурова артерія та її гілки, у всіх випадках виконали релапароскопію та кліпування судин, що кровоточили, дренивання підпечінкового простору. Спостерігали один летальний випадок (0,02 %) внаслідок інфаркту міокарда у хворої 76 років із першої

групи з деструктивним холециститом. Ускладнення наведені в таблиці 1.

При проведенні УЗД у 1880 хворих у 165 (8,9 %) визначені конкременти холедоха. В інших 122 (6,5 %) хворих, які входили до групи проміжного ризику холедохолітазу, але не мали підтвердження наявності конкрементів при УЗД, була застосована ЕУС. При цьому позитивні результати ЕУС відмічені в 57 (46,7 %) хворих (рис. 2), негативні результати — у 65 (53,3 %) хворих. У всіх 57 хворих із позитивними результатами ЕУС виконана ЕРХПГ із ревізією проток та літоекстракцією. При цьому в 55 хворих виявлені конкременти холедоха, у 2 хворих результат ЕРХПГ та ревізії холедоха негативний. У 65 хворих із негативними результатами ЕУС виконана ЛХЕ, при спостереженні та лабораторному контролі протягом 6–12 міс. не встановлено ознак холедохолітазу, що вважали підтвердженням його відсутності. Тобто при ЕУС мали місце 2 хибнопозитивні результати. Таким чином, чутливість, специфічність, точність ЕУС у нашому дослідженні становить 100,0; 97,0; 98,4 % відповідно.

Таким чином, ЕУС дала змогу у 65 із 122 (53,3 %) хворих уникнути проведення діагностичної ЕРХПГ.

Наявність ЕРХПГ-пов'язаних ускладнень призвела до поступового заміщення ЕРХПГ менш інвазивними методами, такими як МРХПГ та ЕУС при діагностиці біліарної патології. Таким чином, ЕРХПГ, як правило, зарезервована тільки для терапевтичних втручань.

У пацієнтів із помірним ризиком холедохолітазу та нормальним УЗД результати нашого дослідження підтверджують доцільність виконання ЕУС із метою виключення наявності дрібних конкрементів, тому що ЕУС дозволяє виявити значну кількість пацієнтів із холедохолітазом, не встановленим при УЗД.

Таким чином, ЕУС є безпечним та високоефективним методом дослідження пацієнтів із підозрою на захворювання жовчних шляхів та дозволяє виявити значну кількість пацієнтів із холедохолітазом, не встановленим при традиційному транскутанному УЗД. Якісне обстеження жовчних проток гарантує від ускладнень у післяопераційному періоді — жовчотеч, механічної жовтяниці, біліарно-

**Таблиця 1. Ускладнення лапароскопічної холецистектомії, n (%)**

	I група (n = 3036)	II група (n = 1844)
Великі пошкодження жовчних проток	2 (0,06)	0
Малі пошкодження жовчних проток	13 (0,43)	5 (0,27)
— Неспроможність кукси міхурової протоки	7 (0,23)	0
— Субвезикальні протоки ложа жовчного міхура	4 (0,13)	4 (0,22)
— Додаткові/аберагантні протоки	2 (0,06)	1 (0,05)
Кровотеча з міхурової артерії	2 (0,06)	1 (0,05)
Резидуальний холедохолітаз	18 (0,59)	0

**Таблиця 2. Операційний час у двох групах**

	I група	II група	P
Хронічний холецистит, хв	58,6 ± 12,7	40,5 ± 9,3	0,015
Гострий холецистит, хв	92,8 ± 17,1	74,3 ± 15,4	0,019
Усього	66,2 ± 14,1	50,5 ± 13,3	0,02

го панкреатиту. Ці дані показують, що за допомогою ЕУС можна покращити результати діагностики та лікування у близько половини обстежених пацієнтів із підозрою на холедохолітіаз та виключити потребу в діагностичній ЕРХПГ.

Крім того, при ЕУС може бути діагностована інша патологія (хронічний панкреатит або виразкова хвороба), що може викликати тотожні симптоми в цих пацієнтів. Таким чином, необхідно враховувати її включення в повсякденну клінічну практику.

Не було відзначено суттєвих відмінностей в інтенсивності болю, частоті інфекційних ускладнень після операційних ран, часу початку ентерального харчування, тривалості госпіталізації між обома групами. Не використовували інтраопераційну холангіографію з метою визначення анатомії та профілактики пошкодження жовчних шляхів. Середній операційний час був обчислений у 100 хворих кожної групи. Були відзначені відмінності в часі виконання оперативного втручання (табл. 2).

Як середній час операцій у двох групах, так і середній час залежно від морфологічного типу запалення був менший у другій групі, де застосовувалася техніка КПБ. Різниця була статистично вірогідною. Скорочення часу виконання операцій із застосуванням КПБ-техніки, на наш погляд, досягається за рахунок більш точного та чіткого виділення елементів шийки міхура при більш впевненій дисекції, яку може собі дозволити хірург у безпечній зоні. Це більш важливо при гострому холециститі, але також запобігає випадковим хірургічним помилкам і при хронічному холециститі.

Методика ідентифікації елементів шийки жовчного міхура має першорядне значення для запобігання травмам. Відомі три стандартні методики. Найбільш ранньою та найбільш поширеною є інфундибулярна техніка. При класичній дисекції трикутника Кало може спотворюватися хід судин та жовчних проток, які часто розташовані в медіальній частині цієї ділянки, що може привести до помилки. Страсберг визначив, як уникнути пастки помилок при інфундибулярній техніці, при якій загальна печінкова протока може бути помилково прийнята за стінку жовчного міхура в умовах вираженого запалення та зморщених [6] (рис. 2).

Була запропонована дисекція протоки міхура до злиття з загальною печінковою протокою, щоб виконати так звану візуальну холангіографію. Інший спосіб запобігання травмам, що частіше здійснюється у відкритій хірургії (але також описаний при ЛХЕ), є техніка від дна, що часто пропонується при гострому холециститі. Пастка цієї техніки (за Страсбергом) полягає у можливих травмах правої печінкової артерії, що може бути втягнута в інфільтрат зі жовчним міхуром при вираженому запаленні [6]. На жаль, інтраопераційна холангіографія (ІОХ) не запобігає травмам жовчних проток, навіть якщо допомагає з їх негайною ідентифікацією [7]. ІОХ виявилася неефективною при зниженні частоти жовчних пошкоджень, що було підтверджено у великих багаточентрових дослідженнях [8, 9]. У жодній нашій групі не було необхідності для ІОХ.

Після застосування запропонованої Страсбергом техніки КПБ вона отримала добрі відгуки від спеціалістів зі

всього світу, які застосовували її і при гострому запаленні, і при однопортової холецистектомії.

Безпечна техніка холецистектомії особливо важлива для стажистів і молодих хірургів, які мають обмежений досвід спостереження варіантів жовчної анатомії і ризикують викликати тяжкі травми в ургентних ситуаціях (інтраопераційні кровотечі, складна анатомія, тяжке запалення).

## Висновки

Ретельне обстеження хворих на ЖКХ перед ЛХЕ, застосування ЕУС у хворих з підозрою на холедохолітіаз, застосування та точне слідування всім етапам техніки критичного погляду безпеки при ЛХЕ, активне спостереження хворих та післяопераційний контроль, міні-інвазивні методики при виявленні ускладнень (пункція білом, релапароскопія) дають змогу значно поліпшити результати міні-інвазивного лікування ЖКХ та зробити ЛХЕ безпечною операцією.

## Список літератури

1. Ничитайло М.Е. 18-летний опыт лапароскопической холецистэктомии / М.Е. Ничитайло, А.Н. Литвиненко, П.В. Огородник [и др.] // *Сучасні медичні технології*. — 2011. — Vol. 3–4. — С. 281–285.
2. Ничитайло М.Е. Видеоэндоскопическая диагностика и минимальноинвазивная хирургия холелитиаза / М.Е. Ничитайло, В.В. Грубник, И.А. Лурич [и др.]. — *Киев: Медицина*, 2013. — 296 с.
3. Диагностика и лечение ранних билиарных осложнений после холецистэктомии / Н.А. Кузнецов, А.А. Соколов, А.Т. Бронтвейн [и др.] // *Хирургия*. — 2011. — Т. 3. — С. 3–7.
4. Endosonography Versus Endoscopic Retrograde Cholangiopancreatography In Diagnosing Extrahepatic Biliary Obstruction / V. Prochazka, I. Tozzi Di Angelo, M. Holinka, J. Zapletalova // *Biomed. Pap. Med. Fac. Univ. Palacky Olomouc Czech Repub.* — 2011. — Vol. 155. — P. 339–346.
5. Strasberg S.M. An analysis of the problem of biliary injury during laparoscopic cholecystectomy / S.M. Strasberg, M. Hertl, N.J. Soper // *J. Am. Coll. Surg.* — 1995. — Vol. 180. — P. 101–105.
6. Strasberg Sm. Error traps and vasculo-biliary injury in laparoscopic and open cholecystectomy / Strasberg Sm. // *J. Hepatobiliary Pancreat. Surg.* — 2008. — Vol. 15. — P. 284–292.
7. Does routine cholangiography prevent bile duct transection? / E. Debru, A. Dawson, S. Leibman [et al.] // *Surg. Endosc.* — 2005. — Vol. 19. — P. 589–593.
8. Bile duct injury during laparoscopic cholecystectomy. Results of an Italian national survey on 56591 cholecystectomies / G. Nuzzo, F. Giuliani, I. Giovannini [et al.] // *Arch. Surg.* — 2005. — Vol. 140. — P. 986–992.
9. Prevention and treatment of bile duct injuries during laparoscopic cholecystectomy: the clinical practice guidelines of the European Association for Endoscopic Surgery (EAES) / M. Eikermann, R. Siegel, I. Broeders [et al.] // *Surg. Endosc.* — 2012. — P. 3003–3039.

Отримано 01.10.13 □

Ничитайло М.Е., Терешкевич І.С., Булик І.І., Гоман А.В., Загрийчук М.С., Масюк Ю.І., Кравченко Д.А.  
 Национальный институт хирургии и трансплантологии им. А.А. Шалимова НАМН Украины, г. Киев, Украина

## РАЦИОНАЛЬНАЯ ТАКТИКА ЛЕЧЕНИЯ КАЛЬКУЛЕЗНОГО ХОЛЕЦИСТИТА И УНИФИЦИРОВАННАЯ ТЕХНИКА ЛАПАРОСКОПИЧЕСКОЙ ХОЛЕЦИСТЭКТОМИИ КАК ОСНОВА ПРОФИЛАКТИКИ ПОСЛЕОПЕРАЦИОННЫХ ОСЛОЖНЕНИЙ

**Резюме. Цель работы** — улучшить результаты лапароскопического лечения холелитиаза, используя эндоскопическую ультрасонографию в предоперационном обследовании, метод критического взгляда безопасности при идентификации элементов треугольника Кало, прецизионную технику диссекции желчного пузыря и минимально инвазивные методы в лечении желчеистечений.

**Материал и методы.** Проанализированы результаты лапароскопической холецистэктомии у 4880 больных. Пациенты были разделены на 2 группы. В первую группу вошли 3036 больных, оперированных с применением инфундикулярной техники идентификации элементов треугольника Кало. При наличии или подозрении на конкременты желчных протоков по данным ультразвукового исследования выполняли эндоскопическую ретроградную холангиопанкреатографию и литоэкстракцию при необходимости.

Во вторую группу вошли 1844 пациента, у которых при идентификации элементов треугольника Кало применяли методику критического взгляда безопасности. При подозрении на холедохолитиаз и отрицательных данных ультразвукового исследования применяли эндоскопическую ультрасонографию.

При подтверждении холедохолитиаза проводили эндоскопическую литоэкстракцию. При отрицательном результате эндоскопической ультрасонографии больным выполняли лапароскопическую холецистэктомию без дальнейшего эндоскопического обследования.

**Результаты и обсуждение.** Среднее время операций составило  $50,5 \pm 13,3$  мин во второй группе и  $66,2 \pm 14,1$  мин — в первой груп-

пе ( $p = 0,02$ ). Большие повреждения желчных протоков отмечены у 2 больных (0,06 %) первой группы. Желчеистечения вследствие малых повреждений желчных протоков наблюдали у 13 больных (0,42 %) первой и у 5 (0,27 %) — второй. Все осложнения были пролечены мини-инвазивно. Снижение частоты малых повреждений желчных протоков, особенно отсутствие несостоятельности культи пузырного протока, объясняется улучшенной благодаря эндоскопической ультрасонографии диагностике холедохолитиаза, что является основной причиной несостоятельности культи желчного протока, и прецизионной техникой диссекции. Резидуальный холедохолитиаз диагностирован у 18 (0,6 %) больных первой группы и не наблюдался у больных 2 группы. Эндоскопическая ультрасонография позволила у 65 (51,5 %) пациентов исключить наличие конкрементов холедоха и избежать проведения диагностической эндоскопической ретроградной холангиопанкреатографии. Чувствительность, специфичность, точность эндоскопической ультрасонографии составила 100,0; 97,0; 98,4 % соответственно.

**Выводы.** Применение эндоскопической ультрасонографии у больных с подозрением на холедохолитиаз, прецизионная техника диссекции с использованием методики критического взгляда безопасности и минимально инвазивные методы лечения желчеистечений позволяют улучшить результаты лапароскопической холецистэктомии.

**Ключевые слова:** эндоскопическая ультрасонография, холедохолитиаз, лапароскопическая холецистэктомия, повреждение желчных протоков, желчеистечение.

Nychytaylo M.Yu., Tereshkevych I.S., Bulyk I.I., Goman A.V., Zagriyчук M.S., Masyuk Yu.I., Kravchenko D.A.  
 National Institute of Surgery and Transplantology named after O.O. Shalimov of National Academy of Medical Sciences of Ukraine, Kyiv, Ukraine

## RATIONAL APPROACH TO THE MANAGEMENT OF CALCULOUS CHOLECYSTITIS AND STANDARDIZED TECHNIQUE OF LAPAROSCOPIC CHOLECYSTECTOMY AS A BASIS FOR THE PREVENTION OF POSTOPERATIVE COMPLICATIONS

**Summary. The objective** — to improve the outcomes of laparoscopic treatment of cholelithiasis using endoscopic ultrasonography in preoperative examination, method of critical view on safety in identification of Calot's triangle, meticulous dissection of gallbladder and minimally invasive methods in treatment of bile leak.

**Material and methods.** We studied the outcomes of laparoscopic cholecystectomy in 4,880 patients. Patients were divided into 2 groups. The first group included 3,036 patients who were operated using infundibular technique for identification of Calot's triangle elements. Patients with suspicion of common bile duct stones according to ultrasound examination were subjected to endoscopic retrograde cholangiopancreatography and extractions of stones, if necessary.

The second group included 1,844 patients with the identification of the elements of Calot's triangle in whom we used technique critical view of safety. For suspected choledocholithiasis and negative ultrasound findings we used endoscopic ultrasonography.

Upon confirmation of choledocholithiasis we carried out endoscopic lithoextraction. In negative result of endoscopic ultrasonography the patients underwent laparoscopic cholecystectomy without further endoscopic examination.

**Results and discussion.** Mean operative time was  $50.5 \pm 13.3$  min in the second group, and  $66.2 \pm 14.1$  min — in the first group

( $p = 0.02$ ). Large bile duct damage were observed in 2 patients (0.06 %) from the first group. Bile leak due to minor damage of bile ducts were observed in 13 patients (0.42 %) of the first and 5 (0.27 %) — of second group. All complications were treated minimally invasively. Reduction in the incidence of minor damage of bile ducts, especially the lack of cystic duct stump insolvency, is explained by improved due to endoscopic ultrasonography of choledocholithiasis diagnosis, which is the main cause of failure of the stump of the bile duct, and meticulous dissection. Residual choledocholithiasis was diagnosed in 18 (0.6 %) patients in the first group and was not observed in second group. Endoscopic ultrasonography enabled in 65 (51.5 %) patients to rule out common bile duct stones and to avoid carrying out diagnostic endoscopic retrograde cholangiopancreatography. The sensitivity, specificity, and accuracy of endoscopic ultrasonography was 100.0; 97.0; 98.4 %, respectively.

**Conclusions.** The use of endoscopic ultrasonography in patients with suspected choledocholithiasis, meticulous dissection using a technique of critical view on safety and minimally invasive treatments of bile leak can improve the outcomes of laparoscopic cholecystectomy.

**Key words:** endoscopic ultrasonography, choledocholithiasis, laparoscopic cholecystectomy, bile ducts injury, bile leak.