

УДК 616.37-002-036.12:616.32/.33-007.43

ВОРОБЕЙ А.В.^{1,2}, ШУЛЕЙКО А.Ч.^{1,2}, ОРЛОВСКИЙ Ю.Н.^{1,2}, ВИЖИНИС Ю.И.^{1,2}¹Белорусская медицинская академия последипломного образования, г. Минск, Республика Беларусь²Республиканский центр реконструктивной хирургической гастроэнтерологии,

колопроктологии и лазерной хирургии, г. Минск, Республика Беларусь

НАРУШЕНИЯ ДУОДЕНАЛЬНОЙ ПРОХОДИМОСТИ ПРИ ХРОНИЧЕСКОМ ПАНКРЕАТИТЕ

Резюме. Цель. Провести анализ результатов хирургического лечения хронического панкреатита у пациентов с нарушением дуоденальной проходимости, обосновать выбор операций при дуоденальной непроходимости в различных клинических ситуациях.

Материал и методы. Проведен анализ результатов хирургического лечения 187 пациентов с хроническим панкреатитом, выполненного с 2010 по 2013 год в клинике кафедры хирургии БелМАПО. Нарушения дуоденальной проходимости отмечены в 20,3 % наблюдений, выполнено 38 операций различного типа для их коррекции.

Результаты. Наибольшая эффективность отмечена при выполнении Бернского варианта операции Бегера с интрапанкреатическим холедохоллизисом или интрапанкреатической холедохопанкреатостомией, которое проводилось в 74,6 % случаев (50 операций). Специфические послеоперационные осложнения отмечены в 18,4 % случаев.

Заключение. Предложена классификация дуоденальной непроходимости при хроническом панкреатите, новая тактика в хирургической коррекции нарушений дуоденальной проходимости.

Ключевые слова: хронический панкреатит, дуоденальная непроходимость, хирургическое лечение.

Введение

Дуоденальная непроходимость является нечастым осложнением хронического панкреатита (ХП) и отмечается у 1–5 % от всех пациентов и 12–25 % оперированных [1, 4–6]. Развитие дуоденальной непроходимости связывают с переходом воспаления на стенку двенадцатиперстной кишки (ДПК), рубцовыми изменениями окружающих ДПК тканей, сдавлением рубцово-фиброзными тканями поджелудочной железы (ПЖ), кистами головки ПЖ, а также эктопией ткани ПЖ в стенку ДПК с последующим развитием так называемой кистозной дистрофии [2]. Дуоденальная непроходимость в развернутой стадии является поздним осложнением ХП, развивающимся, как правило, на фоне других осложнений ХП [5, 7]. Способ лечения определяется в основном клинической картиной (выраженность болевого синдрома, наличие желтухи и других осложнений ХП) и морфологическими изменениями в ПЖ и окружающих органах. Подавляющее большинство авторов для коррекции дуоденальной непроходимости отдают предпочтение шунтирующим операциям, в частности различным модификациям гастроэнтероанастомоза (ГЭА) [6–9]. Достаточно убедительно выглядят аргументы сторонников выполнения панкреатодуоденальной резекции (ПДР), особенно при сочетании с другими осложне-

ниями ХП [5, 10, 11]. Аргументированными являются позиции специалистов, считающих, что при наличии дуоденальной непроходимости и увеличенной головке ПЖ дуоденумсохраняющие резекции головки ПЖ с дуоденолизисом являются предпочтительными операциями [3–5, 12]. Кроме того, существуют разноречивые мнения об использовании других, более редких методов коррекции дуоденальной непроходимости при ХП, к которым можно отнести различные виды дуоденопластик, в т.ч. в сочетании с ваготомиами, резекцию желудка, секторальные резекции ДПК, дуоденоюностомию и др. [1, 13].

Отдельной темой является дуоденальная дистрофия, которая может сочетаться с явлениями ХП в основной железе, требуя отдельных подходов к хирургической коррекции [2]. Таким образом, в настоящее время нет общих подходов к показаниям и выбору метода коррекции дуоденальной непроходимости при ХП, не определена тактика при локализации рубцово-инфильтративного процесса в разных отделах ДПК, при различных стадиях непроходимости.

© Воробей А.В., Шулейко А.Ч., Орловский Ю.Н., Вижинис Ю.И., 2014

© «Украинский журнал хирургии», 2014

© Заславский А.Ю., 2014

Материал и методы

С 2010 по 2013 год в РЦРХГ, КП и ЛХ оперировано 187 пациентов с ХП. Варианты вмешательств представлены в таблице 1, в т.ч. выполнено 130 резекционно-дренирующих операций: операция Frey — 11, операция Izbicki — 2, Бернская модификация операции Бегера — 117, в т.ч. в сочетании с продольной панкреатовирсунгоэностомией — 41, V-образным иссечением тела ПЖ по Izbicki — 8, лазерной цилиндрической вирсунгэктомией — 16. Из них 83 (76,9 %) были повторными, 27 (25 %) пациентов оперированы два и более раза. В структуре предыдущих операций 36,4 % выполнено по поводу острого панкреатита, 22,7 % — дренирования панкреатических кист, 18,2 % — панкреатоеюноанастомоз (ПЕА) на петле по Ру, 22,7 % — шунтирующие операции на желчных путях и желудке. Интересным представляется анализ предшествующих операций по поводу дуоденальной непроходимости (n = 8). У 3 пациентов были выполнены резекции желудка, причем в 2 случаях по Б-2 с восстановлением пассажа по желудочно-кишечному тракту, одному больному ошибочно выполнена резекция по Бильрот 1 с последующим развитием несостоятельности ГЭА в связи с неустранимой дуоденальной непроходимостью. У 5 больных были сформированы обходные ГЭА, в основном с петлей по Брауну. Все 187 пациентов имели панкреатическую гипертензию, 35,8 % — билиарную, 31,1 % — портальную, 20,3 % — явления дуоденальной непроходимости (n = 38). У 84,6 % пациентов выявлены конкременты в протоковой системе ПЖ.

Диагностика нарушений дуоденальной проходимости (НДП). Компьютерная томография (КТ) и магнитно-резонансная томография (МРТ) обеспечивают точную диагностику с визуализацией паренхимы

ПЖ, кальцификации и протоковых изменений ПЖ, признаков дуоденальной дистрофии. Существенную роль играет традиционная рентгеноскопия желудка, определяющая уровень и степень дуоденальной непроходимости. При проведении фиброгастроуденоскопии определяется разнообразная картина: от отека медиальной стенки ДПК до ее полной непроходимости для эндоскопа.

Основным видом оперативного вмешательства были дуоденумсохраняющие резекции головки ПЖ (n = 25) в сочетании с выделением ДПК из перипроцесса (дуоденолизис). Наиболее важным этапом в этой клинической ситуации является полная мобилизация ДПК по Кохеру с выделением из окружающего рубцово-воспалительного процесса — дуоденолизис. После этого вскрывали в области перешейка вирсунгов проток, при наличии центральной протоковой гипертензии (стриктуры, стенозы, конкременты вирсунгова протока) проводили продольную вирсунготомию. При периферической протоковой гипертензии (конкременты и/или стриктуры протоков 2–3-го порядка тела и хвоста ПЖ, узкий вирсунгов проток) проводили V-образное иссечение ее тела по типу операции Izbicki (n = 8) при повторных операциях или лазерное иссечение главного панкреатического протока в теле железы вместе с тканью железы вокруг протока — цилиндрическую вирсунгэктомию (n = 16) при первичных операциях (патент Республики Беларусь). Далее единым блоком проводили субтотальную резекцию головки железы в объеме Бернского варианта операции Бегера двумя методами: традиционно с использованием моно- и биполярной коагуляции с дополнительным лигированием ветвей панкреатодуоденальных артерий (n = 95) и с применением лазера «МУЛ-хирург»

Таблица 1. Наш опыт в хирургии хронического панкреатита (2010–2013 гг.)

Тип операции	Всего	В том числе
Резекционные	19	
ПДР		7
Дистальная резекция		10
Центральная резекция		2
Дренирующие	28	
Partington — Rochelle		16
Partington — Rochelle + цистоэнтеростомия		12
Резекционно-дренирующие	130	
Операция Frey		11
Операция Izbicki		2
Бернский вариант операции Бегера:	117	
— продольная панкреатовирсунготомия в теле ПЖ		41
— лазерная цилиндрическая вирсунгэктомия в теле ПЖ		16
— иссечение тела ПЖ по Izbicki		8
— внутренняя холангиопанкреатостомия (ХПС)		41
— дренирование ПЕА через пузырный проток		28
Шунтирующие	10	
Билиарная декомпрессия		7
Операции при дуоденальной непроходимости		3
Всего	187	

(n = 35) производства Республики Беларусь (длина волны 1,32 мкм, мощность 36–45 Вт). ПЕА вдоль всего среза тела и головки ПЖ формировали однорядным непрерывным швом мононитью 3/0. ПДР выполняли по классическим методикам Whipple и Traverso-Longmire (табл. 2).

При тяжелом состоянии пациента, технических трудностях (n = 3) НДП ликвидировали менее травматичными и опасными в плане возможных послеоперационных осложнений дренирующими операциями: ГЭА (n = 2) и операцией дуоденоюноанастомоза (ДЕА) (n = 1).

У 6 больных с грубыми изменениями ДПК, внутренними свищами в сочетании с желтухой выполнены ПДР.

В 4 наблюдениях при локализации дуоденальной непроходимости в нижней горизонтальной ветви ДПК и дуоденоюнального перехода выполнено выделение ДПК из рубцовых сращений (n = 2) и секторальная резекция ДПК (n = 2) с первичным дуодено- или дуоденоюноанастомозом.

Результаты и обсуждение

Выполнение повторных операций на ПЖ после первичных по поводу дуоденальной непроходимости

сопряжено с серьезными трудностями ввиду измененной анатомии желудка, ДПК, тощей кишки. Мы в 2 наблюдениях выполняли проксимальные резекции головки ПЖ после ранее выполненных резекций желудка по Бильрот 2. В этом случае при выделении головки была сознательно мобилизована длинная культя двенадцатиперстной кишки до средней трети ее вертикальной части с последующей ее резекцией и наложением единого панкреатодуоденоюноанастомоза и ХПС (рис. 1). В одном наблюдении пациенту по поводу дуоденальной непроходимости ранее ошибочно была выполнена резекция по Бильрот 1. В послеоперационном периоде у пациента наблюдалась несостоятельность гастродуоденоанастомоза. На этом фоне мы были вынуждены выполнить ликвидацию несостоятельности анастомоза и коррекцию дуоденальной непроходимости путем формирования дуоденоюноанастомоза на петле по Ру на дефект несостоятельного ГЭА. При необходимости выполнения проксимальной резекции ПЖ на фоне ранее выполненного ГЭА во всех случаях анастомоз снимали, ушивали дефект стенки желудка, петлю по Брауну резецировали или трансформировали в петлю по Ру для формирования стандартного ПЕА.

Послеоперационной летальности при прокси-

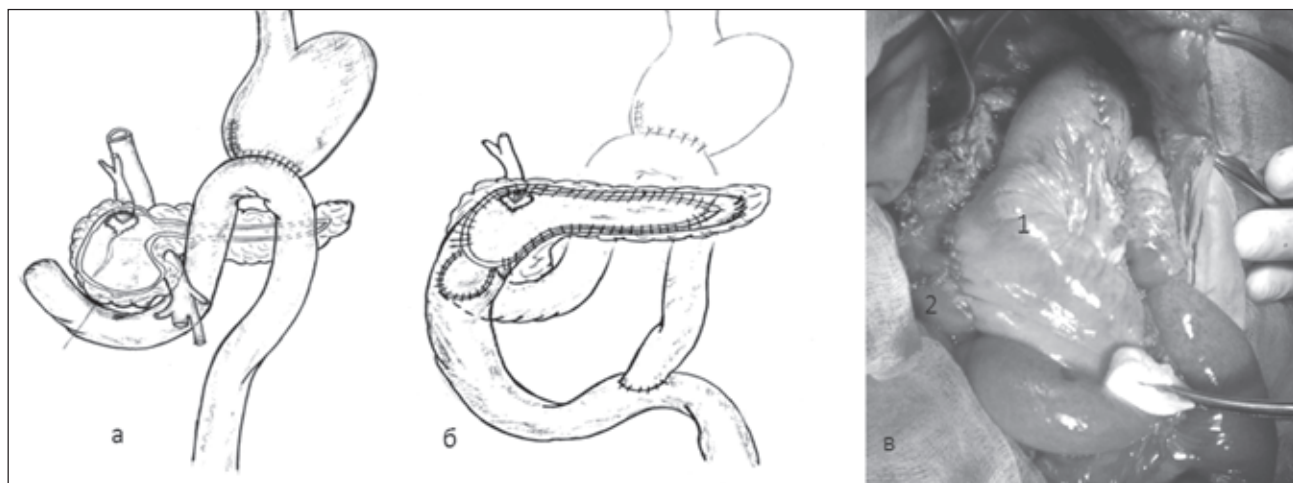


Рисунок 1. Вариант ПЕА с включением в общий анастомоз культи двенадцатиперстной кишки: а — схема резекции головки ПЖ и культи ДПК; б — схема формирования панкреатодуоденоюноанастомоза и ХПС на петле по Ру; в — конечный вид сформированного анастомоза (1 — петля тощей кишки по Ру, 2 — культя ДПК)

Таблица 2. Окончательные операции по коррекции дуоденальной непроходимости

Тип операции	Абс.	%
ПДР	5	13,2
ПДР + правосторонняя гемиколэктомия	1	2,6
Бернский вариант операции Бегера	18	47,4
Бернский вариант операции Бегера + дуоденолизис	7	18,4
Секторальная резекция ДПК	2	5,3
Дуоденолизис	2	5,3
ГЭА	2	5,3
ДЕА	1	2,6
Всего	38	100

мальных резекциях головки поджелудочной железы с явлениями дуоденальной непроходимости не было. В ходе выполнения резекционно-дренирующих операций при НДП ($n = 38$) существенных осложнений не отмечено. В одном наблюдении имелось кровотечение из поврежденных в ходе мобилизации головки ПЖ магистральных вен поперечно-ободочной кишки: осложнения ликвидированы наложением сосудистого шва, также отмечен один случай повреждения медиальной стенки ДПК — зона повреждения была включена в общий ПЕА.

В послеоперационном периоде осложнения отмечены в 18,4 % наблюдений ($n = 7$). Из специфических осложнений следует отметить развитие в одном случае несостоятельности ПЕА после ПДР. Выполнена релапаротомия с резекцией оставшейся культы ПЖ и последующим выздоровлением. При выполнении проксимальных резекций головки ПЖ отмечено 3 случая желудочно-кишечного кровотечения из зоны ПЕА, из них в 2 наблюдениях причиной кровотечений явился ограниченный ишемическо-коагуляционный некроз медиальной стенки ДПК с формированием фистулы между последней и полостью ПЕА, при этом больные выздоровели после консервативного лечения. В одном случае кровотечение было из зоны резекции ПЖ — выполнена релапаротомия, снятие ПЕА, остановка кровотечения из зоны резекции ПЖ прошиванием, реПЕА. Отмечен один случай развития частичной несостоятельности ПЕА, который протекал по типу панкреатической фистулы — зажила самостоятельно через 14 дней после операции, что, по нашему мнению, связано с эффективным устранением магистральной и периферической протоковых гипертензий во всех отделах железы, рациональным способом формирования соустья «бок в бок» после Бернской модификации операции Бегера. Вероятно, определенную положительную роль сыграло дренирование полости ПЕА через культю пузырьного протока и ХПС. При использовании метода дренирования области ПЕА через желчные пути или петлю по Ру случаев его несостоятельности не отмечено. Использование данного метода также позволяет выполнять фистулографию зоны ПЕА и желчных протоков для оценки адекватности функционирования сформированных анастомозов и диагностики возможных послеоперационных осложнений, в т.ч. кровотечения и несостоятельности швов.

Считаем необходимым использование мер по предупреждению развития послеоперационных осложнений: устранение по возможности всех осложнений ХП в ходе одной операции; устранение всех видов панкреатической гипертензии во всех отделах ПЖ; формирование адекватной петли по Ру; использование ПЕА «бок в бок»; непрерывный однорядный шов мононитью при формировании ПЕА и других анастомозов; лазерная резекция головки и тела ПЖ с полным гемостазом и уплотнением ткани ПЖ; радикальная резекция головки ПЖ с выделением интрапанкреатической части холедоха;

трансколехолеальное дренирование области ПЕА, дренирование петли по Ру; включение ДПК в общий ПЕА при ее повреждении или сомнении в жизнеспособности; раннее энтеральное питание; использование сандостатина (октреотида) после операции.

НДП являются нечастым осложнением ХП, однако развиваются в позднюю стадию, как правило на фоне других осложнений ХП. Наиболее часто дуоденальная непроходимость развивается в вертикальной части ДПК как этап развития «головчатого» панкреатита. Однако при локализации воспалительного процесса в других отделах ПЖ (тело — хвост) рубцовый процесс может локализоваться в дистальных отделах ДПК (нижегоризонтальная часть, дуоденоюнальный переход), что требует совершенно других подходов к хирургической коррекции. Дуоденальная дистрофия с явлениями ХП в ортотопической железе требует индивидуального подхода. С учетом этих обстоятельств выбор показаний к операции и метода хирургического вмешательства при дуоденальной непроходимости представляет известные трудности. На основании нашего опыта предлагаем классификацию НДП при ХП, позволяющую оптимизировать выбор хирургического вмешательства по ее коррекции у пациентов с ХП.

Классификация нарушений дуоденальной проходимости

1. Функциональные НДП: отек головки ПЖ при эпизодах обострения ХП.
2. Органические НДП:
 - 2.1. Сдавление (компрессия) извне ДПК (рубцовый процесс, кисты и др.).
 - 2.2. Стриктуры ДПК:
 - 2.2.1. В области верхней горизонтальной и вертикальной частей ДПК.
 - 2.2.2. В области нижней горизонтальной части ДПК.
 - 2.2.3. В области связки Трейца.
 - 2.2.4. Комбинированная (многоуровневая).
 3. В сочетании с другими осложнениями ХП.
 4. В сочетании с осложнениями со стороны других органов.
 5. Дуоденальная дистрофия.

Показаниями к хирургическому лечению являются: декомпенсированные и субкомпенсированные нарушения проходимости ДПК и их сочетание с другими осложнениями ХП. В настоящее время в арсенале хирурга имеется большой перечень хирургических вмешательств у пациентов с ХП при наличии дуоденальной непроходимости, в основном это открытые вмешательства, т.к. использование малоинвазивных и лапароскопических вмешательств проблематично из-за грубых анатомических изменений в зоне операции и сочетания с другими осложнениями ХП.

Виды операций при нарушениях дуоденальной проходимости:

1. Операции на поджелудочной железе (резекция головки ПЖ, наружное и внутреннее дренирование псевдокист).

2. Шунтирующие операции (ГЭА, ДЕА).
3. Дуоденолизис.
4. Дуоденопластика.
5. Резекция ДПК.
6. ПДР.

На основе классификации НДП при ХП предложена хирургическая тактика, которая основывается на необходимости индивидуального подхода к коррекции билиарной гипертензии при ХП в зависимости от ее вида, состояния пациента, наличия других осложнений ХП. При этом одной из важных задач является стремление разрешить все осложнения ХП в ходе одной операции.

Хирургическая тактика при нарушениях дуоденальной проходимости:

1. Функциональные НДП: контактный дуоденит (консервативное лечение).

2. Органические НДП:

2.1. Сдавление (компрессия) извне ДПК:

2.1.1. Псевдокистой головки ПЖ — наружное или внутреннее дренирование, резекция головки с кистой.

2.1.2. Фиброзными массами головки ПЖ — субтотальная резекция головки ПЖ (операция Бегера, Бернский вариант).

2.1.3. Псевдоаневризмой в головке ПЖ — ангиоэмболизация, резекция псевдоаневризмы, операция Бегера, Бернский вариант, ПДР.

2.1.4. Опухолью на фоне ХП — ПДР.

2.2. Стриктуры ДПК:

2.2.1. В области верхней горизонтальной и вертикальной частей ДПК (операция Бегера, Бернский вариант + дуоденолизис, дуоденоюностомия).

2.2.2. В области нижней горизонтальной части ДПК (операция Бегера, Бернский вариант + дуоденолизис, дуоденоюностомия).

2.2.3. В области связки Трейца — дуоденолизис, сегментарная резекция ДПК.

2.2.4. Комбинированная (многоуровневая) — ПДР.

3. В сочетании с другими осложнениями ХП — резекционно-дренирующие операции.

4. В сочетании с осложнениями других органов — индивидуальный подход.

5. Дуоденальная дистрофия — ПДР, сегментарная резекция ДПК.

Заключение

НДП являются нечастыми осложнениями ХП (1–5 %). Характерной особенностью является сочетание с другими осложнениями ХП. Выбор операции должен быть индивидуализирован в зависимости от степени дуоденальной непроходимости и патоморфологических изменений ДПК, локализации процесса в ДПК, соматического состояния пациента, сочетания с другими осложнениями ХП и изменениями соседних органов. Предложенная хирургическая тактика на основе классификации НДП позволяет оптимизировать хирургические подходы

в этом направлении. Оптимальным окончательным вариантом операции у пациентов с «головчатым» ХП и явлениями дуоденальной непроходимости является Бернский вариант операции Бегера с дуоденолизисом. Экстрапанкреатические шунтирующие операции ГЭА показаны при отсутствии других осложнений ХП и также оправданны при тяжелом состоянии пациента, не позволяющем выполнить вмешательство на поджелудочной железе. ПДР показана при грубых дистрофических изменениях ДПК, особенно в сочетании с другими осложнениями ХП: билиарной гипертензией, внутренними свищами, повторными вмешательствами при измененной анатомии. При редких локализациях рубцового процесса в нижнегоризонтальной ветви и в области дуоденоюнального перехода оправданно проведение секторальных резекций сегментов ДПК с первичным анастомозированием или дуоденоюностомия. Дуоденальная дистрофия в сочетании с «головчатым» ХП является показанием к выполнению ПДР, без явлений ХП — возможно выполнение секторальных резекций ДПК.

Список литературы

1. Хирургическое лечение хронического панкреатита / Кубышкин В.А., Козлов И.А., Кригер А.Г., Чжао А.В. // *Анналы хирургической гепатологии*. — 2012. — № 4. — С. 24-34.
2. Опыт диагностики и лечения кистозной формы дуоденальной дистрофии / Егоров В.И., Вишневецкий В.А., Ванькович А.Н. [и др.] // *Анналы хирургической гепатологии*. — 2012. — № 4. — С. 24-33.
3. Патогенетическое обоснование первичных и повторных операций на поджелудочной железе при хроническом панкреатите / Воробей А.В., Гришин И.Н., Шулейко А.Ч. [и др.] // *Анналы хирургической гепатологии*. — 2012. — № 3. — С. 80-88.
4. Duodenum-preserving head resection in chronic pancreatitis changes the natural course of the disease: a single-center 26-year experience / Beger H.G., Schlosser W., Friess R.M. [et al.] // *Ann. Surg.* — 1999. — Vol. 230. — P. 512-523.
5. Long-term outcome after resection for chronic pancreatitis in 224 patients / Riediger H., Adam U., Fischer E. [et al.] // *J. Gastrointest. Surg.* — 2007. — Vol. 1. — P. 949-960.
6. Frey C. Treatment of chronic pancreatitis by obstruction of the bile duct or duodenum / Frey C., Suzuki M., Isaji S. // *World J. Surg.* — 1990. — Vol. 14. — P. 59-69.
7. Taylor S.M. Duodenal stricture: a complication of chronic fibrocalcific pancreatitis / Taylor S.M., Adams D.B., Anderson M.C. // *South. Med. J.* — 1991. — Vol. 84. — P. 338-341.
8. Vijungco J.D. Management of biliary and duodenal complications of chronic pancreatitis / Vijungco J.D., Prinz R.A. // *World J. Surg.* — 2003. — Vol. 27 (11). — P. 1258-1270.
9. Sugarman H. Selective drainage for pancreatic, biliary, and duodenal obstruction secondary to chronic fibrosing

- pancreatitis / Sugerman H., Barnhart G., Newsome H. // Ann. Surg. — 1986. — Vol. 203. — P. 558-567.*
10. Mann O. Customized surgical strategy in chronic pancreatitis / Mann O., Izbicke J.R. // *Scand. J. Surg.* — 2005. — Vol. 94. — P. 154-160.
11. Traverse L.I. Pancreatoduodenectomy for chronic pancreatitis: anatomic selection criteria and subsequent long-term outcome analysis / Traverse L.I., Kozarek R.A. // *Ann. Surg.* — 1997. — Vol. 226. — P. 429-435.
12. Buchler M.W. Resection versus drainage in treatment of chronic pancreatitis / Buchler M.W., Warshaw A.L. // *Gastroenterology.* — 2008. — Vol. 134. — P. 1605-1607.
13. Uravić M., Stimac D., Rubinić M. Duodenal obstruction from chronic pancreatitis / Uravić M., Stimac D., Rubinić M. // *Minerva Chir.* — 1997. — Vol. 52. — P. 885-889.

Получено 29.04.14 ■

Воробей О.В.^{1,2}, Шулейко А.Ч.^{1,2}, Орловський Ю.М.^{1,2}, Вижиніс Ю.І.^{1,2}¹Білоруська медична академія післядипломної освіти, м. Мінськ, Республіка Білорусь²Республіканський центр реконструктивної хірургічної гастроентерології, колопроктології й лазерної хірургії, м. Мінськ, Республіка Білорусь

ПОРУШЕННЯ ДУОДЕНАЛЬНОЇ ПРОХІДНОСТІ ПРИ ХРОНІЧНОМУ ПАНКРЕАТИТІ

Резюме. Мета. Провести аналіз результатів хірургічного лікування хронічного панкреатиту у пацієнтів із порушенням дуоденальної прохідності, обґрунтувати вибір операцій при дуоденальній непрохідності в різних клінічних ситуаціях.

Матеріал і методи. Проведено аналіз результатів хірургічного лікування 187 пацієнтів із хронічним панкреатитом, виконаного з 2010 по 2013 рік у клініці кафедри хірургії БілМАПО. Порушення дуоденальної прохідності відзначені в 20,3 % спостережень, виконано 38 операцій різного типу для їх корекції.

Результати. Найбільша ефективність відзначена при виконанні Бернського варіанта операції Бегера з інтрапанкреатичним холедохолізом або інтрапанкреатичною холедохопанкреатостомією, що проводилося в 74,6 % випадків (50 операцій). Специфічні післяопераційні ускладнення відзначені в 18,4 % випадків.

Висновок. Запропонована класифікація дуоденальної непрохідності при хронічному панкреатиті, нова тактика в хірургічній корекції порушень дуоденальної прохідності.

Ключові слова: хронічний панкреатит, дуоденальна непрохідність, хірургічне лікування.

Vorobey A.V.^{1,2}, Shuleyko A.Ch.^{1,2}, Orlovsky Yu.N.^{1,2}, Vizhinis Yu.I.^{1,2}¹Belarusian Medical Academy of Postgraduate Education, Minsk, Republic of Belarus²Republican Center for Reconstructive Surgical Gastroenterology, Coloproctology and Laser Surgery, Minsk, Republic of Belarus

DUODENAL OBSTRUCTION IN CHRONIC PANCREATITIS

Summary. Objective. To analyze the outcomes of surgical treatment for chronic pancreatitis in patients with duodenal obstruction, to justify the choice of operations for duodenal obstruction in different clinical situations.

Material and Methods. Analysis of outcomes of surgical treatment of 187 patients with chronic pancreatitis, carried out from 2010 to 2013 in the clinic of surgery department of BelMAPE, was conducted. Duodenal obstruction were detected in 20.3 % of cases, 38 different types of operations to correct them were carried out.

Results and Discussion. The highest efficiency is noted when the Berne modification of Beger procedure with intrapancreatic choledocholysis or intrapancreatic choledochopancreatostomy, which took place in 74.6 % of cases (50 surgeries). Specific postoperative complications were noted in 18.4 % of cases.

Conclusion. The classification of duodenal obstruction in chronic pancreatitis, a new tactic in the surgical correction for duodenal obstruction had been suggested.

Key words: chronic pancreatitis, duodenal obstruction, surgical treatment.