

## Дослідження впливу препарату «Фларосукцин» на морфологічну структуру нирок за умов розвитку експериментальної ниркової недостатності

Т.І.Єрмоленко, Т.В.Деєва, І.А.Отрішко

Національний фармацевтичний університет, Харківський національний медичний університет  
Харків, Україна

Наведені результати вивчення впливу препарату «Фларосукцин» на морфологічну структуру нирок щурів за умов експериментальної ниркової недостатності. Під час дослідження показано, що під впливом нефротоксичного етиленгліколю у тварин розвивається стійка виражена патологія нирок, до якої залучаються всі відділи нефрону та інтерстицію. Лікувально-профілактичне застосування препарату «Фларосукцин» у дозі 2,0 мл/кг чинить виражений протекторний та лікувальний ефект, що не поступається препарату порівняння «Фітолізину». Отримані результати обумовлюють перспективність досліджуваного об'єкту як потенційного нефропротекторного засобу при застосуванні у пацієнтів з нирковою недостатністю на фоні каменеутворення.

**Ключові слова:** «Фларосукцин», «Фітолізин», експериментальна ниркова недостатність, морфологічна структура

### ВСТУП

Питання лікування захворювань нирок займають вагомe місце за актуальністю в сучасній клінічній медицині та експериментальній фармакології.

Згідно з даними А.В.Папаян зі співавт., серед хвороб нирок провідне місце (92%) належить інфекційно-запальним захворюванням (гострий і хронічний пієлонефрит, інфекції сечових шляхів, цистит), далі за частотою поширеності йдуть обмінні нефропатії, що займають близько 13%, нефрит і гломеруло-

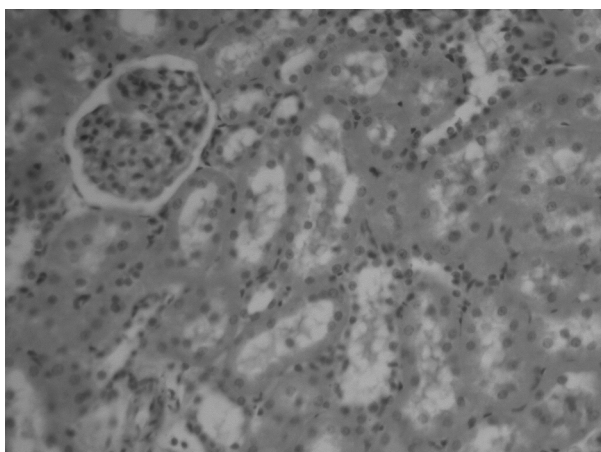
нефрити (близько 3%), ниркова недостатність та ін. [7].

Хронічна ниркова недостатність, питання лікування якої останнім часом набувають все більшої актуальності, являє собою клінічний симптомокомплекс, обумовлений зменшенням числа і зміною функції нефронів та порушеннями гомеостатичної функції нирок, зокрема зниженням швидкості клубочкової фільтрації більш ніж на 50%.

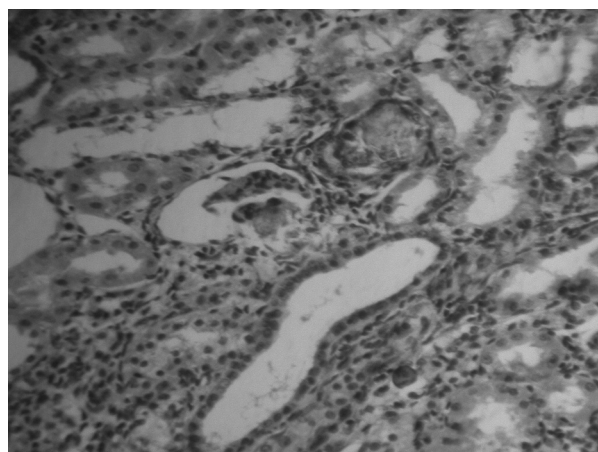
Досить часто сечокам'яна хвороба (СКХ) призводить до розвитку ниркової недостатності. Тому до комплексу лікувальних заходів залучаються препарати, що відносяться до різних фармакотерапевтичних груп. Так, консервативна терапія СКХ включає використання препаратів, що сприяють нормалізації рН сечі, розчиненню каменів, купіруванню спазму, протизапальні, антимікробні і знеболюючі препарати. Широкого застосування набули лікарські рослини або фітопрепарати [1, 4, 6, 8, 9].

Серія досліджень з вивчення нового уролітичного засобу «Фларосукцин», розробленого технологами ПАТ НВЦ «Борщагівський хіміко-фармацевтичний завод», включає вивчення впливу досліджуваного об'єкту на морфоструктуру нирок щурів при моделюванні експериментальної ниркової недостатності (ЕНН).

Досліджуваний уролітилик «Фларосукцин», призначений для лікування СКХ, у своєму складі містить буферну суміш сукцинатів натрію, калію і магнію з рослинними компонентами, які забезпечують його уролітичну, нефропротекторну, спазмолітичну та діуретичну дію. За рахунок буферної суміші препарат підтримує рН сечі в межах 6,8-7,3, що сприяє значному підвищенню розчинності кислих солей.



А



Б

Рис. 1. А) Морфоструктура нирок щурів групи інтактного контролю. Кіркова речовина нирки. Ниркові клубочки і система каналців нормальної будови. Б) Морфоструктура нирок щурів групи контрольної патології. Кіркова речовина нирки після введення етиленгліколю. Розширення просвіту каналців, сплюснення і дистрофія епітелію. Кальцифікат на місці загиблого клубочка. Гематоксилін-еозин. Зб. 250.

## МАТЕРІАЛИ ТА МЕТОДИ ДОСЛІДЖЕННЯ

Дослідження виконані на моделі ЕНН у щурів, яку моделювали шляхом щоденного (протягом 14 діб) внутрішньошлункового введення 1% водного розчину етиленгліколю в об'ємі 8 мл/кг [10, 12].

Тварини (40 білих щурів обох статей масою 220-250 г) були розподілені наступним чином: 1 група — інтактний контроль; 2 група — контрольна патологія; 3 група — тварини, що отримували препарат «Фларосукцин» у дозі 2,0 мл/кг (умовно ефективна доза була визначена на попередніх етапах дослідження); 4 група — тварини, що отримували «Фітолізин» у дозі 1,3 г/кг (доза розрахована з урахуванням коефіцієнтів видової чутливості).

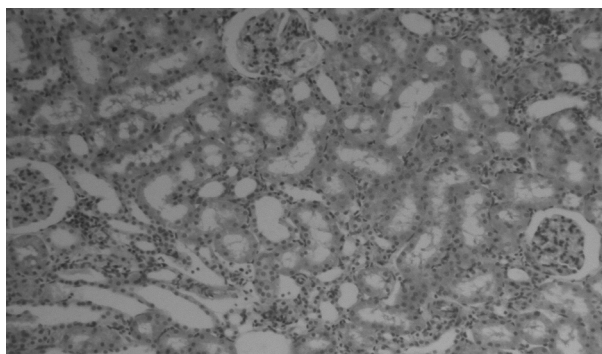
Експерименти виконано згідно з правилами «Європейської конвенції захисту хребетних тварин, що використовуються у експериментальних і інших наукових цілях» [11].

Ділянки нирок для гістологічного дослідження вирізали через обидва шари (кірковий і мозковий) і ниркову лоханку на рівні воріт. Матеріал фіксували в 10% розчині нейтрального формаліну, проводили по спиртах висхідної концентрації, заливали в целоїдин-парафін. Зрізи органів товщиною 5-7 мк забарвлювали гематоксиліном і еозином [2, 3, 5].

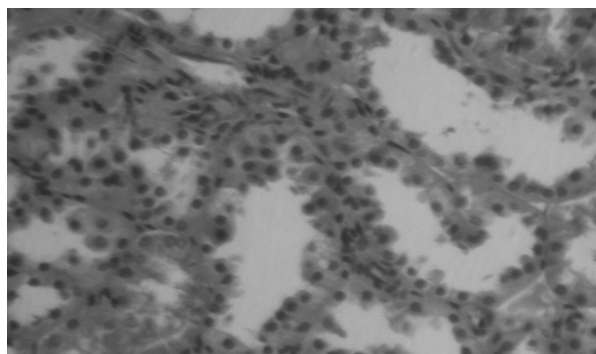
## РЕЗУЛЬТАТИ ДОСЛІДЖЕННЯ ТА ЇХ ОБГОВОРЕННЯ

Згідно з даними морфологічних досліджень, у нирках інтактних тварин (рис. 1А) спостерігається чітке розділення на кору і мозкову речовину. Кіркові ниркові тільця помірно варіабельні за розмірами, гломерулярна мережа в них має виражений ажурний малюнок. Повнокров'я капілярів, клітинна насиченість мезангіального простору і вираженість сечового простору в клубочках відповідає нормі так само, як і щільність розташування самих клубочків у кірковій речовині. Цитоплазма епітеліоцитів проксимального і дистальних відділів каналців нефрону інтенсивно ацидофільна, просвіт каналців помірний, епітеліоцити кінцевих відділів збірних трубок також не змінені. Стан внутрішньоорганних судин не порушений.

Щоденне внутрішньошлункове введення 1% водного розчину етиленгліколю тваринам групи контрольної патології (рис. 1Б) викликає у щурів виражені зміни структури нирок. Клубочки зменшені, «піджаті», їх капілярні петлі часто колабовані. У деяких полях зору видно екземпляри, що гинуть, — колабовані або ішемічно змінені клубочки, часто в капсулі на місці загиблого клубочка видно кальцифікати які випали. Яскраво виражені каналцеві й інтерстиціальні ураження, при цьому задіяні як проксимальні, так і дистальні відділи нефрону. Канальці (частіше дистальні) різко розширені, що супроводжується відповідним сплюсненням епітелію.



А

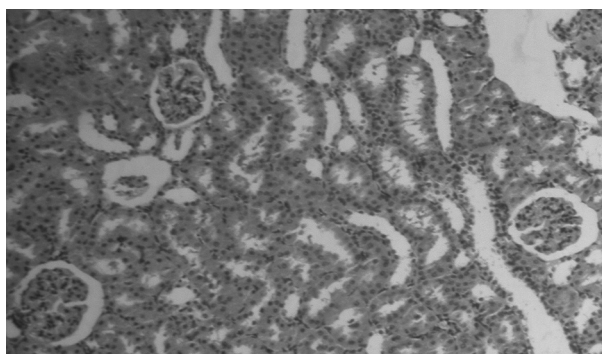


Б

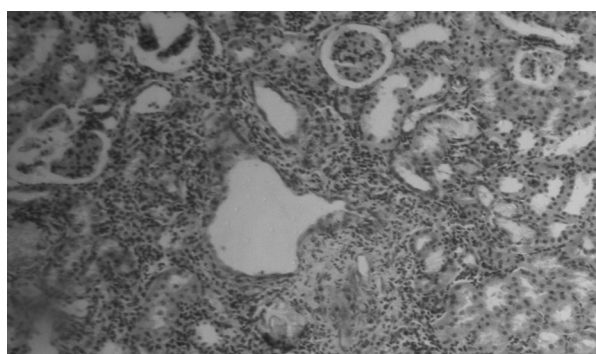
Рис. 2. Морфоструктура нирок щурів під впливом «Фларосуцину». А) Гістоструктура клубочків і канальців нефрону збережена. Сечовий простір подекуди розширений. Гематоксилін-еозин. Зб. 160. Б) Кіркова речовина нирки щурів. Проліферація двоядерних клітин в канальцях. Гематоксилін-еозин. Зб. 250.

Під впливом «Фларосуцину» морфоструктура нирок тварин характеризувалася вираженим розділенням на кору і мозкову речовину. Ниркові тільця були в основному однакові за розміром, з чітким рельєфом судинних петель, помірним вмістом клітин у мезангіальному просторі. Ступінь десквамації апікальних полюсів епітеліоцитів канальців не перевищував такої в інтактному контролі. Подекуди в гломерулах спостерігалось розширення сечового простору (рис. 2А). У канальцевому апараті (рис. 2Б) зустрічалися незначні дистрофічні зміни епітелію, зрідка — розтягування, коли парціальні пошкоджені епітеліальні клітини приймали різко сплюснену форму. Таких канальців небагато, і вони розташовані поряд з відносно нормальними канальцями, просвіти яких відкриті з невеликими варіаціями й облямовані низьким призматичним епітелієм. Зустрічаються ознаки регенерації ушкоджених структур — мітози і двоядерні клітини, число яких різко зростає.

Після лікувально-профілактичного введення препарату порівняння «Фітолізину» (рис. 3А) у деяких мікропрепаратах тварин виявлені зміни можна охарактеризувати як слабкі, такі, що охоплюють незначну частину звитих канальців. У них відмічалось нерізко виражене розширення просвіту, дрібні ділянки дезорганізації і набухання епітелію. Фільтраційний апарат, прямі канальці та збірні трубочки у таких тварин, як правило, не залучені до процесу. У стромі подекуди видно дрібні скупчення лімфоїдних клітин. У деяких тварин інтенсивність змін була дещо вищою. У клубочках відмічена дільчастість структури, у звитих канальцях виявлені дистрофічні зміни епітелію — вакуолізація, некроз. Просвіти деяких канальців розширені, нефротелій уплющений. В інших, навпаки, відмічено розпушування і набухання епітелію, просвіти в таких канальцях практично не визначаються. У стромі зустрічалися дрібноосередкові інфільтрати. У частині канальців від-



А



Б

Рис. 3. Морфоструктура нирок щурів під впливом «Фітолізіну». Кіркова речовина нирки щурів. А) Практично нормальна структура органа, колабований клубочок. Б) Лімфоїдна інфільтрація стромы, клубочки, що гинуть, втрата цитоархітекτονіки. Гематоксилін-еозин. Зб. 160.



мічено регенеративне збільшення кількості двоядерних клітин, що іноді заповнюють просвіт каналця. Відмічені також ділянки, що майже не відрізнялися від тварин з контрольною патологією (рис. 3Б), проти вони є поодинокими.

## ВИСНОВКИ

1. Щоденне внутрішньошлункове введення 1% водного розчину етиленгліколю протягом 14 діб призводить до розвитку у тварин стійкої вираженої патології нирок усіх відділів нефрону та інтерстицію.

2. «Фларосукцин» при лікувально-профілактичному застосуванні чинить виражений протекторний та лікувальний ефект, що не поступається препарату порівняння «Фітолізину».

## ЛІТЕРАТУРА

- Аляев Ю.Г. Современные аспекты медикаментозного лечения больных мочекаменной болезнью / Ю.Г.Аляев, В.И.Руденко, Е.В.Философова // РМЖ. — 2006. — №2. — С. 18-22.
- Гистология, цитология и эмбриология / Под ред. Ю.И.Афанасьева, Н.А.Юриной. — 5-е изд., перераб. и доп. — М.: Медицина, 2002. — 744 с.
- Гистология: Учебник / Под. ред. Э.Г.Улумбекова, Ю.А.Челышева. — 2-е изд., перераб. и доп. — М.: ГЭОТАР-МЕД, 2002. — 672 с.
- Дзеранов Н.К. Лечение мочекаменной болезни — комплексная медицинская проблема / Н.К.Дзеранов, Д.А.Бешлиев // Consilium-medicum: приложение — Урология. — 2003. — С. 18-22.
- Микроскопическая техника: Руководство / Под ред. Д.С.Саркисова, Ю.Л.Перова. — М.: Медицина, 1996. — 544 с.
- Мирошников В.М. Лекарственные растения и препараты растительного происхождения в урологии / В.М.Мирошников. — МЕДпрессинформ, 2005. — 239 с.
- Папаян А.В. Маркеры функции почек и оценка прогрессирования почечной недостаточности / А.В.Папаян, В.В.Архипов, Е.А.Береснева // Терапевтический архив. — 2004. — №4. — С. 83-90.
- Петков В. Современная фитотерапия / В.Петков. — София: Медицина и физкультура, 1988. — С. 260-403.
- Рациональная фармакотерапия в урологии. Руководство для практикующих врачей / Под общей ред. Н.А.Лопаткина, Т.С.Перепахановой. — М.: Литтерра, 2006. — 818 с.
- A comparative study on several models of experimental renal calcium oxalate stones formations in rats / J.Liy, Z.Cao, Z.Zhang et al. // J. Huazhong Univ. Sci. Technol. Med. Sci. — 2007. — Vol. 27. — P. 83-87.
- European convention for the protection of vertebrate animals used for experimental and other scientific purpose: Council of Europe. — Strasbourg, 1986. — 52 p.
- L'intoxication par l'ethylene-glycol. Un contrepoison: l'ion citrate / Ch.Debray, Ch.Vaille, Et.Martin et al. // Semaine hopitiaux Paris. — 1968. — Vol. 44, №67. — P. 3301-3309.

**Т.И.Ермоленко, Т.В.Деева, И.А.Отришко.**  
**Исследование влияния препарата «Фларосукцин» на морфологическую структуру почек при условии развития экспериментальной почечной недостаточности. Харьков, Украина.**

**Ключевые слова:** «Фларосукцин», «Фитолизин», экспериментальная почечная недостаточность, морфологическая структура.

Представлены результаты изучения влияния препарата «Фларосукцин» на морфологическую структуру почек крыс в условиях экспериментальной почечной недостаточности. В ходе исследования показано, что под влиянием хронического введения нефротоксического этиленгликоля у животных развивается стойкая выраженная патология почек, в которую вовлекаются все отделы нефрона и интерстиция. Лечение-профилактическое применение препарата «Фларосукцин» в дозе 2,0 мл/кг оказывает выраженный протекторный и лечебный эффект, который не уступает препарату сравнения «Фитолизину». Полученные результаты обуславливают перспективность исследуемого объекта как потенциального нефропротекторного средства при применении у пациентов с почечной недостаточностью на фоне камнеобразования.

**T.I.Iermolenko, T.V.Deeva, I.A.Otrishko.**  
**Study of «Flarosuksin» influence on morphological structure of kidneys at experimental kidney insufficiency development. Kharkiv, Ukraine.**

**Key words:** «Flarosuksin», «Phytolysinum», experimental kidney insufficiency, morphological structure.

The results of «Flarosuksin» influence study on the morphological structure of kidneys of rats at the conditions of experimental kidney insufficiency of are presented. Daily intragastric introduction of nephrotoxic ethyleneglycol during results in development at animals of the proof expressed pathology of kidneys of all nephrons departments and intersticium. Medical-prophylactic application of «Flarosuksin» in dose 2,0 ml/kg was rendered by the expressed protective and medical effect which corresponds preparation of comparison «Phytolysinum». The got results stipulate availability of the probed object as the potential nephroprotective mean at application for patients with kidney insufficiency on the background of stone formations.

Надійшла до редакції 16.03.2013 р.