

Передумови виникнення порушень морфогенезу жіночих статевих органів

Д.В.Проняєв, Т.В.Хмара

Буковинський державний медичний університет, кафедра анатомії, топографічної анатомії та оперативної хірургії, кафедра анатомії людини ім. М.Г.Туркевича Чернівці, Україна

Макроскопічне дослідження топографоанатомічних особливостей жіночих статевих органів проведено на 48 плодах людини 4-10 місяців з використанням анатомічного препарування та морфометрії. Під час дослідження встановлена патологічна асиметрія розмірів і топографії яєчників і маткових труб. Встановлені морфологічні передумови виникнення вроджених вад розвитку внутрішніх і зовнішніх жіночих статевих органів і запропонована класифікація аномалій органів жіночої статевої системи на основі етапів ембріогенезу.

Ключові слова: яєчник, маткова труба, матка, морфогенез, вада.

ВСТУП

Одне з перших місць серед напрямів реформування медичної галузі в Україні займає усвідомлення значення перинатальних факторів в етіології багатьох хвороб дитини та пошук оптимальних методів діагностики та лікування новонароджених. Проблемним питанням залишається діагностика та корекція вроджених вад розвитку (ВВР), які складають 27,3% втрат немовлят [3]. Провідне місце серед усіх ВВР займають вади центральної нервової системи (32,63%), на другому місці знаходяться ВВР нирок (15,16%). Найменша частота спостерігається серед ВВР статевих органів (2,29%), що може бути пов'язано з труднощами при діагностиці [4]. За останні 5 років показник малюкової смертності в країні був знижений на 17,3% (з 11,0 до 9,1 на 1000 народжених живими відповідно в 2007 та 2011 рр.) [2]. У джерелах літератури зустрічаються фрагментарні

повідомлення про морфогенез і різні ВВР жіночих статевих органів [1, 5, 6]. Однак дотепер бракує фундаментальних робіт щодо класифікацій ВВР жіночих статевих органів. У даній науковій статті ми пропонуємо розширену класифікацію ВВР жіночих статевих органів на основі етапів ембріогенезу та з урахуванням сучасних нормативів Міжнародної класифікації хвороб (МКХ-10).

Метою дослідження було розробити класифікацію вроджених вад розвитку внутрішніх і зовнішніх жіночих статевих органів на основі етапів ембріогенезу.

МАТЕРІАЛИ ТА МЕТОДИ ДОСЛІДЖЕННЯ

Дослідження проведено на 48 плодах людини жіночої статі 81,0-375,0 мм ТКД без ознак патології органів сечової і статевої систем, отриманих внаслідок передчасних пологів від практично здорових жінок або внаслідок абортів за медичними показаннями з боку матері чи за соціальними показаннями. Макроскопічне дослідження проведено на базі Чернівецької обласної комунальної медичної установи «Патологоанатомічне бюро» з дотриманням основних положень біоетики та відповідно до наказу МОЗ України №690 від 23.09.2009 р. Застосовували методи звичайного та тонкого препарування під контролем бінокулярної лупи, макромікроскопії, морфометрії та схематичного замальовування вроджених вад жіночих статевих органів.

РЕЗУЛЬТАТИ ДОСЛІДЖЕННЯ ТА ЇХ ОБГОВОРЕННЯ

Нами встановлені певні особливості будови і топографії внутрішніх жіночих статевих органів упродовж плодового періоду онтогенезу людини. Зокрема анатомічними особливостями яєчників плодів людини є їх сегментарна

ТАБЛИЦЯ 1

Морфометричні параметри (середні арифметичні) яєчників і маткових труб плодів людини

		Місяці						
		4	5	6	7	8	9	10
Правий яєчник	Білатеральний розмір, мм	7,7	10,5	11,0	12,5	13,9	15,0	17,2
	Вентродорсальний розмір, мм	2,4	3,0	4,0	5,1	5,1	5,3	6,0
	Краніокаудальний розмір, мм	2,5	2,0	2,5	3,3	3,3	3,4	4,2
Лівий яєчник	Білатеральний розмір, мм	6,5	9,6	11,0	12,4	12,9	14,0	15,7
	Вентродорсальний розмір, мм	2,2	2,7	3,8	3,9	4,3	5,0	5,5
	Краніокаудальний розмір, мм	1,4	1,8	2,0	3,1	3,0	3,3	4,0
Права маткова труба	Довжина	10,8	12,0	14,5	17,9	19,5	25,0	28,8
Ліва маткова труба		9,1	11,4	13,1	16,4	17,0	19,0	25,2

будова та відносно великі розміри. Встановлено, що морфометричні параметри правого яєчника дещо переважають над такими лівого, що, на нашу думку, є нормальним явище масиметрії розмірів парних органів (табл. 1). Проте в деяких випадках спостерігається значне (більше 5,5 мм) переважання деяких (наприклад, білатерального розміру) морфометричних параметрів правого яєчника над відповідним розміром лівого яєчника, що кваліфікується нами як патологічна асиметрія (рис. 1). Зазначимо, що така асиметрія притаманна не лише яєчникам, але й матковим трубам. Слід зауважити, що інтенсивність процесів опускання правого та лівого яєчників упродовж пренатального періоду онтогенезу є також асинхронною і не закінчується після народження. Нами встановлено виражену асиметрію топографії парних внутрішніх жіночих статевих органів плодів. Проте синтопічні взаємовідношення яєчників і маткових труб із суміжними органами і структурами справа та зліва у більшості (43) досліджуваних плодів майже однакові. Так, до передньої та верхньої поверхонь матки, маткових труб та яєчників прилягають петлі тонкої кишки. Своєю задньою поверхнею внутрішні жіночі статеві органи стикаються із сечоводами та клубовими судинами.

Внутрішні жіночі статеві органи в плодовому періоді характеризуються вираженим поліморфізмом та асиметрією, крайні форми яких, на нашу думку, і є факторами, що можуть призвести до виникнення їх ВВР.

Загальновідомою є ембріологічна класифікація ВВР внутрішніх жіночих статевих органів, запропонована V. Buttram (1983), згідно з якою автор виділяє шість класів:

Клас I. Часткова відсутність парамезонефральних проток Мюллера:

I. A — агенезія (відсутність) піхви — відсутність піхви або піхва представлена незначною заглибиною (сліпим закутком);

I. B — агенезія шийки матки — шийка представлена горбком до 8,0-10,0 мм у діаметрі, канал шийки матки відсутній чи закінчується сліпо;

I. C — агенезія матки — матка має вигляд вузького і короткого (рудиментарного) циліндра;

I. D — агенезія маткових труб;

I. E — комбінована агенезія.

Клас II. Однорога матка:

II. A — з рудиментарним (недорозвиненим) рогом:

II. A. 1 — з ендометріальною порожниною;

II. A. 1a — яка сполучається з другим рогом;

II. A. 1b — що не сполучається з другим рогом;

II. A. 2 — без ендометріальної порожнини;

II. B — без рудиментарного рога.

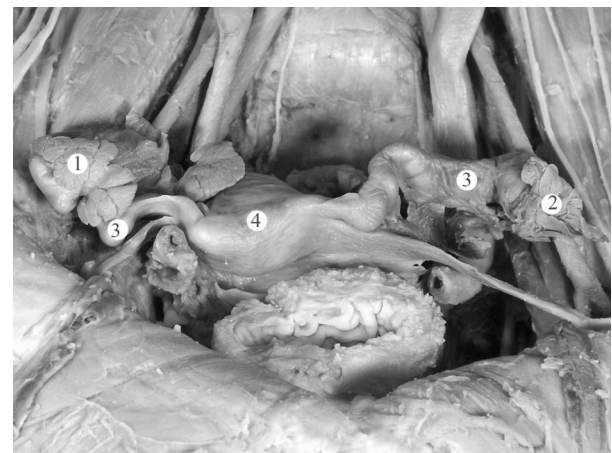


Рис. 1. Внутрішні жіночі статеві органи плода 340,0 мм ТКД. Макропрепарат. Зб. 2,2^а: 1 — правий яєчник; 2 — лівий яєчник; 3 — маткові труби; 4 — матка.

Клас III. Подвоєння матки.

Клас IV. Дворога матка:

IV. А — з повним розділенням (до внутрішнього вічка матки);

IV. В — з частковим розділенням;

IV. С — сідлоподібна матка.

Клас V. Перегородчаста матка:

V. А — повна перегородка (до внутрішнього вічка матки);

V. В — неповна перегородка.

Клас VI. Матка зі змінами її порожнини (Т-подібна, тяжі в порожнині матки, розширення нижніх с матки внаслідок внутрішньоутробного впливу діетилстильбестролу, туріналу та ін.).

Аналізуючи власні результати дослідження та відомості літератури, відмічаємо, що питання виникнення ВВР є досить дискусійним і викликає чимало суперечок. Вважаємо за доцільне розділяти вроджену патологію, яка сформувалась в ембріональному періоді, та таку, що розвинулась під впливом певних факторів плодового та раннього неонатального періодів, і пропонуємо наступну класифікацію ВВР жіночих статевих органів.

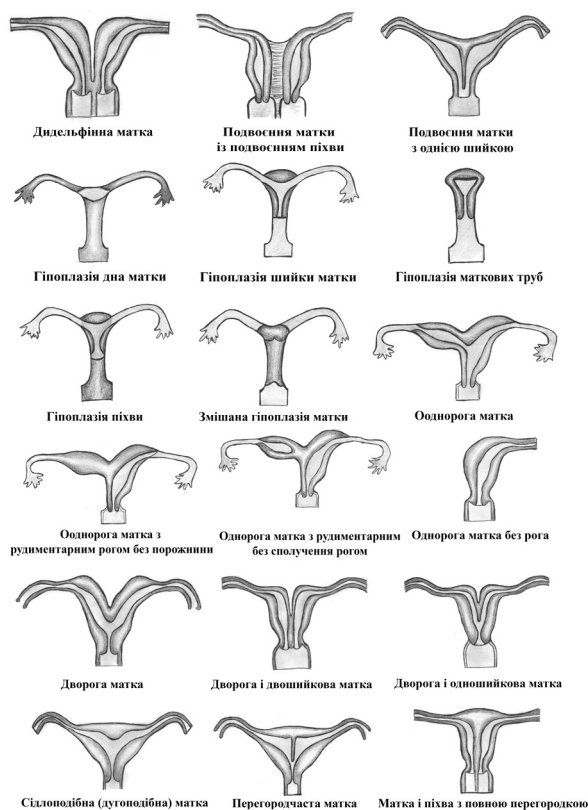


Рис. 2. Вроджені вади внутрішніх жіночих статевих органів (схеми).

Вроджені вади внутрішніх жіночих статевих органів

А. Аномалії матки:

I. Аномалії кількості (рис. 2):

1) агенезія та аплазія матки — повна відсутність матки є досить рідкісною аномалією. Також може спостерігатися: а) агенезія та аплазія шийки матки; б) атрезія шийки матки — при цій аномалії тіло матки з'єднується з піхвою за допомогою тонкого тканинного тяжа без просвіту;

2) дидельфінна матка (*uterus didelphys*) — при цій аномалії є дві самостійні матки і дві розділені між собою піхви. Кожна матка має одну маткову трубу та один яєчник;

3) подвійна матка (*uterus duplex*) є дефектом розвитку, який характеризується подвоєнням матки або її тіла внаслідок неповного злиття двох парамезонефральних проток. Розрізняють такі різновиди подвоєння матки: а) подвійна матка із подвоєнням піхви (*uterus duplex et vagin duplex*) — виникає, коли обидві парамезонефральні протоки стикаються в середній і нижній своїй частині, проте залишаються нез'єднаними на всьому їх протязі; б) подвійна матка із подвоєнням шийки матки і піхви — формується при повному незлитті обох парамезонефральних проток; в) інші подвоєння матки — може бути подвійна матка з однією шийкою, подвійна матка з двома шийками і однією піхвою.

II. Аномалії положення:

1) ретроверзіо (*retroversio*) — зміщення дна і тіла матки назад;

2) ретрофлексіо (*retroflexio*) — тіло матки нахилене назад стосовно її шийки, внаслідок чого між тілом і шийкою матки утворюється відкритий дозадку кут.

III. Аномалії будови:

1) інфантильна матка (*uterus infantilis*), або дитяча (недорозвинена), матка є проявом відставання в розвитку правильно сформованого органа, що відбувається вже після народження дівчинки. У випадку відставання в розмірах матки мова йдеться про її гіпоплазію. Виділяють три ступені розвитку гіпоплазії матки: зародкова (фетальна), інфантильна (дитяча) і підліткова (дівоча) матка;

2) однорога матка (*uterus unicornis*) є наслідком гіпоплазії (недорозвинення) однієї з парамезонефральних проток. Залежно від стану рудиментарного рога розрізняють такі варіанти однорогої матки: а) однорога матка з нефункціонуючим рудиментом другого рога формується тільки з однієї парамезонефральної протоки при повній атрезії іншої. Рудиментарний ріг має вигляд тонкого шнура без порожнини; б) однорога

матка з функціонуючим другим рогом, в якому є порожнина, яка вистелена ендометрієм. У рудиментарному розі відбуваються певні менструальні трансформації. У рудиментарному розі може накопичуватися вміст, наприклад кров у період статевого дозрівання, якщо функціонуюча порожнина рудиментарного рога не сполучається з порожниною матки;

3) дворога матка (*uterus bicornis*) є наслідком часткового незлиття парамезонефральних проток. Розрізняють такі різновиди дворогої матки: а) дворога матка з розділеним тілом при спільній шийці (*uterus bicornis unicervicalis*) є найбільш частим варіантом дворогої матки. При цій аномалії виявляються два відокремлених один від одного тіла матки, що мають одну спільну шийку; виникає внаслідок злиття парамезонефральних проток в ділянці шийки матки; б) двошийкова матка (*uterus bicornis bicervicalis*) — різко виражений варіант дворогої матки, при якій розмежовані не тільки тіла, але й шийки маток; в) дворога матка з одним замкненим рудиментарним рогом (*uterus bicornis cumcornurudimentario*); г) дворога матка з двома рудиментарними рогами солідної будови (*uterus bicornis rudimentarius solidus*) формується при незлитті обох парамезонефральних проток, які не мають просвіту, при цьому обидві матки являють собою два рудиментарні роги солідної будови без просвіту; д) сидлоподібна матка (*uterus introrsumarquatus*), або дугоподібна матка (*uterus arcuatus*), — найменш виражений варіант дворогої матки, при цьому розділеним є тільки дно матки;

4) перегородчаста матка (*uterus septatus*) є проявом неповного злиття парамезонефральних проток. При цій аномалії форма матки наближена до нормальної, у той час як її порожнина розділена повною (*uterus septus*) або неповною (*uterus subseptus*) перегородкою. Повна перегородка, як правило, виявляється від дна матки до її вічка. Неповна перегородка розмежовує тільки частину матки в ділянці її дна або шийки;

5) атрезія порожнини матки трапляється рідко, переважно локалізується в ділянці шийки і є наслідком зарощення каналу шийки матки на рівні внутрішнього вічка;

6) ембріональна кіста шийки матки;

7) ембріональна кіста широкої маткової зв'язки;

8) вроджені фістули між маткою та травним і сечовивідним шляхами;

9) синдром Майєра-Рокитанського-Кюстера — спадкова аномалія розвитку матки (можливо, аутосомно-домінантне спадкування) —

матка зазвичай розділена на дві частини без порожнини; відсутній ендометрій, яєчники розміщені відносно високо; гіпопластичні маткові труби з просвітом; майже повністю відсутня піхва; загальна гіпоплазія зовнішніх статевих органів.

Б. Аномалії яєчників:

І. Аномалії кількості:

1) ановарія (*anovaria*) — відсутність яєчника;

2) поліоварія (*polyovaria*) — надчисельність яєчника.

ІІ. Аномалії будови:

1) кіста яєчника;

2) перекручування яєчника;

3) відкритий (необлітерований) піхвовий відросток яєчника (*processus vaginalis apertus ovarii*).

В. Аномалії маткових труб:

І. Аномалії кількості:

1) агенезія маткової труби — одно- чи двостороння відсутність труби;

2) подвоєння (часткове або повне) маткової труби; може бути одно- чи двостороннє.

ІІ. Аномалії будови:

1) вроджене роз'єднання маткової труби або її частини, наприклад ампули;

2) гідросальпінкс — водянка маткової труби характеризується патологічним нагромадженням рідини в трубі;

3) ембріональна кіста маткової труби.

Г. Аномалії піхви:

І. Аномалії кількості:

1) агенезія піхви (*agenesia vaginae*) — первинна повна відсутність піхви;

2) аплазія піхви (*aplasia vaginae*) — первинна відсутність частини піхви спостерігається при недорозвиненні нижніх відділів парамезонефральних проток, зумовлена припиненням каналізації піхвової трубки (в нормі завершується на 18-му тижні внутрішньоутробного розвитку);

3) атрезія піхви (*atresia vaginae*) — вторинна відсутність піхви внаслідок повного або часткового зарощення піхви; пов'язана із запальним процесом у внутрішньоутробному періоді розвитку;

4) подвоєння піхви;

5) додаткова замкнена піхва.

ІІ. Аномалії будови:

1) перегородчаста піхва (*vagina septacongenita*) є однією з причин стенозів піхви, досить часто поєднується з подвоєнням матки. Ця аномалія виникає внаслідок незлиття дистальних кінців парамезонефральних проток, тоді з їх стінок, що розташовані одна над одною,

формується перегородка. Остання являє собою перетинку різної товщини і протяжності. Повна сагітальна (поздовжня) перегородка (*vagina septa*) виявляється по всій довжині піхви і досягає склепінь. Неповна перегородка (*vagina subseptata*) ділить піхву на дві частини тільки в окремому її відділі (нижньому, середньому, верхньому, в ділянці склепінь). Часто неповна перегородка локалізується в нижній 1/3 піхви. Трапляється також поперечна перегородка піхви у вигляді півмісяцевої чи колової складки, в центрі якої є отвір різного діаметра;

2) прямокишково-піхвова нориця.

Вроджені вади зовнішніх жіночих статевих органів

А. Аномалії дівочої перетинки та жіночої соромітної ділянки (вульви):

І. Аномалії будови:

1) дірчаста дівоча перетинка;

2) неперфорована дівоча перетинка (*hymen imperforatus*);

3) гінатрезія — атрезія (зарощення) дівочої перетинки (*atresia hymenis; hymenocclusus*) виявляється з настанням періоду статевого дозрівання. Кров під час менструації поступово заповнює піхву (*haematocolpos*), далі матку (*haematometra*) і в подальшому матковій труби (*haematosalpinx*);

4) деформація вульви може бути наслідком гіпо- та епіспадії, зокрема при гермафродитизмі. Крім того, деформація вульви виникає при вродженій аномалії, коли в піхву чи присінок піхви відкривається відхідник (*anus vestibularis*);

5) зрощення малих соромітних губ виникає внаслідок зрощення статевих складок ембріона, що притаманне тільки для чоловічої статі. Зрощення малих соромітних губ відбувається по всій їх довжині, за винятком передніх кінців, де вони переходять у покрив короткого клітора. При цьому залишається отвір, подібний до зовнішнього вічка чоловічого сечівника, що слугує для виходу сечі та крові під час менструації. Внаслідок зрощення малих соромітних губ присінок піхви перетворюється в канал, подібний до чоловічого сечівника, проте він коротший;

6) гіпертрофія соромітних губ трапляється досить рідко;

7) гіпертрофія клітора — надмірний розвиток клітора, який за величиною і формою нагадує статевий член.

ВИСНОВКИ

1. Послідовність етапів формування аномалій жіночої статевої системи є зворотною по відно-

шенню до нормальної послідовності морфогенезу внутрішніх і зовнішніх жіночих статевих органів і становлення їх топографоанатомічних взаємовідношень між собою та із суміжними органами і структурами впродовж внутрішньоутробного періоду розвитку людини.

2. Виражена перевага морфометричних показників правого яєчника, правої маткової труби над відповідними показниками лівих яєчника і маткової труби є патологічною асиметрією.

3. Існує зв'язок вроджених аномалій органів жіночої статевої системи з критичними періодами в їх розвитку, коли найбільш інтенсивно відбувається процес закладки та органогенезу певного внутрішнього чи зовнішнього жіночого статевого органа.

Перспективи подальших розвідок у даному напрямі полягають у комплексному вивченні корелятивних взаємовідношень жіночих статевих органів у новонароджених людини.

ЛІТЕРАТУРА

1. Адамян Л.В. Результаты макроскопического и иммуногистохимического исследования маточных рудиментов у пациенток с аплазией матки и влагалища (синдром Рокитанского-Кюстнера-Майера) / Л.В.Адамян, Т.Г.Боровая, З.Н.Макиян и др. // Проблемы репродукции. — 2007. — Т. 13, №6. — С. 75-76.
2. Знаменська Т.К. Національний проект «Нове життя. Нова якість охорони материнства та дитинства»: інновації наукового супроводу та медичної освіти / Т.К.Знаменська, Т.М.Бойчук, Ю.Д.Годованець // Неонатологія, хірургія та перинатальна медицина. — 2013. — Т. 3, №1 (7). — С. 13-18.
3. Мельничук Л.В. Аналіз організації медичної допомоги новонародженим в місті Чернівцях та перспективи її розвитку / Л.В.Мельничук // Перинатальна охорона плода: проблема, наслідки, перспективи: матер. науково-практ. конф. з міжнар. участю (Чернівці, 14 квітня 2011 р.). — Чернівці: Медуніверситет, 2011. — С. 102-104.
4. Ризничук М.О. Частота вроджених вад розвитку у дітей Чернівецької області за даними генетичного моніторингу / М.О.Ризничук // Перинатальна охорона плода: проблема, наслідки, перспективи: матер. науково-практ. конф. з міжнар. участю (Чернівці, 14 квітня 2011 р.). — Чернівці: Медуніверситет, 2011. — С. 126-127.
5. Byrne J. Excess Risk for Mullerian Duct Anomalies in girls with wilms tumor / J.Byrne, H.S.Nicholson // Med. Pediatr. Oncol. — 2002. — Vol. 38. — P. 258-259.
6. Brüssow K.P. Fertilization and early embryonic development in the porcine fallopian tube / K.P.Brüssow, J.Rátky, H.Rodriguez-Martinez // Reprod. Domest. Anim. — 2008. — Vol. 43. — Suppl. 2. — P. 245-251.

Д.В.Проняев, Т.В.Хмара. Предпосылки возникновения нарушений морфогенеза женских половых органов. Черновцы, Украина.

Ключевые слова: яичник, маточная труба, матка, морфогенез, порок.

Макроскопическое исследование топографоанатомических особенностей женских половых органов проведено на 48 плодах человека 4-10 месяцев с использованием анатомического препарирования и морфометрии. Во время исследования установлена патологическая асимметрия размеров и топографии яичников и маточных труб. Установлены морфологические предпосылки возникновения врожденных пороков развития внутренних и наружных женских половых органов и предложена классификация аномалий органов женской половой системы на основании этапов эмбриогенеза.

D.V.Proniaiev, T.V.Khmara. Preconditions of the origin of disturbances of the morphogenesis of the female genital organs. Chernivtsi, Ukraine.

Key words: ovary, uterine tube, uterus, morphogenesis defect.

A macroscopic study of the topographic anatomical specific characteristics of the female genital organs has been carried out on 48 human fetuses aged 4-10 month, using anatomical dissection and morphometry. Pathological asymmetry of the measurements and topography of the ovaries and the uterine tubes was established in the process of the study. We have established the morphological preconditions of the occurrence of congenital developmental defects of the internal and external female genital organs and have proposed a classification of anomalies of the organs of the genital system on the basis of stages of embryogenesis.

Надійшла до редакції 22.06.2013 р.