© Український журнал малоінвазивної та ендоскопічної хірургії
(2010) Vol. 14; 2: 5-15

ОРИГІНАЛЬНІ ДОСЛІДЖЕННЯ

ХИРУРГИЧЕСКАЯ ТАКТИКА В ЛЕЧЕНИИ ОККЛЮЗИОННОЙ ГИДРОЦЕФАЛИИ В ОСТРОМ ПЕРИОДЕ ВЕНТРИКУЛОМЕНИНГИТА — ЦЕЛЕСООБРАЗНОСТЬ ПРОВЕДЕНИЯ ЭНДОСКОПИЧЕСКОЙ ВЕНТРИКУЛОЦИСТЕРНОСТОМИИ ПРИ НАЛИЧИИ НАРУЖНОГО ВЕНТРИКУЛЯРНОГО ДРЕНАЖА

Данчин А.А., Данчин А.Г.

Клиника нейрохирургии и неврологии Главного военно-медицинского клинического центра "Главный военный клинический госпиталь" МО Украины, Киев

Surgical Strategy in Treatment of Obstructive Hydrocephaly Caused by Acute Meningitis — the Endoscopic Third Ventriculostomy vs. the External Ventricular Drains

A.A. Danchin, A.G. Danchin

Clinic of Neurosurgery and Neurology, Main Military Clinical Hospital of the Defense Ministry, Kiev, Ukraine

Received: May 5, 2010
Accepted: May 17, 2010

Адреса для кореспонденції:
Клініка нейрохірургії та неврології
Головний військовий клінічний госпіталь
вул. Госпітальна, 18, Київ, 01133, Україна
Тел./факс: +38-044-522-83-79
e-mail: bomartin@yandex.ru

Summary

We observed 10 patients with post-infective obstructive hydrocephaly. In all cases we performed endoscopic third ventriculistomy (ETV) with good results. In one patient with external ventricular drainage (EVD) which during 4 weeks inducted ventriculomeningitis we successfully performed ETV and removed EVD. All patients were discharged from our hospital in good condition. So, we can recommend the ETV for patients with EVD in cases of post-meningitis obstructive hydrocephaly.

Key words: endoscopic third ventriculostomy, external ventricular drainage, hydrocephaly, meningitis.

Введение

Наружное вентрикулярное дренирование (НВД) — распространенная методика лечения пациентов со спонтанными внутрижелудочковыми и субарахноидальными кровоизлияниями, новообразованиями головного мозга, приводящими к развитию острой окклюзионной гидроцефалии, позволяющая временно эвакуировать избыточно накапливающуюся цереброспинальную жидкость из желудочковой системы головного мозга [6].

Однако длительность применения системы наружного дренирования прямо пропорциональна вероятности развития грозных инфекционных осложнений — вентрикулита, менингита, либо вентрикуломенингита, которые по данным мировой литературы достигают 22% [3,6]. Особенно трудно поддающимися лечению являются случаи, когда первичное воспаление оболочек мозга приводит к развитию острой окклюзионной гидроцефалии и установка наружного вентрикулярного дренажа с одной стороны ликвидирует острую водянку, с другой — поддерживает инфекционный процесс. В доступной литературе мы не встретили работ, которые бы освещали вопросы лечебной тактики при окклюзионной гидроцефалии на фоне вентрикуломенингита при наличии НВД, не освещены моменты, касающиеся избавления пациентов как от наружного дренажа, так и от гидроцефалии при имеющемся воспалительном процессе желудочковой системы.

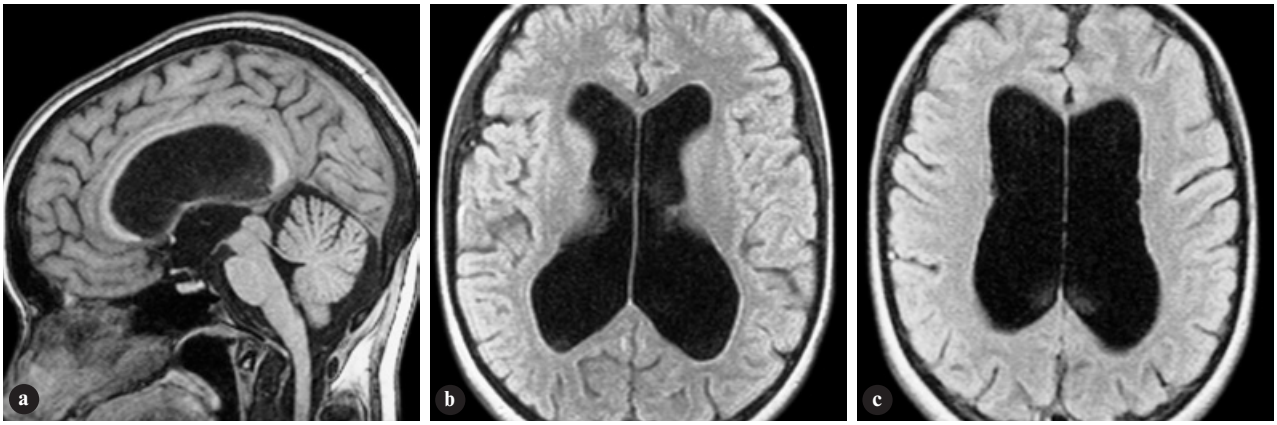

Рис. 1

МРТ головного мозга пациентки Р. — манифестация окклюзионной гидроцефалии, стеноз на уровне водопровода мозга (**a** — сагиттальная проекция; **b, c** — аксиальная проекция).

Рис. 2

МРТ головного мозга пациентки Р., 1 месяц после манифестации гидроцефалии — отмечается выраженная отрицательная динамика в виде значительного расширения боковых и третьего желудочков (**a** — сагиттальная проекция; **b, c** — аксиальная проекция).

Цель нашего *исследования* — разработка комплекса лечебных мероприятий у больных с вентрикуломенингитом, осложненным острой окклюзионной гидроцефалией, определение рациональной хирургической тактики для устранения острой окклюзионной гидроцефалии с возможностью эффективного избавления больных от наружного вентрикулярного дренажа.

Материалы и методы

В 2008-2009 годах в отделении нейрохирургии Главного военного клинического госпиталя МО Украины на лечении находилось 10 взрослых пациентов с первичным менингитом/вентрикулитом, осложнившимся развитием острой окклюзионной гидроцефалии. Средний возраст больных составил 32 года, мужчин было 8 (80%), женщин — 2 (20%).

Все пациенты поступали в отделение в неотложном порядке. В неврологическом статусе превалировала выраженная общемозговая симптоматика, менингиальный синдром, лихорадка. В ясном сознании поступило большинство пациентов — 9 (90%). У 1 пациентки (10%) сознание было нарушено до уровня комы I. Диагностические мероприятия включали общеклинические исследования, КТ, МРТ головного мозга, люмбальные пункции.

С целью ликвидации острой окклюзионной гидроцефалии всем 10 больным была выполнена эндоскопическая перфорация дна третьего желудочка *(ETV)*. Эта методика подробно описана в литературе [1,2,4,10,11]. В последующем проводилась антибактериальная терапия.

Из всех 10 больных лишь в одном наблюдении у пациентки еще до поступления в нашу клинику имелся длительно функционировавший наружный вентрикулярный дренаж, поддерживавший явления вентрику-

Рис. 3

МРТ головного мозга пациентки Р., 2 недели после выполнения наружного вентрикулярного дренирования — сохраняется значительное расширение боковых и третьего желудочков, в передних рогах боковых желудочков воздух (**a** — сагиттальная проекция; **b, c** — аксиальная проекция).

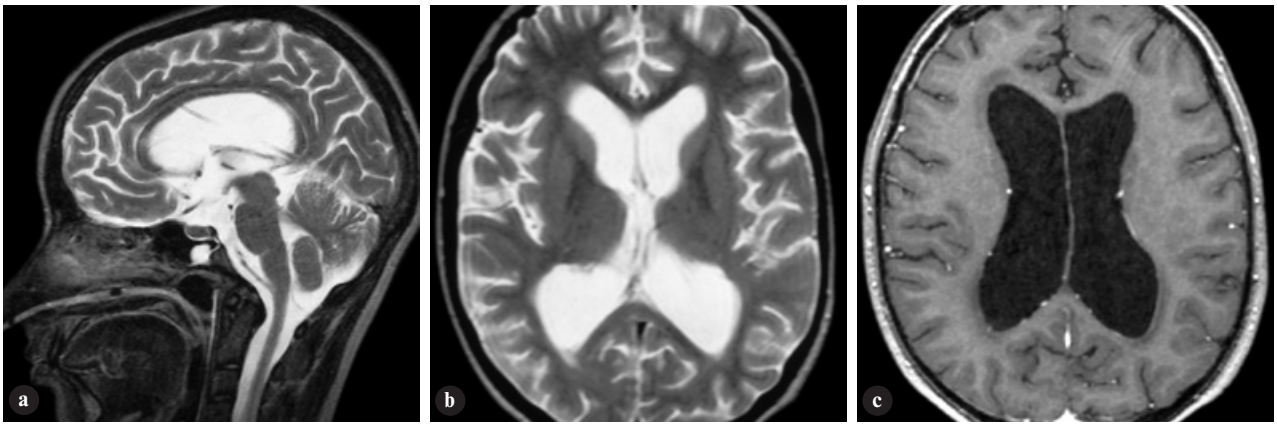

Рис. 4

МРТ головного мозга пациентки Р., 4 недели после выполнения наружного вентрикулярного дренирования — гидроцефалия уменьшилась, воздуха в желудочках нет, наружный вентрикулярный катетер функционирует (**a** — сагиттальная проекция; **b, c** — аксиальная проекция).

лита. При этом он эффективно устранял развившуюся поствоспалительную окклюзионную гидроцефалию, что не позволяло его удалить в общепринятые сроки. Лечебная тактика в стандартной ситуации подразумевала бы длительное антибактериальное лечение для купирования вентрикулита с последующим возможным вентрикулоперитонеальным шунтированием, однако общее состояние больной было настолько тяжелое, что прогнозировать успешность длительной антибактериальной терапии при наличии наружного вентрикулярного дренажа более 4 недель было проблематично. В нашей клинике этой пациентке была применена альтернативная хирургическая тактика, которая привела к ее выздоровлению. Приводим подробное описание данного наблюдения.

Клиническое наблюдение

Больная Р., 18 лет, поступила в клинику нейрохирургии ГВКГ 15/9-2009 г. в тяжелом состоянии.

Диагноз: вентрикуломенингит с развитием стеноза водопровода мозга, окклюзионная гидроцефалия, состояние после наружного вентрикулярного дренирования.

Анамнез заболевания: два месяца назад после переохлаждения развился менингит, осложнившийся слипчивым процессом в области водопровода мозга и окклюзионной трехжелудочковой гидроцефалией (рис. 1). Больная находилась на лечении в нейрохирургическом отделении города Н., в течение 1 месяца проводилась антибактериальная терапия, однако состояние больной прогрессивно ухудшалось — сознание нарушилось до сопора. При контрольной томографии головного мозга гидроцефалия значительно увеличилась (рис. 2). С целью ликвидации водянки мозга выполнено наружное вентрикулярное дренирование, дренаж установлен в передний рог правого бокового желудочка, длительность наружной вентрикулостомии — 2 недели. Состояние пациентки в первые трое суток после выполнения НВД с некоторой положительной динамикой, затем уровень сознания — сопор, на фоне массивной антибактериальной терапии прогрессировал выраженный менингиальный синдром.

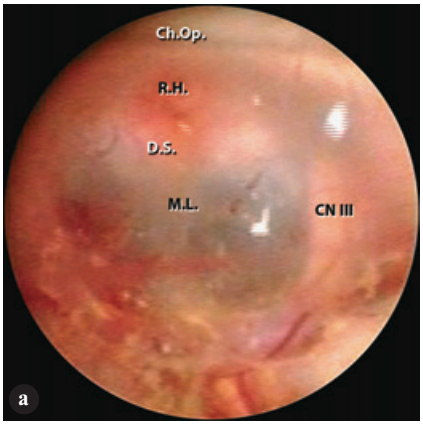

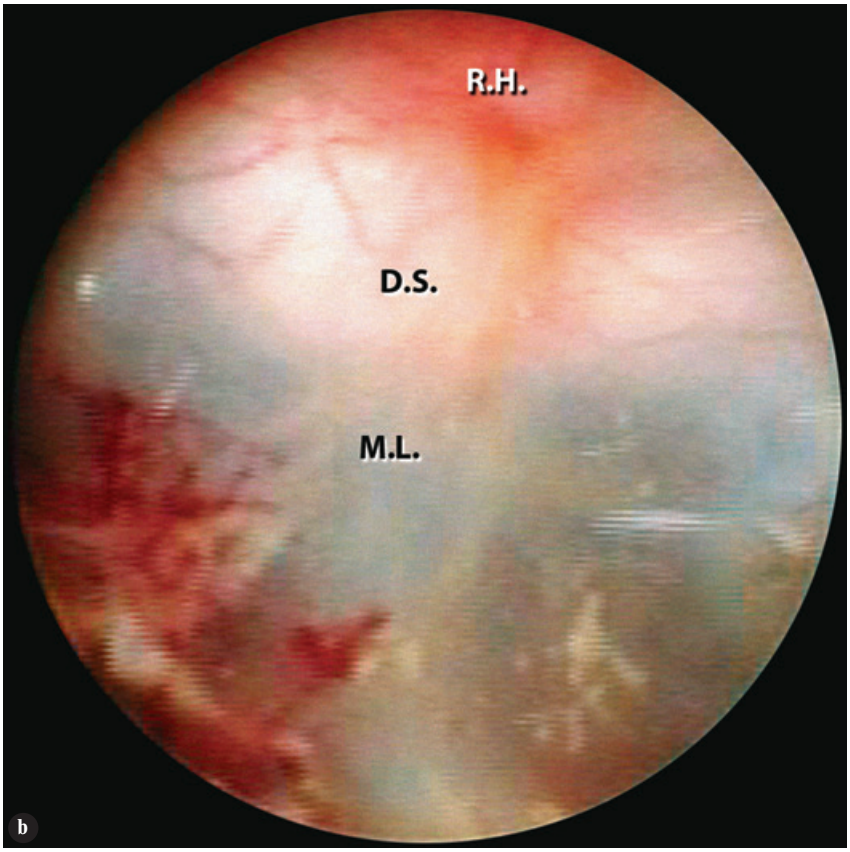

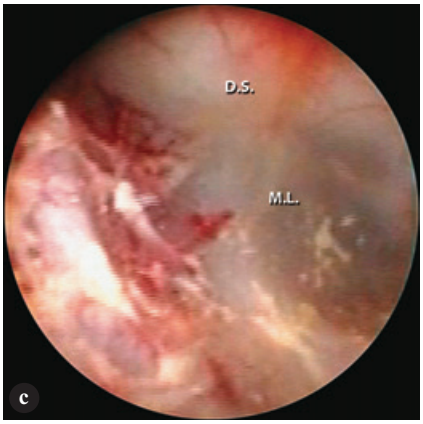

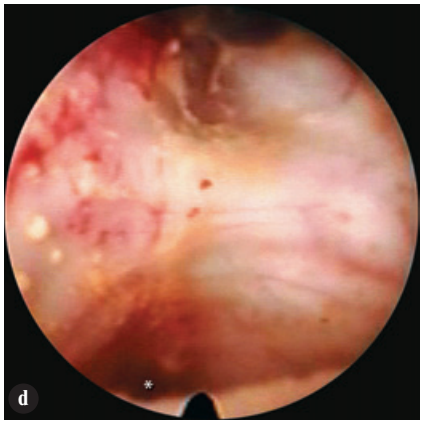

Рис. 5

Эндоскопическая инспекция третьего желудочка:

A (0°). Передние отделы желудочка — все стенки имеют фибринозный налет. Картина вентрикулита.

B (0°). Между мамиллярными телами и спинкой турецкого седла дно истончено — мембрана Лилеквиста покрыта воспалительным налетом.

C (0°). Левая стенка желудочка при близком рассмотрении — картина вентрикулита.

D (30°). Воспаленно измененные задние отделы желудочка — водопровод мозга (обозначен звездочкой) окклюзирован спаечными изменениями.

Обозначения: C.M. — мамиллярные тела; Ch.Op. — хиазма; CN III — правый глазодвигательный нерв; D.S. — спинка турецкого седла; M.L. — мембрана Лилеквиста; R.H. — гипофизарная воронка.

По данным МРТ головного мозга (рис. 3), сохранялась выраженная трехжелудочковая гидроцефалия с наличием воздуха в боковых желудочках.

Больная в тяжелом состоянии была переведена в другое нейрохирургическое лечебное учреждение, где ей выполнена смена наружного вентрикулярного дренажа, проводилась антибактериальная терапия Меронемом. Длительность наружного дренажа — еще 14 дней. При контрольной томографии (рис. 4) имеется положительная динамика со стороны желудочковой системы — воздуха в желудочках мозга нет, размер боковых и третьего Zжелудочков уменьшились, однако общее состояние больной оставалось тяжелым, обусловленным развившимся вентрикулитом. Для дальнейшего лечения пациентка переведена в нашу клинику.

Неврологический осмотр при поступлении (15/9-2009): состояние больной тяжелое, гипертермия до 39°C, сознание нарушено до комы I (8 баллов ШКГ), грубый ротационный и вертикальный нистагм, насильственный поворот головы и глаз влево, выраженный менингиальный синдром, глубокий тетрапарез, явления децерибрационной ригидности.

Местно: в правой лобной области наружный вентрикулярный дренаж, выведенный через кожу на расстоянии 5 см от фрезевого отверстия. По дренажу вытекает прозрачный ликвор под давлением 120 мм водного столба.

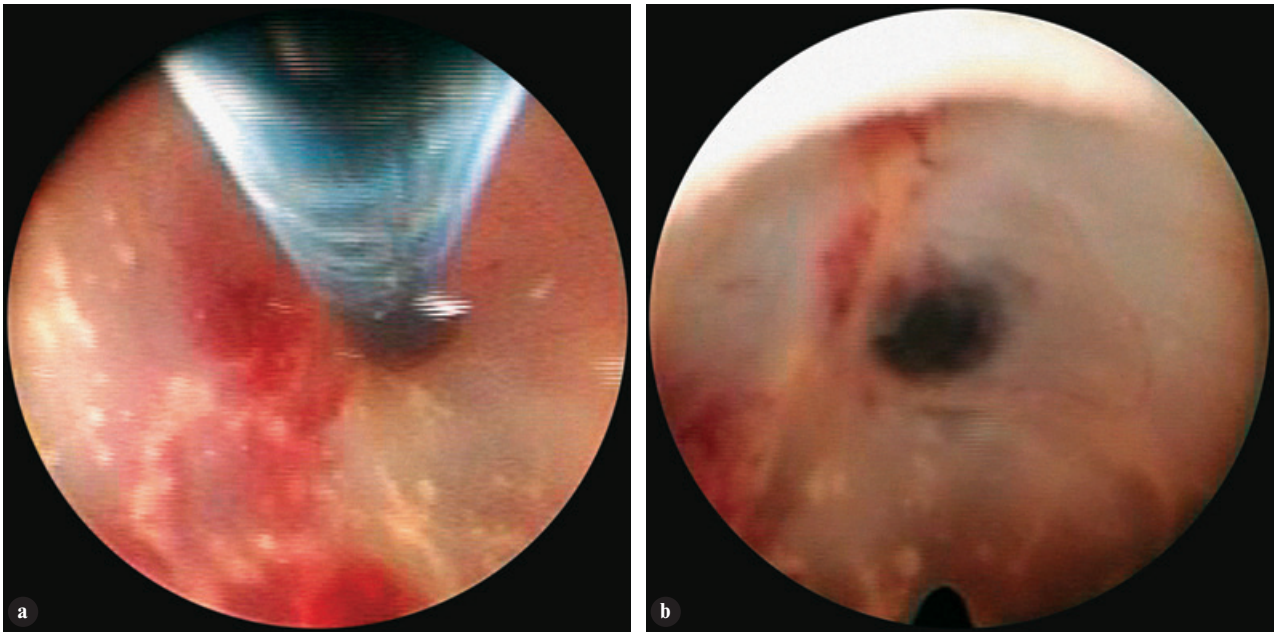

Рис. 6

Этапы эндоскопической перфорации дна третьего желудочка:

A (0°). Перфорация мембраны Лилеквиста тупым путем.

B (0°). Стома — первоначальный диаметр 2 мм.

Лечебная тактика

Пациентке в неотложном порядке выполнено оперативное лечение — эндоскопическая вентрикулоцистерностомия, дополненная удалением наружного вентрикулярного дренажа.

Особенности эндоскопической операции

Учитывая наличие в правом полушарии двух ранее наложенных фрезевых отверстий для НВД, эндоскопический доступ к желудочкам мозга осуществлен из левого полушария. При осмотре — третий желудочек значительно изменен, его поверхность покрыта фибринозными отложениями, на стенках просматриваются множественные участки кровоизлияний, Сильвиев водопровод окклюзирован воспалительным спаечным процессом (рис. 5). Третий желудочек расширен. Между мамиллярными телами и спинкой турецкого седла просматривается истонченная куполообразная мембрана Лилеквиста — в ней выполнена стома с межножковой и понтинными цистернами (рис. 6). Обзору открылись базальные субарахноидальные цистерны и пространства, содержащие основную артерию и ее веточки, краниальные нервы (рис. 7). Их анатомическое строение не изменено. Признаки воспалительных процессов на поверхности моста и образований в нижележащей *cisterna cerebellomedullaris*, аналогичные изменениям в третьем желудочке, не прослеживались. Стома между желудочковой системой и базальными цистернами расширена до 10 мм в диаметре, ликвороциркуляция восстановлена (рис. 8).

Наружный вентрикулярный дренаж из правого бокового желудочка удален.

Послеоперационный период

Пациентке проводилась стандартная медикаментозная терапия, которая применяется у всех больных в раннем послеоперационном периоде по поводу эндоскопической перфорации дна третьего желудочка. Помимо этого, выполнялось интракаротидное введение антибиотиков пенициллинового ряда. На 7 сутки после операции нормализовалась температура тела. Сознание постепенно восстановилось до ясного на 14 сутки. С третей недели больная начала самостоятельно есть, разговаривать, тетрапарез полностью регрессировал. На 20 сутки выписана из отделения.

При осмотре через 7 месяцев очаговой и общемозговой неврологической симптоматики нет. Интеллектуальных нарушений нет. Пациентка хорошо себя чувствует, жалобы не предъявляет. По данным МРТ головного мозга явлений гидроцефалии боковых и третьего желудочков нет (рис. 9).

Результаты

У всех 10 пациентов эндоскопическая вентрикулоцистерностомия в дне третьего желудочка ликвидировала окклюзионную форму гидроцефалии. Осложнения, связанные с проведением операции, не наблюдались. Пациентам проводилась антибактериальная терапия с интракаротидным введением антибиотиков, что привело к купированию воспалительного процесса во всех наблюдениях. В подавляющем количестве наблюдений (9 пациентов) сроки выполнения эндоскопической вентрикулоцистерностомии не

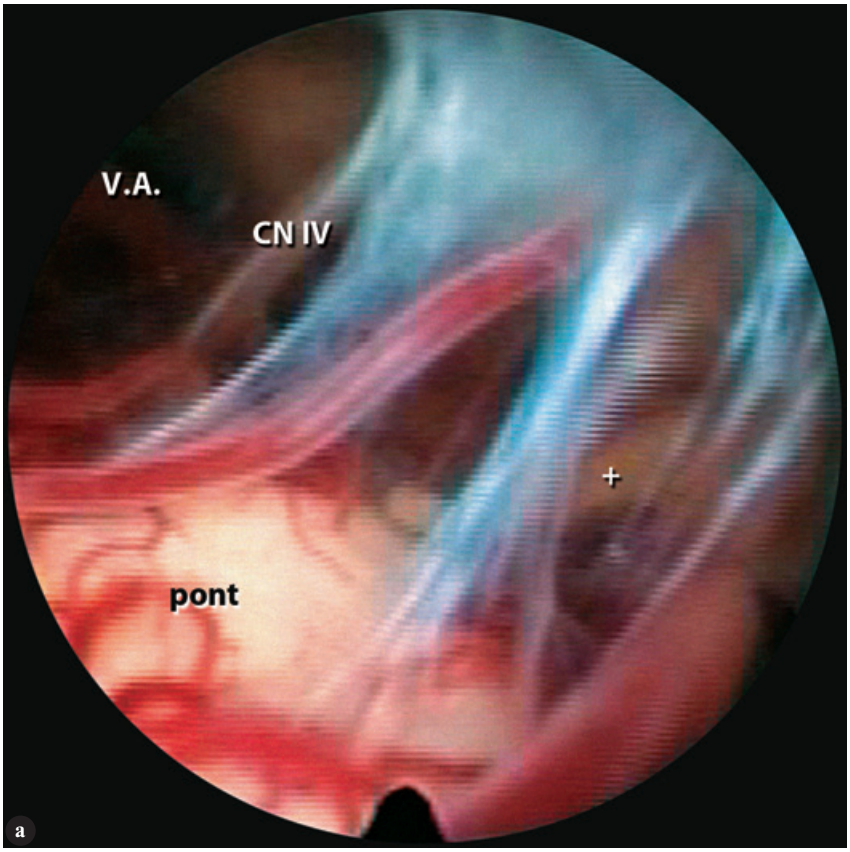

Рис. 7

Эндоскопический осмотр базальных субарахноидальных цистерн:

A (30°). Правая боковая цистерна моста — визуальных поствоспалительных изменений поверхности моста нет. В глубине просматривается правый лицевой нерв (+).

B (0°). *Cisterna cerebellomedullaris* — визуального спаечного процесса нет.

C-D (0°). Медиальная цистерна моста — визуально спаечного процесса, блокирующего ликворооттoк, нет.

Обозначения: B.A. — основная артерия; Clivus — скат; CN IV — правый отводящий нерв; Pont — мост; V.A. — правая позвоночная артерия.

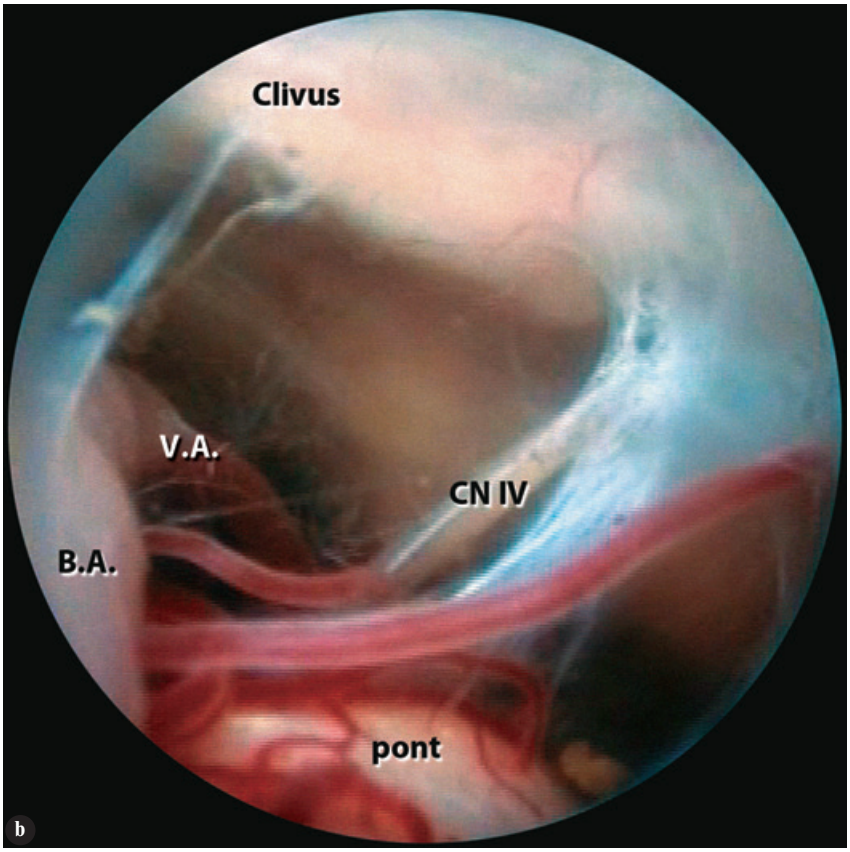

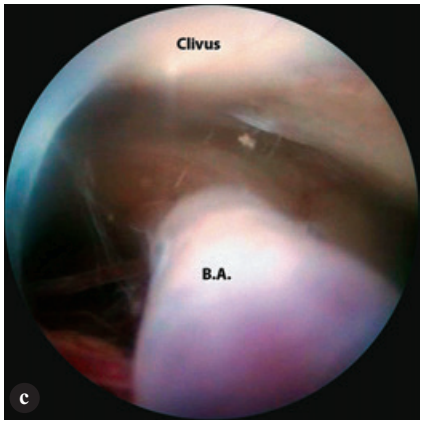

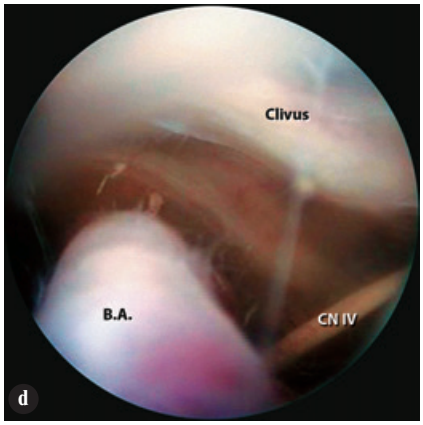

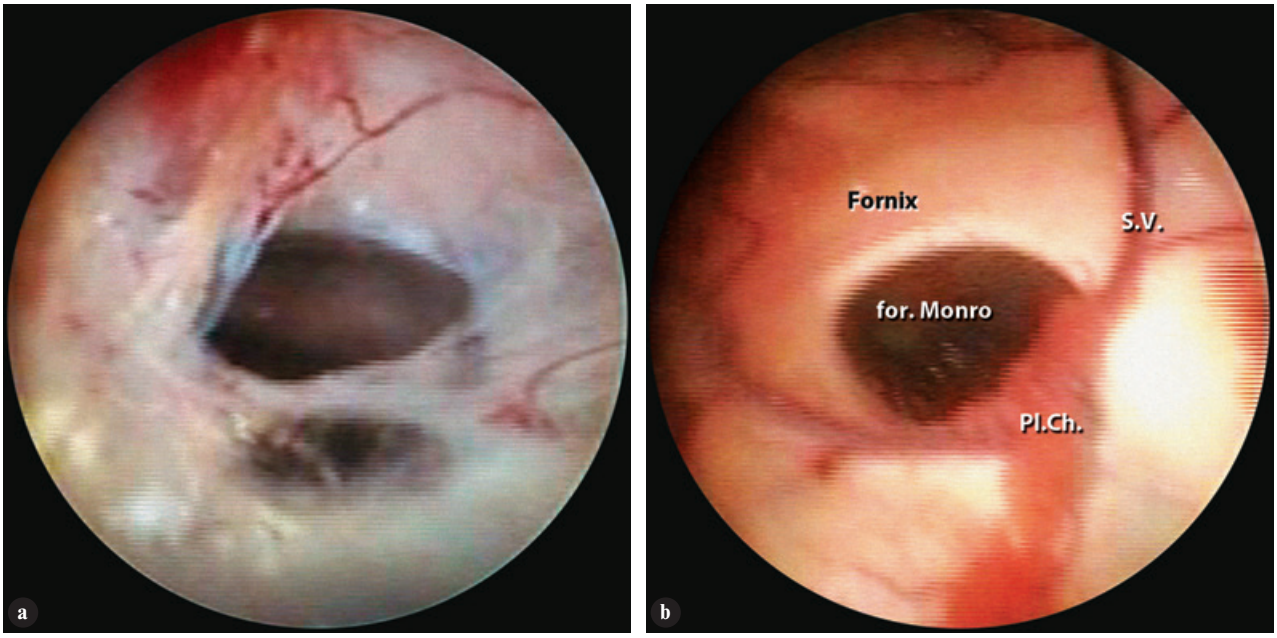

Рис. 8

Окончательный этап эндоскопической перфорации дна третьего желудочка:

A (0°). Стома расширена до 10 мм в диаметре. Признаков кровотечения нет.

B (0°). Левое *for. Monro* и тело бокового желудочка — визуальных воспалительных изменений меньше, чем в третьем желудочке.

Обозначения: Fornix — свод; Pl.Ch. — хороидальное сплетение; S.V. — септальная вена.

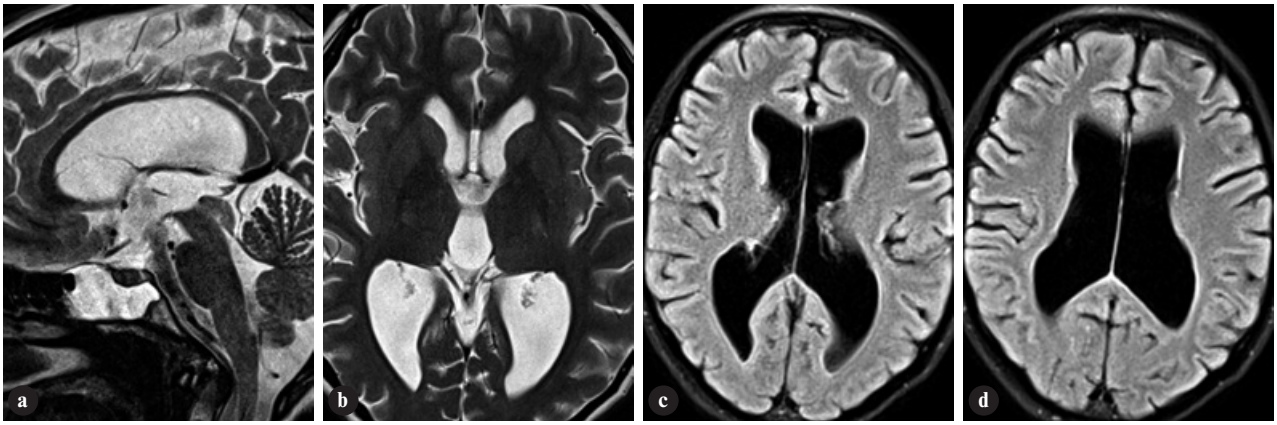

Рис. 9

МРТ головного мозга пациентки Р., 7 месяцев после выполнения ETV — гидроцефалия регрессировала (**a** — сагиттальная проекция; **b, c, d** — аксиальная проекция).

превышали двух суток с момента поступления в клинику. У одной больной операция выполнена в неотложном порядке и дополнена удалением длительно имевшегося наружного желудочкового катетера.

Регресс гидроцефалии в результате сброса ликвора из окклюзированных желудочков в базальные субарахноидальные пространства и его сохранившаяся конвекситальная резорбция привели к выздоровлению наблюдавшихся больных. Во всех наблюдениях, как у больных с перенесенным менингитом, так и у больной с вентрикулитом, существенных изменений по типу спаечного процесса в анатомии базальных субарахноидальных цистерн, нами не наблюдалось. Для иллюстрации эффективности эндоскопической вентрикулоцистерностомии при поствоспалительной окклюзивной гидроцефалии у пациентов, которым не проводилось НВП, приводим следующий клинический пример.

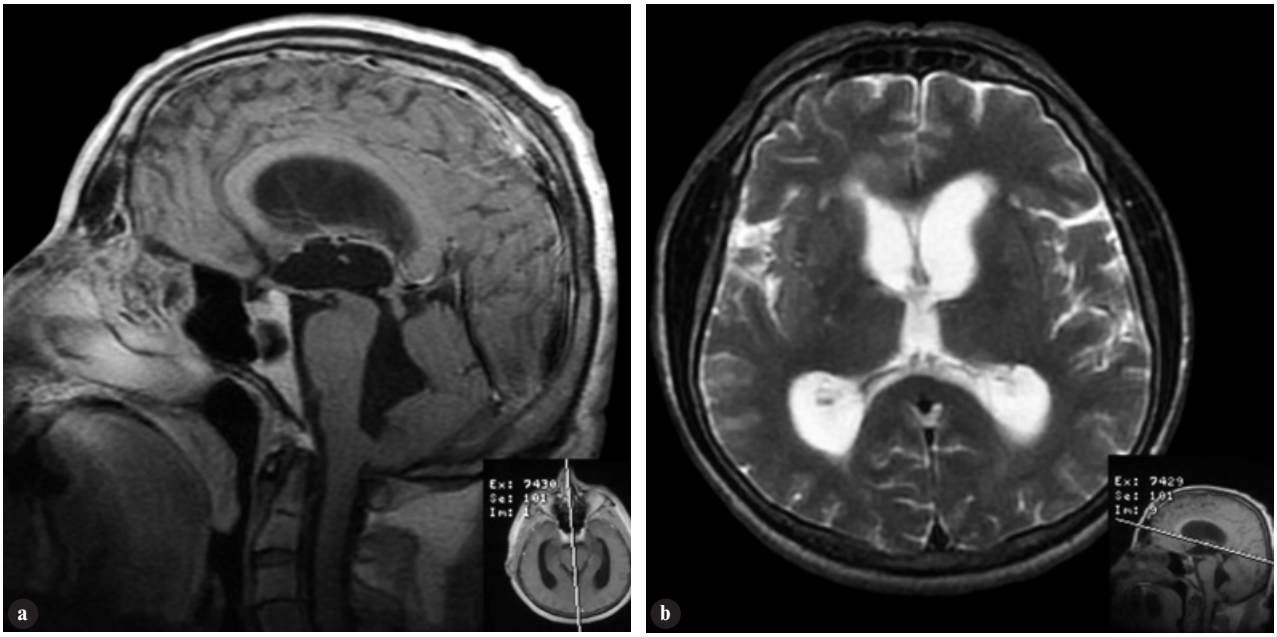

Рис. 10

МРТ головного мозга больного К. — манифестация панвентрикулярной окклюзионной гидроцефалии, стеноз на уровне отверстий *Luschka et Magendie* (**a** — сагиттальная проекция; **b** — аксиальная проекция).

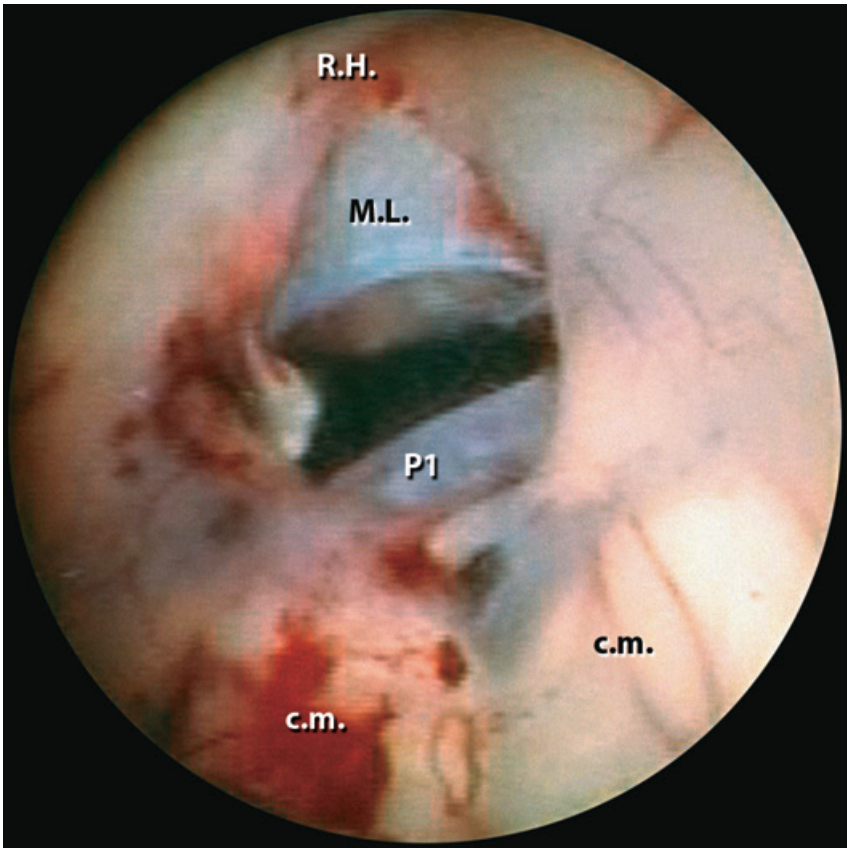

Рис. 11

Эндоскопическая перфорация дна третьего желудочка — вид стомы между мамиллярными телами и гипофизарной воронкой. Стома диаметром 10 мм, в открытой межножковой цистерне визуализируется P1 сегмент задней мозговой артерии.

Обозначения: C.M. — мамиллярные тела; M.L. — мембрана Лилеквиста; R.H. — гипофизарная воронка.

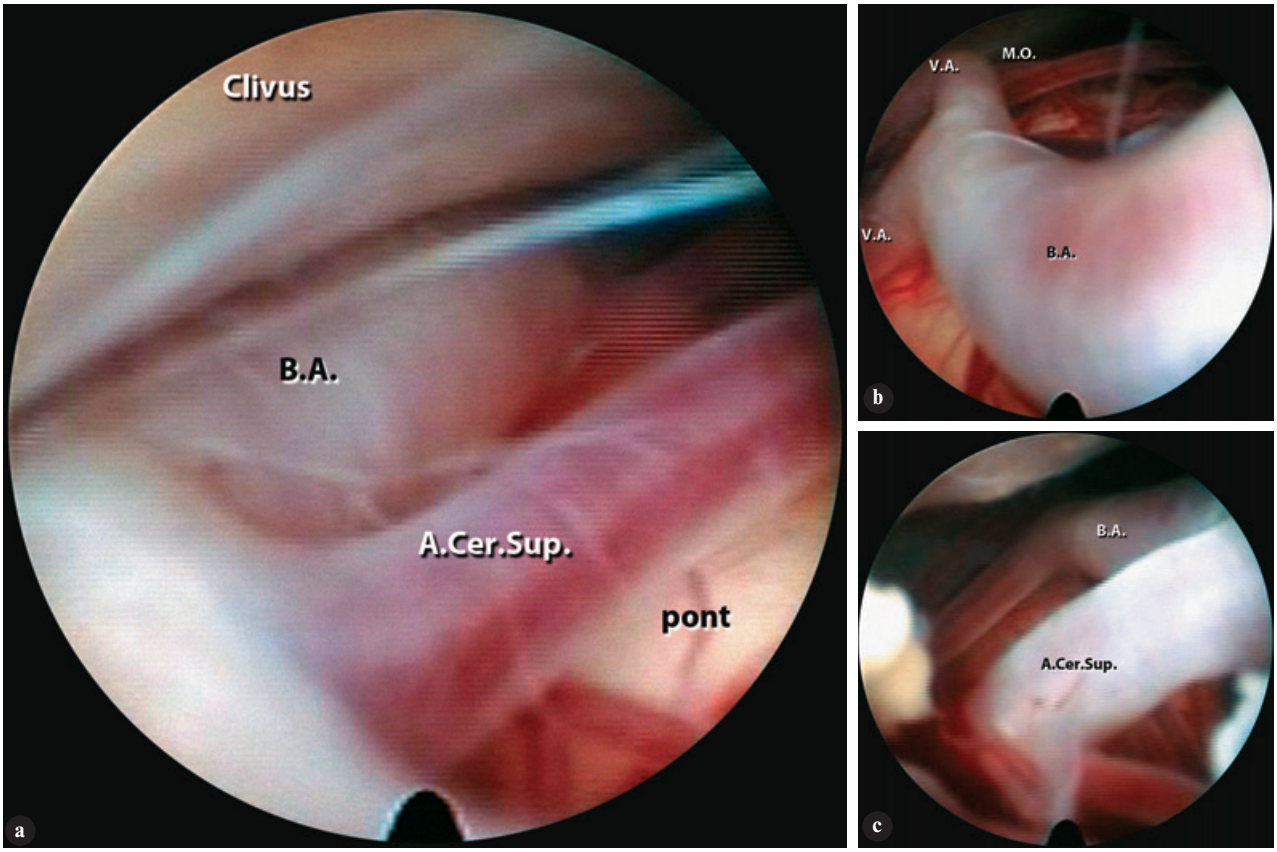

Рис. 12

Эндоскопический осмотр базальных субарахноидальных цистерн:

A (30°). Правая сторона препонтинной цистерны — визуальных поствоспалительных изменений поверхности моста нет.

B (30°). Медиальная цистерна моста — визуальных поствоспалительных изменений нет. *Cisterna cerebellomedullaris* — в области слияния позвоночных артерий в *a. basilaris* визуальных поствоспалительных спаечных изменений нет.

C (30°). Левая сторона препонтинной цистерны — визуальных поствоспалительных изменений нет.

Обозначения: A.Cer.Sup. — верхняя мозжечковая артерия; B.A. — основная артерия; Clivus — скат; M.O. — продолговатый мозг; Pont — мост; V.A. — позвоночная артерия.

Клинический пример

Пациент К., 57 лет, поступил с жалобами на выраженную головную боль, шаткость походки, тошноту, рвоту, двоение зрения. Известно, что 3 недели назад перенес менингит. При МРТ головного мозга определена окклюзия отверстий *Luschka et Magendie* вследствие развившегося спаечного процесса с формированием тотальной желудочковой обструктивной гидроцефалии (рис. 10). Больному выполнена эндоскопическая перфорация дна третьего желудочка (рис. 11). При инспекции понтинных цистерн спаечного процесса, препятствующего ликвороотоку, не выявлено (рис. 12). Состояние больного после операции значительно улучшилось, патологическая симптоматика полностью регрессировала. В удовлетворительном состоянии выписан на 12 сутки домой. Контрольная МРТ показала нормализацию размеров желудочковой системы (рис. 13).

Обсуждение

В большинстве европейских и американских публикаций, касающихся исследования воспалительных процессов головного мозга, таких как вентрикулит или менингит, для характеристики ликворных инфекции используется специфический термин "катетер-зависимая инфекция" *(catheter-related infection — CRI)*, либо "вентрикулостомия-зависимая инфекция" *(ventriculostomy-related infection — VRI)* [5-7]. К факторам, способствующим развитию этого процесса, относят наличие внутрижелудочковых и субарахноидальных кровоизлияний, промывание желудочков во время оперативного вмешательства, системные инфекции и длительность вентрикулярного катетера независимо от причины его установки [5-7].

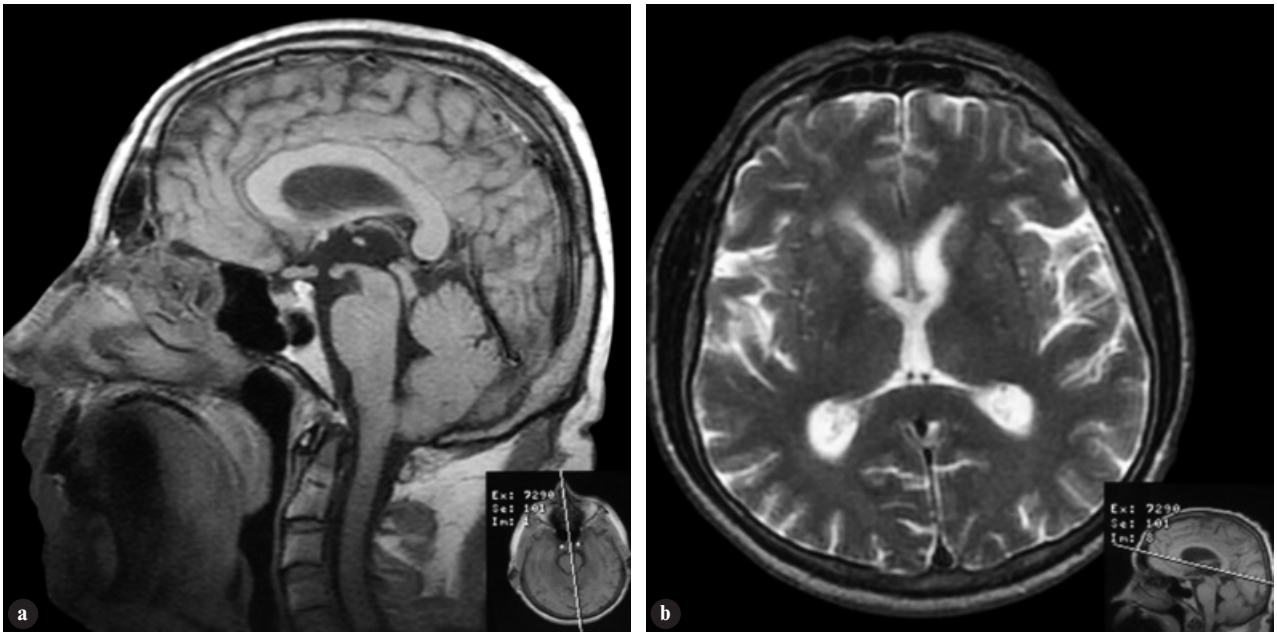

Рис. 13

МРТ головного мозга больного К., 2 месяца после выполнения ETV — гидроцефалия регрессировала (**a** — сагиттальная проекция; **b** — аксиальная проекция).

При этом антибиотикопрофилактика не снижает риск развития вентрикулита. Так, еще в 1972 году Wyler A.R. и Kelly W.A. показали, что продолжительность применение наружного дренирования увеличивала риск присоединения инфекции как в группе больных, получавших антибиотики, так и в группе, обходившейся без них [12].

Вероятность развития вентрикулита резко возрастает при применении НВП более 5 дней, что подтверждается многочисленными литературными данными [5-7,12]. Последующая перестановка катетера существенно не влияет на развитие воспалительного процесса [5-7,12]. Paramore C.G. и Turner D.A. (1994) отмечают, что инфекционное поражение желудочков в первые 10 дней катетеризации только возрастает, аналогичные выводы демонстрируют Holloway K.L. и соавторы (1996) [5,8]. Однако наблюдений, которые бы превышали десятидневное применение наружного вентрикулярного дренирования, в литературе крайне мало [5]. Так, Holloway K.L. и соавторы (1996) приводят лишь одно наблюдение применения НВД более 10 дней в группе из 584 пациентов, которым было выполнено НВД [5].

Воспалительные процессы оболочек головного мозга нетравматического генеза — менингиты и арахноидиты, являются одной из наиболее частых причин окклюзионной гидроцефалии, возникающей в результате слипчивого процесса водопровода мозга либо отверстий *Luschka et Magendie* [9]. В подобных ситуациях лечебная тактика должна быть направлена на первоначальное устранение и санацию воспалительного процесса — купирование проявлений менингита, критериями чего являются общеклиническая картина и данные цитоза спинномозговой жидкости. Окклюзионная гидроцефалия с признаками обструкции на уровне Сильвиева водопровода (или отверстий *Luschka et Magendie*), формирующаяся уже вторично, требует проведения скорее не наружного дренирования, а вентрикулоцистернального шунтирования.

По мнению Rekate H.L. (2008), окклюзионная гидроцефалия с обструкцией на уровне Сильвиева водопровода и ниже при хроническом менингите является показанием к проведению *ETV* [9]. Однако адекватное сравнение результатов лечения больных с окклюзионной гидроцефалией поствоспалительного генеза в литературе зачастую проблематично, т.к. авторы, выполняющие эндоскопические операции, предпочитают объединять все окклюзионные гидроцефалии, в том числе и опухолевого генеза, в одну группу [1,2,4]. Хотя Teo C., анализируя 121 случай выполнения *ETV*, приводит отдельную статистику по постменингитной обструктивной гидроцефалии — 4 наблюдения (3,3%) [11]. В тоже время, литературных данных, свидетельствующих об успешных результатах эндоскопического лечения больных с окклюзионной гидроцефалией на фоне вентрикулита и длительно имеющегося наружного вентрикулярного дренажа, мы не встретили. Предложенная нами

хирургическая тактика подтверждена клиническим выздоровлением пациентки с тяжелым воспалительным процессом желудочков мозга, которые имеют высокий процент летальных исходов. И хотя небольшое количество наших наблюдений не может претендовать на абсолютное решение этой проблемы, эндоскопическую вентрикулоцистерностомию можно рекомендовать для практического применения в случаях не только окклюзионной поствоспалительной гидроцефалии, но и при наличии наружного вентрикулярного дренажа как возможный вариант выхода из сложной ситуации.

Выводы

Поствоспалительная гидроцефалия с формированием спаечного процесса на уровне водопровода мозга либо отверстий *Luschka et Magendie* является показанием к проведению эндоскопической вентрикулоцистерностомии.

При наличии у пациентов дополнительного наружного вентрикулярного дренажа эндоскопическая перфорация дна третьего желудочка позволяет ликвидировать дренаж, избежать дальнейшего инфицирования желудочковой системы, устранив внутреннюю гидроцефалию. В подобных ситуациях лечебная тактика заключается в одномоментном выполнении эндоскопической вентрикулоцистерностомии и удалении наружного дренажа, приводя к клиническому улучшению состояния пациентов.

Литература

1. van Beijnum J., Hanlo P.W., Fischer K., Majidpour M.M., Kortekaas M.F., Verdaasdonk R.M., Vandertop W.P. (2008) Laser-assisted endoscopic third ventriculostomy: long-term results in a series of 202 patients. Neurosurgery. Vol. 62; 2: 437-444
2. Bergsneider M., Miller C., Vespa P.M., Hu X. (2008) Surgical management of adult hydrocephalus. Surgery of human cerebrum II, Part 2. (eds. Apuzzo M.L.J.) Neurosurgery. [Suppl.] Vol. 62; 2: 643-660
3. Brown E.M., Edwards R.J., Pople I.K. (2006) Conservative management of patients with cerebrospinal fluid shunt infections. Neurosurgery. Vol. 58: 657-665
4. Cappabianca P., Cinalli G., Gangemi M., Brunori A., Cavallo L.M., de Divitiis E., Decq P., Delitala A., Di Rocco F., Frazee J., Godano U., Grotenhuis A., Longatti P., Mascari C., Nishihara T., Oi S., Rekate H., Schroeder H.W.S., Souweidane M.M., Spennato P., Tamburrini G., Teo C., Warf B., Zymberg S.T. (2008) Application of neuroendoscopy to intraventricular lesions. Surgery of human cerebrum II, Part 2. (eds. Apuzzo M.L.J.) Neurosurgery. [Suppl.] Vol. 62; 2: 575-598
5. Holloway K.L., Barnes T., Choi S., Bullock R., Marshall L.F., Eisenberg H.M., Jane J.A., Ward J.D., Young H.F., Marmarou A. (1996) Ventriculostomy infections: the effect of monitoring duration and catheter exchange in 584 patients. J. Neurosurgery. 85: 419-424
6. Lozier A.P., Sciacca R.R., Romagnoli M.F., Conolly E.S. (2008) Ventriculostomy-related infections: a critical review of the literature. Surgery of human cerebrum II, Part 2. (eds. Apuzzo M.L.J.) Neurosurgery. [Suppl.] Vol. 62; 2: 688-700
7. Lyke K.E., Obasanjo O.O., Williams M.A., O`Brien M., Chotani R., Perl T.M. (2001) Ventriculitis complicating use of intraventricular catheters in adult neurosurgical patients. Clin. Infect. Dis. 33: 2028-2033
8. Paramore C.G., Turner D.A. (1994) Relative risks of ventriculostomy infection and morbidity. Acta Neurochir. (Wien). 127: 79-84
9. Rekate H.L. (2008) The definition and classification of hydrocephalus: a personal recommendation to stimulate debate. Cerebrospinal Fluid Research. 5:2
10. Schroeder H.W.S., Oertel J., Gaab M.R. (2007) Endoscopic treatment of cerebrospinal fluid pathway obstructions. Operative Neurosurgery. Vol. 60; 2: 44-52
11. Teo C. (1998) Third ventriculostomy in the treatment of hydrocephalus: experience with more than 120 cases. In book: Minimally invasive techniques
12. Wyler A.R., Kelly W.A. (1972) Use of antibiotics with external ventriculostomies. J. Neurosurgery. 37: 185-187