© Український журнал малоінвазивної та ендоскопічної хірургії
(2010) Vol. 14; 2: 21-52

ЕНДОСКОПІЯ ПРИ ЗАХВОРЮВАННЯХ ШЛУНКОВО-КИШКОВОГО ТРАКТУ

Матеріали IV з'їзду Асоціації лікарів-ендоскопістів України
10 — 12 червня 2010 року, м. Івано-Франківськ

НЕСТАНДАРТНОЕ РЕШЕНИЕ ПРОБЛЕМЫ ПОСЛЕОПЕРАЦИОННОГО ХОЛЕДОХОЛИТИАЗА — СЛУЧАЙ ИЗ ПРАКТИКИ

Аксенов И.Г.
Институт гастроэнтерологии АМН Украины, Днепропетровск

Одним из осложнений холецистэктомии по поводу калькулезного холецистита является резидуальныый холедохолитиаз и по данным литературы его частота составляет 10-15% [2]. В диагностике механических желтух в до- и послеоперационном периоде ведущее место занимает ЭРХПГ. Причем вмешательства, которые могут проводиться при этом исследовании (ЭПСТ, литоэкстракция, литотрипсия), приводят к успеху в 75-85% случаев [1].

Клиническое наблюдение

Больной П., 51 год, поступил в отделение хирургии органов пищеварения института гастроэнтерологии АМНУ 9/12-2008 года. *Диагноз:* холедохокалькулез после холецистэктомии. Наружный желчный свищ. Постгеморрагическая анемия. Язвенная болезнь луковицы ДПК, фаза обострения, тяжелое течение, осложненная кровотечением в прошлом.

Из анамнеза: болеет желчекаменной болезнью около года. В ноябре 2008 г. после очередного болевого приступа, сопровождавшегося желтушностью кожных покровов, прооперирован в хирургическом отделении больницы г. Новомосковска. Операция — холецистэктомия лапаротомным доступом — 21/11-2008. На седьмые сутки, после удаления дренажей, появились перитонеальные симптомы, в связи с чем проведена повторная лапаротомия, выявлен распространенный желчный перитонит, брюшная полость дренирована пятью дренажами. В послеоперационном периоде по дренажам до 800 мл желчи в сутки. Направлен в институт гастроэнтерологии для проведения ЭРХПГ и дальнейшего лечения.

Объективно при поступлении: состояние тяжелое, обусловлено эндогенной интоксикацией, нарушением водно-электролитного и белкового обмена, желчеистечением, постгеморрагической анемией. Кожа и слизистые оболочки бледные. Над легкими везикулярное дыхание, хрипов нет. Тоны сердца приглушены, ритм правильный. А/Д 140/90 мм рт.ст, пульс 92 удара в 1 минуту. Живот не вздут, принимает участие в дыхании, пальпаторно мягкий, незначительно болезненный в обоих подреберьях, эпигастрии. Печень не увеличена, селезенка не пальпируется. В правом подреберье дренажная трубка, через которую поступает светлая желчь. Послеоперационный рубец без признаков воспаления.

Клинико-лабораторные обследования: общий анализ крови: Hb 79, эритроциты 3.0, лейкоциты 9.2, СОЭ 48. Биохимический анализ крови, общий анализ мочи без существенных нарушений. *УЗИ:* признаки гепатита, удаленный желчный пузырь, хронический панкреатит. *ФЭГДС:* язва луковицы ДПК, нельзя исключить пенетрацию, признаки остановившегося кровотечения, анемии. *ЭРХПГ и ЭПСТ:* фатеров сосок расположен стандартно, форма полиповидная, умерено напряжен, желчь поступает скудно; контрастом заполнена желчевыводящая система; холедох до 10 мм, в области культи пузырного протока истечение контрастного вещества, сообщающееся со свищевым ходом; проксимальнее впадения культи пузырного протока имеется округлый дефект наполнения 5-7 мм. Заключение: холедохолитиаз, истечение контраста из культи пузырного протока (рис. 1).

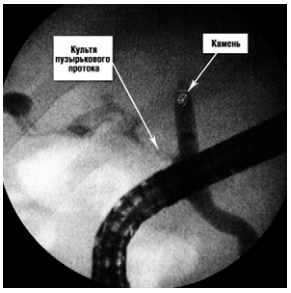

Рис. 1

Выполнена ЭПСТ, канюляционно, разрез 10-12 мм. Попытки захватить камень корзинкой Дормия неудачны, при манипуляциях камень продвинулся в культю пузырного протока (баллона-экстрактора в то время в наличии не было). Контрольная ЭРХПГ (11/12-2008): заполнена желчевыводящая система; камень находился в культе пузырного протока, контраст в свищевой ход не поступает, в просвет ДПК эвакуация быстрая, других дефектов наполнения в желчевыводящей системе нет.

В течение последующего времени желчеистечение полностью прекратилось, дренаж удален. После медикаментозной, инфузионной терапии состояние больного значительно улучшилось, консилиумом было принято решение воздержаться от активных вмешательств. На шестые сутки после последней ЭРХПГ пациент был переведен в хирургическое отделение больницы по месту жительства, через 6 месяцев на консультативном приеме жалоб не предъявлял.

Описанный случай в нашей практике был впервые, отношение к такому решению проблемы холедохолитиаза может быть спорным. Однако, учитывая тяжелое состояние больного, риск от возможного очередного хирургического вмешательства и положительный результат, считаем такую тактику приемлемой, и возможно, заслуживающей внимания для обсуждения. Больной продолжает наблюдаться по месту жительства.

Литература

1. Майстренко Н.А., Стукалов В.В. (2000) Холедохолитиаз. 288 с.
2. Нечитайло М.Ю., Гойда С.М. (2001) Резидуальный и рецидивный холедохолитиаз. Классификация, симптоматика и методы диагностики. Український медичний часопис. 5; IX-X: 33-38

ЕНДОСКОПІЧНЕ ЗАБЕЗПЕЧЕННЯ ЕНТЕРАЛЬНОГО ХАРЧУВАННЯ

Бурий О.М., Терешкевич І.С., Гребінь М.І., Раздобудько Ю.М., Сіордія Г.Г.
Національний інститут хірургії та трансплантології ім. О.О. Шалімова АМН України, Київ

Summary

The analysis of treatment of 2447 patients with different pathologies of the gastrointestinal tract in which probes for enteral nutrition were set before and after surgery has been estimated. Positive effect on metabolic processes, water and electrolyte balance that leads to reduce operational and anesthetic risk, mortality and postoperative complications has been proved.

Key words: gastrointestinal tract, endoscopy, metabolic processes.

Питання діагностики та лікування порушень харчування, зумовлених патологією верхнього поверху ШКТ (стеноз, атонія, післяопераційні ускладнення), які в пізніх стадіях проявляються вираженими змінами гомеостазу, й досі залишаються актуальними. За даними закордонних авторів, своєчасна адекватна корекція цієї патології значно знижує частоту ускладнень і пришвидшує післяопераційну реабілітацію хворих [7,8].

Більшість пацієнтів з даною патологією поступають в хірургічний стаціонар в тяжкому стані, з загостренням супутніх захворювань, нерідко з боку серцево-судинної системи. Хірургічне лікування таких хворих супроводжується великим числом післяопераційних ускладнень і високою летальністю [6], яка у хворих із суттєвим операційно-анестезіологічним ризиком значна і коливається від 10% до 44,4% [5,6]. Висока летальність після проведення екстренних операцій з приводу стенозу верхнього поверху ШКТ часто пов'язана з відсутністю повноцінної передопераційної підготовки [3,5]. Після планових операцій з приводу даної патології летальність значно нижча і складає 3,9-5% [5].

Проблема штучного харчування залишається у вітчизняній медицині досить актуальною [3]. Як і природне, штучне живлення повинне вирішувати основні завдання: підтримка водно-іонного балансу організму з урахуванням втрат води та електролітів; енергетичне і пластичне забезпечення відповідно до рівня метаболізму на даному етапі [1,2]. Саме стан живлення багато в чому визначає здатність пацієнта переносити хвороби і критичні стани (у зв'язку з травмою, інфекцією, хірургічною операцією) з меншими функціональними втратами і повнішою реабілітацією [9,12,14].

Дослідження вітчизняних і зарубіжних фахівців дозволили висунути три основні принципи штучного живлення. Це, по-перше, своєчасність початку його проведення, яке дозволяє виключити розвиток кахексії, що тяжко коригується. По-друге, оптимальність термінів здійснення штучного харчування, яке в ідеалі проводиться до повної стабілізації трофічного статусу. Нарешті, третій принцип — адекватність штучного харчування до стану пацієнта. Кількість і якість незамінних і замінимих нутрієнтів повинні забезпечувати не тільки енергетичні, але і пластичні процеси (містити незамінні амінокислоти, незамінні жирні кислоти, електроліти, мікроелементи і вітаміни) [13,17].

Існують два основні способи штучного живлення — ентеральний (зондовий) і парентеральний (внутрішньовенний). Штучне харчування через зонд було найбільш популярне в той період, коли можливості парентеральної нутриційної підтримки були ще вельми обмежені. Впродовж останніх 10-15 років популярність цього методу знову зросла, за кордоном відпрацьовані протоколи, стандарти і схеми, що відроджують старий, але більш фізіологічний спосіб на основі нових принципів і технологічних можливостей [9,10,12].

Живлення через зонд як і раніше показане, якщо оральне харчування неможливе, наприклад, при щелепно-лицьових операціях, пошкодженнях стравоходу, стенозах шлунка, порушенні свідомості, відмові від їжі. Точних формалізованих меж переходу від парентерального до ентерального живлення не існує; рішення завжди знаходиться в компетенції лікуючого лікаря.

Основою відродження ентерального штучного живлення стали збалансовані дієти — суміші живильних речовин, що дозволяють якісно і кількісно покрити потреби організму і які випускаються в готовій до вживання рідкій формі або у вигляді порошків, що розводяться у воді [6]. Збалансовані дієти розділяють на низько- і високомолекулярні. Енергоносіями низькокалорійних дієт є переважно вуглеводи, а у високомолекулярних переважають натуральні протеїни — м'ясні, молочні, соєві. Вміст вітамінів, мінеральних речовин і мікроелементів регулюється відповідно до клінічної ситуації і кількості основних нутрієнтів.

Найпопулярнішим варіантом доступу до травного тракту залишається використання назогастральних і назоентеральних (назодуоденальних, назоєюнальних) зондів-катетерів. Вони розрізняються по довжині, формі, матеріалу виготовлення, можуть бути однопросвітними і двопросвітними з різнорівневими отворами, що дозволяє крім живлення вирішувати ряд інших завдань.

Великий внесок до методики постановки зондів-катетерів вніс розвиток ендоскопічної техніки, що дозволяє безболісно і атравматично здійснювати ці маніпуляції. Сучасний рівень наукових уявлень і технологій штучного живлення дозволяє вирішувати клінічні завдання, недоступні ще 20-30 років тому. Стали сумісними з життям обширні оперативні втручання на органах ШКТ, а також лікування ускладнень після них за допомого використання мініінвазивних технологій [11,13].

Використання ЕХ має переваги порівняно з парентеральним харчуванням, оскільки дозволяє досягнути: запобігання атрофії слизової оболонки шлунково-кишкового тракту; зниження вираженості стресової реакції; імуномодулюючої дії; збільшення мезентеріального і печінкового кровотоку; зниження частоти шлунково-кишкових кровотеч; профілактики бактерійної транслокації; зниження ризику інфекційних ускладнень і розвитку синдрома поліорганної недостатності [4,7,11].

Покази до застосування ЕХ: стенозування стравоходу, шлунка та ДПК як наслідок виразкового процесу чи опіку; ускладнення післяопераційного періоду (нориці ШКТ, анастомозити, атонії, неспроможність швів анастомозів, сепсис); новоутворення, особливо локалізовані в області стравоходу і шлунку; розлади центральної нервової системи: гострі та хронічні радіаційні ураження, коматозні стани, цереброваскулярні інсульти або хвороба Паркінсона, в результаті яких розвиваються порушення харчового статусу; променева і хіміотерапія при онкологічних захворюваннях; захворювання шлунково-кишкового тракту: хвороба Крону, синдром мальабсорбції, синдром короткої кишки, хронічний панкреатит, виразковий коліт, захворювання печінки і жовчних шляхів; харчування в перед- і післяопераційному періодах; травма, опіки, гострі отруєння; інфекційні захворювання; психічні розлади: нервово-психічна анорексія, важка депресія; СНІД.

Абсолютними протипоказами до ЕХ є кишкова непрохідність, шлунково-кишкова кровотеча, що продовжується та непереносимість компонентів ентеральної суміші. В даний час виділяють чотири основні типи сумішей для ЕХ:

1. Стандартні суміші можуть використовуватися як повна дієта для перорального додаткового живлення, а також можуть бути введені через зонд в шлунок або тонку кишку. Як правило, стандартні дієти містять всі необхідні макронутрієнти, мікронутрієнти і вітаміни відповідно до добових потреб організму в різних патологічних станах. Стандартні суміші призначені для корекції або попередження білково-енергетичної недостатності практично у всіх ситуаціях, коли природне живлення неможливе або недостатнє. Найбільш часто призначають стандартні дієти: Уніпіт (*Імех*, Росія), Клінутрен (*Nestle*, Швейцарія), Берламін Модуляр (*Berlin-Chemie*, Німеччина).
2. Напівелементні суміші — збалансовані суміші, містять білковий гідролізат і призначені для ЕХ терапевтичних хворих різного профілю, що мають порушення функцій шлунково-кишкового тракту — Пептамен (*Nestle*, Швейцарія), Нутрієн Елементал (Нутрітек, Росія).
3. Імуномодулюючі гіперметаболічні суміші призначені для корекції порушень метаболічного та імунного статусу у хворих і потерпілих з важкою травмою, опіками, сепсисом, ризиком розвитку інфекції і інфекційних ускладнень, особливо в критичних станах — Нутрієн Імун (Нутрітек, Росія).
4. Метаболічно направлені суміші — Нутрієн Гепа, Нутрієн Нефро (Нутрітек, Росія), Гепамін (Академія-Т, Росія).

За місцем установки в шлунково-кишковому тракті зонди поділяють на шлункові та інтестинальні (транспілоричні). Зонд для ЕХ виробляється з гнучкого, нежорсткого, матеріалу і має мати довжину, достатню для досягнення місця подачі харчової суміші. Він повинен бути достатньо міцним, виносити тиск насосу (шприца) і мати відповідний внутрішній діаметр для доставки сумішей з різною в'язкістю. Дистальний кінець зонда гладкий, щоб не травмувати слизову оболонку.

Характеристика зондів включає:

- матеріал, з якого вони виготовлені — полівінілхлорид, силікон, поліуретан;
- функціональне призначення — одноканальні (живлення/аспірація), поліфункціональні — декомпресійно-харчові (2-3 канали);
- діаметр зонда і його довжина.

Значення матеріалу, з якого виготовлений зонд, обумовлене контактом зонда з травними соками і харчовими сумішами. Крім того, велике значення має часовий контакт зонда і слизової ШКТ. Для процедури зондування велику роль має пластичність і пружність зонда, що також визначається видом матеріалу, з якого виготовлений зонд. У клінічній практиці достатньо широке застосування мають поліхлорвінілові (ПВХ) зонди — достатньо пластичні та пружні, що дозволяє їх введення без направника. Вони зручні в експлуатації, добре переносяться пацієнтами і невисокої вартості.

ПВХ зонди стійкі до дії шлунково-кишкового соку і зберігають еластичні властивості протягом тривалого часу, не викликають синуситів, фарингітів, езофагітів і пролежнів, як слизової оболонки верхніх дихальних шляхів, так і слизової оболонки шлунково-кишкового тракту [14,16]. Кращу переносимість мають зонди малого діаметру (6-12 F). Разом з тим, такі зонди частіше закупорюються і вимагають заміни при порушенні правил догляду за ними. Зонди великого діаметру при тривалому стоянні частіше викликають пролежні в носі, глотці і стравоході, можуть сприяти розвитку легеневих ускладнень, риніту, фарингіту, отиту [15,17].

До ускладнень зондового харчування слід віднести зсув і міграцію зонда. В зв'язку з цим перед початком введення харчової суміші необхідно перевірити розміщення зонда, використовуючи рентгенографію (переваги рентгеноконтрастних зондів), або ввести в зонд рідкий контраст. Одним з найбільш звичайних ускладнень є закупорка зонда, яка зумовлена неадекватністю щільних харчових продуктів, згортанням суміші або закупоркою фрагментами пігулок, випаданням в осад несумісних лікарських форм, згортанням зонда в петлю. Вірогідність закупорки зонда залежить від його діаметру, якості догляду за хворим, типу зонда. Промивання зонда шприцом з теплою водою зазвичай усувають закупорку.

Методи введення ентеральної суміші при проведенні ентерального зондового харчування включають:

- болюсне введення харчової суміші в зонд за допомогою шприца великого об'єму типу Жане. Швидкість введення не повинна перевищувати 30 мл/хв;
- краплинний спосіб введення суміші для ЕХ.

Краплинний спосіб введення сумішей для ЕХ має більше переваг, оскільки краще переноситися, сприяє повнішому засвоєнню, знижує ризик аспірації і розширення шлунку, розвиток діареї, утворення стрес-виразок, перехресного інфікування. Краплинне введення сумішей для ЕХ здійснюється гравітаційним методом за допомогою крапельниці або системи для ЕХ, а також апаратним методом — спеціальними насосами для ЕХ.

Слід зазначити, що одним з принципів ентерального зондового харчування є максимальне зниження ризику контамінації сумішей, що вводяться, оскільки суміші для ЕХ можуть бути середовищем для розвитку мікроорганізмів [12]. Крім того, в будь-якій лікувальній установі існує небезпека додаткової контамінації госпітальною флорою, особливо у відділеннях хірургії і реанімації. ЕХ завжди проводиться в обхід бактерицидного бар'єру ротоглотки і, як правило, суміші не піддаються обробці шлунковим соком, що володіє бактерицидними властивостями. Разом з дотриманням строгих гігієнічних норм при приготуванні сумішей і під час процедури їх введення важливим є використання систем для ЕХ. Система для ЕХ включає пластиковий контейнер (мішок) великого об'єму для харчової суміші і трубку, що сполучає мішок із зондом. На трубці є роликовий затискач для регуляції швидкості введення харчової суміші, а також камера для візуального контролю. Трубка закінчується конектором для з'єднання із зондом. Горловина мішка герметично закривається пробкою. Це значною мірою виключає інфікування суміші за рахунок попадання мікроорганізмів з навколишнього середовища. Мішок забезпечений бічним градуюванням, що дозволяє точно контролювати кількість суміші. Як правило, використовуються одноразові, стерильні мішки [7,10].

Таким чином, сучасні підходи до реалізації ЕХ включають наявність технічних засобів його забезпечення — зонди різного діаметру і довжини, системи для ЕХ, насоси. Застосування технічних засобів підвищує ефективність ЕХ, спрощує роботу персоналу і знижує до мінімуму ризик розвитку можливих ускладнень, підвищує безпеку ЕХ [11,13].

В клініці Національного інституту хірургії і трансплантології ім. О.О. Шалімова АМН України в період з 1989 по 2010 роки ендоскопічну постановку зонда для ентерального харчування виконано 2447 хворим з різною патологією ШКТ як до, так і після оперативних втручань (табл. 1). В середньому вік хворих складав 54,2±5,7 років, з них жінок було 885 (36,2%), чоловіків — 1562 (73,8%).

Зонд для ЕХ встановлювався двома способами: по інструментальному каналу ендоскопа і з використанням струни-провідника. При першому способі ПХВ-зонд для ЕХ приєднується до металевого напрямлювача і проводиться через інструментальний канал діаметром 3,7 мм ендоскопу *Olympus 1T10* (Японія). Ендоскоп заводиться максимально в ДПК, після чого ПХВ-зонд виштовхується з інструментального каналу, а ендоскоп виводиться назовні. Зонд з ротової порожнини за допомогою гумового провідника переводиться в носову порожнину і фіксується.

При другому способі, за допомогою ендоскопа проводиться струна максимально за місце звуження, ендоскоп виводять назовні. Як правило, використовували струну-провідник фірми *Boston Scientific* (США) довжиною 260 см, діаметром 0,035-0,91 мм. Зонд для ЕХ довжиною 120 см проводять по струні на відстань 100 см, після чого, притримуючи зонд, виводять струну назовні. Переводять зонд в носову порожнину як при першому способі. Місце розташування зонда контролювали рентгенологічно.

Найбільш часта патологія, при якій, в якості передопераційної підготовки, проводили зонд для ЕХ був виразковий пілородуоденальний стеноз (947 хворих).

Клінічний випадок

Хвора С., 1956 р.н., поступила в клініку з скаргами на тяжкість в епігастрії, нудоту, блювання застійним вмістом, що приносить полегшення, схуднення. З анамнезу відомо, що пацієнтка хворіє на виразкову хворобу ДПК 16 років, відмічала неодноразові загострення хвороби та лікувалась консервативно. Протягом останніх місяців з'явилися вище наведені скарги. Обстежена клінічно, лабораторно та інструментально (гастроінтестинальна ендоскопія, рентгенографія шлунка).

При ренгенологічному дослідженні шлунка відмічено, що шлунок в розмірах значно збільшений, містить великий вміст рідини, перистальтика різко сповільнена, евакуація барію сповільнена, незначними порціями. Через 6 год — основна частина барію в шлунку, його сліди в петлях тонкої кишки, через 24 год — сліди барію в шлунку, основна маса в товстій кишці.

Під час гастроінтестинальної ендоскопії виявлено виразково-рубцева деформацію цибулини ДПК з втратою функції воротаря і непрохідністю для ендоскопа (діаметр звуження 0,6-0,8 см; канал звуження прямий, що дозволяє провести капілярний зонд для ЕХ).

Таблиця 1. *Патологія, при якій проводилась постановка зонда для ентерального харчування*

Захворювання	Кількість хворих	
	Абс.	Частка, %
Виразковий пілородуоденальний стеноз	947	38,7
Панкреатит (панкреонекроз)	605	24,7
Неопластичний пілородуоденальний стеноз	396	16,2
Стеноз гастроентероанастомозу	117	4,8
Післяопераційна атонія шлунка чи її культі	88	3,6
Післяопікова та пептична стриктура стравоходу	83	3,4
Нориці та неспроможність анастомозів верхнього поверху ШКТ	81	3,3
Ахалазія кардії 3-4ст.	64	2,6
Стеноз співустя та синдром зісковзування манжети після бандажування шлунка у хворих з морбідним ожирінням	34	1,4
Зовнішнє дренування жовчних протоків з метою повернення жовчі	32	1,3
Всього	**2447**	**100**

Таблиця 2. *Основні біохімічні показники крові до постановки зонда для ентерального харчування*

Заг.білок, г/л	K^+, ммоль/л	Na^+, ммоль/л	Креатинін, мкмоль/л	Сечовина, ммоль/л
72,4±4,3	2,8±0,3	130,8±2,3	98,4±7,4	8,6±1,4

Таблиця 3. *Основні біохімічні показники крові після постановки зонда для ентерального харчування*

Заг.білок, г/л	K^+, ммоль/л	Na^+, ммоль/л	Креатинін, мкмоль/л	Сечовина, ммоль/л
62,3±3,6	4,7±0,8	142,2±3,6	78,2±6,2	6,7±0,6

Також під час ендоскопічного дослідження проведено біопсію шлунка для визначення гелікобактерносійства, у пацієнтки він склав (+++). Хворій виконано pH-метрію шлунка, відмічено базальну гіперацидність (pH в тілі шлунка становила 1,2).

Діагноз: виразкова хвороба ДПК асоційована з H. pylori, дуоденальний стеноз, стадія неповної декомпенсації.

Під час гастроінтестинальної ендоскопії провели капілярний зонд для ЕХ по струні за вище вказаною методикою, місце розташування зонда контролювали рентгенологічно (в зонд введено рідкий контраст). Ентеральне зондове харчування проводили збалансованою харчовою сумішшю Пептамен до 1,5 л за добу з частотою 50-60 кр/хв. Проводили оцінку біохімічних показників крові до і після операції (табл. 2, 3).

З таблиці 2 видно, що у хворої до постановки капілярного зонда були електролітні порушення у вигляді гіпокаліємії і гіпонатріємії, явища катаболізму, що проявлялось підвищенням рівня азотистих шлаків. Нормальний чи підвищений рівень білка крові вказував на гемоконцентрацію.

Провели оцінку біохімічних показників в пацієнтів після проведення ентерального замісного харчування (табл. 3), яка вказує на нормалізацію всіх біохімічних показників крові.

Тривалість зондового харчування склала 7 днів, після чого хворій виконано оперативне втручання — СПВ, дуоденопластику за Гейнеке-Мікулічем. В післяопераційному періоді ускладнення не відмічались, післяопераційний ліжко-день склав 8 днів. Хвора в задовільному стані виписана на амбулаторне лікування.

Таким чином, використання зондового ЕХ в до і після операційному періоді дозволяє зменшити тяжкість метаболічних порушень, нормалізувати водно-електролітний баланс, що веде до зниження операційно-анестезіологічного ризику і забезпечує можливість проведення оперативного втручання в плановому порядку, знижує летальність та післяопераційні ускладнення.

Література

1. Бурий О.М., Терешкевич І.С., Гребінь М.І., Раздобудько Ю.М. (2007) Роль ентерального зондового харчування в передопераційній підготовці хворих з стенозом ампули ДПК у стадії декомпенсації. Клінічна хірургія. 11-12: 10-11
2. Бурий О.М., Терешкевич І.С., Раздобудько Ю.М. (2007) Ендоскопічна класифікація рубцево-виразкової деформації та стенозу ампули ДПК, її місце в діагностично-лікувальному алгоритмі. Клінічна хірургія. 11-12: 10
3. Саенко В.Ф., Бурый А.Н., Пустовит А.А., Щитов А.В. (1998) Диагностическая и лечебная эндоскопия при декомпенсированных язвенных пилородуоденальных стенозах. Матер. междунар. симпоз. "Диагностическая и лечебная эндоскопия". (Гурзуф). 133-134
4. Тимен Л.Я., Черепанин А.И., Стоногин С.В. (1996) Механизмы лечебного воздействия энтерального зондового питания на течение язвенной болезни желудка и двенадцатиперстной кишки. Российский журнал гастроэнтерологии, гепатологии, колопроктологии. 2; 6: 69
5. Тимен Л.Я., Шерцингер А.Г., Сидоренко Т.П., Черепанин А.И., Жигалова С.Б., Стоногин С.В., Евдокимов А.Э., Тильман Н.М. (1997) Капиллярный гастроинтестинальный лечебный зонд в клинико-эндоскопической практике. Российский журнал гастроэнтерологии, гепатологии, колопроктологии. Материалы 3 Российской гастроэнтерологической недели. (Москва). 5; 7: 284
6. Щитов О.В. (2002) Діагностика та хірургічне лікування декомпенсованих виразкових пілородуоденальних стенозів. Автореф... дис. канд. мед. наук. (Київ). 21 с.
7. A.S.P.E.N (2010) Recommendations for enteral nutrition: practice is the result of potential benefits, harms, clinical judgment, and ethical issues. JPEN J. Parenter Enteral Nutr. 34: 103
8. Cerra F.B. (1989) Metabolic manifestations of multiple systems organ failure. Crit. Care Clin. 5: 119-132
9. Deitch E.A., Wintertron J., Berg R. (1987) The gut is a portal of entry or bacteremia. Ann Surg. 205: 681-690
10. Di Baise J.K., Scolapio J.S. (2007) Home parenteral and enteral nutrition. Gastroenterol. Clin. North. Am. 36: 123-144
11. Eatock F.C., Chong P., Menezes N., Murray L., McKay C.J., Carter C.R. et al. (2005) A randomized study of early nasogastric versus nasojejunal feeding in severe acute pancreatitis. Am. J. Gastroenterol. 100: 432-439
12. Fox A.D., Kripke S.A., Berman R., Settle R.G., Rombeau J.L. (1997) Reduction of severity of enterocolitis by glutamine-supplemented enteral diets. Surg. Forum. 38: 43-44
13. John L., Rombeau J.E., Rhoads L. (2010) Mentoring and nutrition care. JPEN J Parenter Enteral Nutr. 34: 89-93
14. Marik P.E., Zaloga G.P. (2001) Early enteral nutrition in acutely ill patients: a systematic review. Crit. Care Med. 29: 2264-2270
15. Marik P.E., Zaloga G.P. (2004) Meta-analysis of parenteral nutrition versus enteral nutrition in patients with acute pancreatitis. BMJ. 328: 1407-1413
16. Peter J.V., Moran J.L., Phillips-Hughes J. (2005) A meta-analysis of treatment outcomes of early enteral versus early parenteral nutrition in hospitalized patients. Crit. Care Med. 33: 213-220
17. Wilmore D.W., Smith R.J., O'Dweyer S.T. et al. (1998) The gut: a central organ after surgical stress. Surgery. 104: 917-923

ЗАСТОСУВАННЯ МЕТОДІВ ВИЯВЛЕННЯ *Helicobacter Pylori* В ЕНДОСКОПІЧНОМУ КАБІНЕТІ

Бутницький Ю.І., Лобода В.Ф.

Тернопільська міська дитяча лікарня, Тернопільський державний медичний університет ім. І.Я. Горбачевського, Україна

Summary

The article describes use of bacterioscopic and biochemistry detection methods (express urease test) of Helicobacter pylori in the conditions of endoscopy office.

Key words: Helicobacter pylori, bacterioscopic and biochemistry detection methods.

Актуальність лікування гелікобактеріозу у дітей і дорослих залишається важливою темою в дослідженнях гастроентерологів протягом багатьох років. Існують різні методи виявлення *Helicobacter pylori (Hp)* — прямі та непрямі, інвазивні та неінвазивні, із різних середовищ організму [2]. Більшість з них є трудомісткими або дороговартісними, а тому недоступними для рутинного використання в більшості лікувальних закладів нашої країни. Завдячуючи багаторічному досвіду, ми у своїй статті хочемо звернути увагу на практичну сторону в застосуванні загальновідомих методик виявлення *Hp*. Тим більше, що дані дослідження доступні для впровадження та повсякденного використання в умовах будь-якого медичного закладу в якому виконується гастродуоденоскопія [3]. Отже, для визначення *Hp* ми в своїй роботі користуємось двома методами: біохімічним та бактеріоскопічним.

Для біохімічного методу, тобто так званого швидкого уреазного тесту, використовуємо методику запропоновану Мороз Г.З. [4]. Для приготування уреазного тесту до 1 мл 10% розчину сечовини додаємо 2 краплі 1% розчину фенол-роту. Після занурення в нього біоптату, в разі позитивного результату, світло-жовтий колір змінюється на малиновий (рис. 1). Розчини реактивів можна готувати в біохімічній лабораторії, де є аптечні ваги та набір наважок. При цьому, необхідно обережно поводитись з фенол-ротом, який є дуже сипучим порошком та вимагає акуратності в зважуванні. Розчину фенол-роту об'ємом 20-30 мл вистачає приблизно на півроку (при навантаженні 2-3 дослідження в день). Готові розчини бажано тримати в холодильнику, тому що з часом (приблизно через 2-3 тижні) при додаванні фенол-роту до сечовини уреазний тест відразу змінює свій колір на малиновий. Ми попередньо готуємо 20-30 мл розчину сечовини, що при нашому навантаженні дозволило використовувати 300 г порошку цього реактиву майже два роки. Отже, собівартість даного методу дослідження порівняно із закупівлею готових уреазних тестів буде мінімальною.



Рис. 1

Зміна кольору з світло-жовтого на малиновий в уреазному тесті при *Hp*-асоційованій патології.

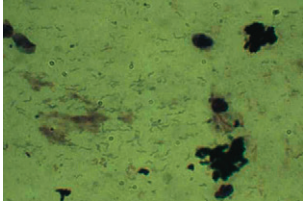

Рис. 2

Вигляд *Hp* в світловому мікроскопі при збільшенні 1350 (окуляр ×15, об'єктив ×90).

Уреазний тест, при зануренні в нього шматочка біоптату, в деяких випадках міняє своє забарвлення майже відразу, в інших через 30-40-60 хв., та навіть пізніше. Ми вважаємо за позитивний результат, зміну кольору розчину до 1 години при кімнатній температурі. Хоча є публікації, в яких автори спостерігають за зміною кольору реактиву до 1 доби та пояснюють таку динаміку, ступенем обсіювання слизової оболонки шлунка *Hp*.

Щодо бактеріоскопічного методу, то для цього необхідно буде згадати навички роботи із світловим мікроскопом. Хоча на перший погляд здавалося б простіше, щоб це обстеження здійснював клінічний лаборант, але з часом ентузіазм останнього зменшується і з кожним разом стає проблематичним вимагати від нього оперативності в оцінюванні мазка.

Отже, після видалення матеріалу із чашечок біопсійних щипців, голкою від шприца легенько розтираємо край біоптату із слизом (слиз це принципово, бо в ньому і находяться *Hp*) по предметному склу рівним шаром приблизно площею 1 см². Хоча площа мазка особливого значення не має, в деяких випадках при мінімальній кількості розтертого слизу, відразу знаходили *Hp*, а при здавалось більш ніж достатньому об'ємі, отриманого матеріалу, процес пошуку був досить тривалим.

Залишок шматочка біоптату поміщаємо в уреазний тест. Приготовлений мазок фіксуємо 96% етиловим спиртом, висушуємо природнім шляхом в кабінеті. Фарбуємо за Романовським-Гімзе (в клінічній лабораторії таким методом фарбуються мазки для загального аналізу крові) до 20 хвилин. Фарба змивається, предметне скло висушується. При збільшенні 1350 (окуляр ×15, об'єктив ×90) застосовуючи імерсійну олію, обстежуємо мазок в декількох полях (мікроскоп ЛОМО "Біолан"). Шукати необхідно серед слизу. Клітини *Hp* мають вигляд прямих, або вигнутих (С-, чи S-подібно) темно-синіх або синьо-фіолетових паличок довжиною 2-6 мкм (рис. 2).

Hp зустрічаються скупченнями, а деколи поодинокими паличками, що вимагає огляду в 10-15 полях зору. Користуючись мікрогвинтом можна сфокусувати на ближчу-дальшу відстань та розглядати бактерії в залежності від їхнього розміщення поверхнево чи в глибших шарах слизу. При цьому обстеженні, уже можна застосовувати оцінку кількості мікробних тіл в полі зору за Аруїном (I, II, III ступінь відповідно) [1].

Отже, використовуючи дані методики (бактеріоскопію та швидкий уреазний тест) можна відносно легко налагодити та впровадити визначення *Hp* в ендоскопічному кабінеті, що дозволить оперативно діагностувати та призначити етіологічно обґрунтоване лікування захворювань верхніх відділів шлунково-кишкового тракту.

Література

1. Аруин Л. И. (1995) Оценка обсемененности слизистой оболочки желудка Helicobacter pylori и активности хронического гастрита. Архив патологии. 3: 75-76
2. Бабак О.Я. (2009) Досягнення та перспективи гастроентерології. Сучасна гастроентерологія. 6: 6-25
3. Лобода В.Ф., Бутницький Ю.І. (2006) Оптимізація діагностики патології верхніх відділів шлунково-кишкового тракту в ендоскопічному кабінеті. Посвідчення на раціоналізаторську пропозицію №8 від 31/05-2006 р. видане Тернопільським державним медичним університетом ім. І.Я. Горбачовського.
4. Мороз Г.З. (2000) Helicobacter pylori-ассоциированная патология желудка и двенадцатиперстной кишки. Лікування та діагностика. 1: 35-39