ції є можливість роздивитись, промити і ретельно осушити будь-який відділ черевної порожнини, а також вірно поставити дренажі. Серед хворих спостереження у 26% пацієнтів лапароскопічне ушивання перфоративної виразки доповнено задньою стволовою ваготомією і передньою сероміотомією тіла і кардіофундального відділу шлунка.

При вивченні особливостей перебігу післяопераційного періоду відмічено, що у хворих спостереження больовий синдром виражений значно менше, що підтверджується кількістю введень наркотичних анальгетиків, постільний режим відмінено через 12 год після закінчення операції (при традиційній лапаротомії — 3-4 доба). Середня тривалість перебування хворих в стаціонарі склала 6-7 діб.

Післяопераційні ускладнення спостерігались у 2 (8,7%) пацієнтів. Серед них: атонія шлунка — 2. Летальних випадків не було. Віддалені результати лікування вивчені у хворих в терміни до 2 років. Хороші результати були у 69,6% хворих, задовільні — у 8,7%, незадовільні — у 4,3% хворих (рефлюкс-гастріт, ерозивний гастродуоденіт). Рецидива виразки не було.

Таким чином, проведене дослідження показало високу специфічність і прогностичну значимість шкали SAPS в сполученні з морфологічними критеріями вираженості запальних змін в очеревині, у хворих перитонітом. Вони можуть застосовуватись як для оцінки ефективності проведеного лікування, так і для визначення показань до відеолапароскопічного зашивання перфоративної виразки у хворих перитонітом.

Висновки

1. Морфометричні параметри клітинної інфільтрації парієтальної очеревини мають високу чутливість, інформативність при перитоніті, є об'єктивним показником ступеня тяжкості запального процесу в черевній порожнині. В сполученні із шкалою SAPS можуть бути використання для визначення показань до відеолапароскопічного ушивання виразки при різних формах перитоніта.
2. Запропонована методика виведення виразки в зручне для роботи хірурга положення дозволяє значно поширити показання до застосування відеолапароскопічного ушивання перфоративної виразки.
3. Відеолапароскопічні операції при перфоративних гастродуоденальних виразках дозволяє знизити травматичність втручання, скоротити термін перебування хворих в стаціонарі, покращити як безпосередні, так і віддалені результати лікування.

Література

1. Бондарєв В.І., Бондарєв Р.В. (2006). Особливості лапароскопічного зашивання перфораційних пілородуоденальних виразок, ускладнених розповсюдженим перитонітом. Львівський медичний часопис (Acta Medica Leopoliensia). XII; 1: 38-40
2. Дзюбановський І.Я., Ремезюк Е.В., Максимлюк В.І. (2004). Прогнозування перебігу і вибір об'єму оперативного втручання при перитоніті в результаті проривної пілородуоденальної виразки. Шпитальна хірургія. 4: 50-54
3. Черноусов А.И., Наумов Б.А., Котаев А.Ю. и соавт. (2007). Хирургическое лечение больных с перфоративными пептическими язвами. Хирургия. 6: 34-39
4. Rubertson Z.S., Wemyss-Holden S.A., Maddern Z.J. (2000). Laparoscopic repair of perforated peptic ulcer. The role of laparoscopy in generalized peritonitis. Am. R. Coll. Surg. Engl. Vol. 82: 6-10
5. Патент UA № 1180, МПК (2006) E 21B37/00, A61B17/94, № 200505872. Спосіб лапароскопічного ушивання перфоративних пілородуоденальних виразок, ускладнених поширеним перитонітом. Бондарєв Р.В. Заяв. 14/06-2005; Опубл. 16/01-2006; Бюл. 1: 6

ОСТРЫЙ ГНОЙНЫЙ ФЛЕБИТ ПУПОЧНОЙ ВЕНЫ, КАК ОСЛОЖНЕНИЕ ПОСЛЕ ПИРСИНГА ПУПКА (СЛУЧАЙ ИЗ ПРАКТИКИ)

Бондарев Р.В., Бондарев В.И., Алексеев А.В., Селиванов С.С., Кириченко С.В.

Кафедра хирургии с основами абдоминальной и эндоскопической хирургии, Луганский государственный медицинский университет, Украина

Острый гнойный флебит пупочной вены является распространенным осложнением после прокола пупка (пирсинг), чаще в возрастной группе от 16 до 24 лет. По данным различных авторов частота возникновения данного осложнения колеблется до 13%.

Больная У., 22 лет, поступила в клинику хирургических болезней 18/10-2010 с диагнозом острый аппендицит, острый холецистопанкреатит. Состояние больной при осмотре расценено как удовлетворительное. Из анамнеза и беседы с сопровождающими родственниками удалось выяснить, что около 5 дней назад после приема жирной, острой пищи появились интенсивные боли эпигастральной и околопупочной областях, которые затем сместились в правую подвздошную область. Для купирования боли начала принимать спазмолитики. Однако состояние больной ухудшалось, повысилась температура до 38,2°С, усилились боли в животе. В связи с чем обратилась за медицинской помощью.

При осмотре в приемном покое отмечено: общее состояние средней степени тяжести. Гемодинамика: АД на уровне 130/90 мл рт.ст., пульс — 98 ударов в мин., температура тела — 37,5°С. Кожные покровы и видимые слизистые обычной окраски. Язык влажный, обложен белым налетом. Живот овальный, симметричен, не вздут. В области пупка определяется инородное тело (пирсинг), в местах прокола кожи инфильтрации нет. Правая половина живота отстает в акте дыхания. При пальпации живота определяется болезненность в эпигастральной области и по правому фланку, умеренная ригидность мышц брюшной полости в эпигастрии и правом подреберье. Симптомы Воскресенского 1, Ровзинга положительны. Печень у края реберной дуги, желчный пузырь не пальпируется, симптомы Ортнера, Воскресенского 2, Чухриенко — положительные. Перитонеальные симптомы отрицательные. Симптом Пастернацкого отрицательный с обеих сторон. Перистальтика кишечника выслушивается во всех отделах, справа — ослаблена. Притупления по фланкам нет. Газы отходят, стул был 17/10-2010. Температура тела 37,3°С. Клинический анализ крови: гемоглобин — 132 г/л, число эритроцитов — 4,3 10^{12}/л, число лейкоцитов — 16,4 10^{9}/л, лейкоцитарная формула: палочкоядерные нейтрофилы — 8%, сегментоядерные нейтрофилы — 71%, эозинофильные нейтрофилы — 1%, лимфоциты — 17%, моноциты — 4%, СОЭ — 25 мм/час. Клинический анализ мочи: белок — 0,017 г/л, сахар — нет, эпителий — немного, лейкоциты — 6-7 в поле зрения, эритроциты — свежие 8-10 в поле зрения, соли — мелкие оксалаты.

Ультразвуковое исследование органов брюшной полости: печень не увеличена, контуры ровные, четкие, эхогенность нормальная. Общий желчный проток 4 мм, дополнительные образования не определяются. Желчный пузырь увеличен в размерах, в просвете желчного пузыря определяли неоднородное содержимое "взвесь", стенка желчного пузыря однородная, с ровным контуром, утолщена до 4 мм. Сосудистый рисунок в русле нижней половой вены усилен. Поджелудочная железа визуализируется с трудом из-за пневматоза кишечника. В правой подвздошной области визуализируется конгломерат с нечетким размытым контуром, гипоэхогенной структуры. Четко связать с органами не удается в связи с плохой визуализацией.

Осмотрена гинекологом — данных за острую гинекологическую патологию нет.

Дополнительно из анамнеза жизни известно, что больной был выполнен пирсинг пупка 6 лет назад. В области прокола кожи в течение 1 месяца определялась инфильтрация мягких тканей. За последние 2 года больная отмечала появление уплотнения в области прокола пупка 3 раза. Указанная инфильтрация тканей регрессировала самостоятельно, без применения медикаментозных средств.

На основании клинический, лабораторных и УЗ-исследования поставлен диагноз: Острый аппендицит? Острый холецистопанкреатит?

В течение трех часов больной проводилась инфузионная терапия в объеме 2 500 мл. Состояние больной не улучшилось, сохранялись боли в правой половине живота. Не отмечалось улучшения лабораторных показателей крови и мочи. В связи с чем, под общей анестезией произведена диагностическая видеолапароскопия.

При ревизии в брюшной полости экссудата нет. Между диафрагмальной поверхностью печени и диафрагмой около круглой связки печени определяются налеты фибрина. Париетальная брюшина круглой связки отечна, резко гиперемирована, с участками наложений фибрина. Произведено рассечение указанного участка париетальной брюшины. При дальнейшей ревизии определена пупочная вена в виде плотного, резко инфильтрированного и отечного тяжа, синюшной окраски. Окружающие ее ткани инфильтрированы серозно-гнойным содержимым. Взят гнойный экссудат на бактериологическое исследование. Диагностирован гнойный флебит пупочной вены. В остальных отделах брюшной полости париетальная брюшина не изменена. Печень, селезенка, желудок, 12-перстная кишка, желчный пузырь, тонкая и толстая кишка, червеобразный отросток, тело матки и придатки с обеих сторон не изменены. Удалены налеты фибрина в области круглой связки печени. В подпеченочное пространство установлен трубчатый микроирригатор. Швы ран. Асептическая повязки.

Послеоперационный период протекал благополучно. Сбалансированная антибактериальная и инфузионно-детоксикационная, антикоагулянтная терапия дала положительный эффект. НА 3 сутки купировались боли, нормализовалась температура тела, показатели лабораторных анализов, исчезли симптомы интоксикации. 26/10-2010 в удовлетворительном состоянии больная выписана.

Вывод

Приведенный случай наблюдения указывает на то, что хроническая инфекция в околопупочной области на фоне инородного тела, в результате пирсинга, может послужить источником к возникновению острого гнойного флебита пупочной вены и "симулировать" острую хирургическую патологию живота, которую сложно клинически диагностировать. В отсутствии эффекта от консервативных мероприятий адекватным и патогенетически обоснованным методом диагностики больных с подозрением на острую патологию живота является видеолапароскопия. Использование последней в данном наблюдении позволило диагностировать острый гнойный флебит пупочной вены и избежать напрасной лапаротомии.

СУЧАСНІ МЕТОДИ ДІАГНОСТИКИ ГЕЛІКОБАКТЕРІОЗУ

Бурий О.М., Дмитренко М.П.*, Шандренко С.Г.*

Інститут хірургії та трансплантології ім. О.О.Шалімова АМН України, Київ
Інститут біохімії ім. О.В.Палладіна НАН України, Київ*

Гелікобактеріоз шлунка (ГБШ) — інфікування бактеріями *Helicobacter pylori (HP)*, як доведено чисельними дослідженнями, є одним з основних чинників розвитку хронічного гастриту та виразкової хвороби [32]. Крім того, HP признано канцерогеном першого порядку [31]. Тому своєчасна діагностики ГБШ має важливе значення для постановки діагнозу захворювання та вибору адекватних медикаментозних схем лікування. Відповідно до Маастрихтської угоди III (2005) в якості рекомендованих методів діагностики ГБШ було затверджено два тести: ураеаз ний дихальний тест з 13С-сечовиною та імуноферментний аналіз в калі [13]. Однак, в клінічній практиці широко використовується достатньо велика кількість інших методів діагностики ГБШ з високою чутливістю та специфічністю. Враховуючи реалії клінічної та поліклінічної практики в Україні досить актуальним є також впровадження нових більш простих експрес-методів діагностики ГБШ з низькою вартістю.

Всі методи діагностики ГБШ діляться на інвазійні та неінвазійні, а також на прямі методи, що виявляють безпосередньо бактерій *HP*, та опосередковані, що визначають продукти життєдіяльності *HP*. Інвазійні методи діагностики ГБШ проводяться при ендоскопічному обстеженні пацієнта, при якому можливе взяття біопсійного матеріалу. До інва-

зійних відносять наступні методи: бактеріологічний, гістологічний, цитологічний та швидкий уреазний тести. До неінвазійних методів належать наступні: серологічний, молекулярно-біологічний та уреазний дихальний тести. Кожен з цих методів має недоліки та переваги, вони відрізняються по чутливості та специфічності, а також по складності проведення та вартості. Багатьма порівняльними дослідженнями показано, що результати різних методів можуть не співпадати. Тому з метою запобігання отримання помилкових результатів бажано застосовувати кілька методів діагностики ГБШ [14,24].

Для оцінки ефективності методу діагностики використовують параметри, що розраховуються за алгоритмом Griner [18] у відповідності до результатів порівняльних досліджень різних методів діагностики: чутливість (кількість істино позитивних результатів / (істино позитивних + помилково негативних)) та специфічність (кількість істино негативних результатів / (помилково позитивних + істино негативних)).

Ендоскопія верхніх відділів травного тракту є одним з основних методів діагностики захворювань, що є наслідком розвитку ГБШ [11]. При проведені діагностичної езофагогастродуоденоскопії оцінюється стан стінки порожнистих органів, перистальтика, кількість та характер рідини, вид слизової оболонки, її колір, чистота, судинний малюнок. Ендоскопічна картина суттєво залежить від ступеня інвазії *HP*. До специфічних ознак *HP*-інфікування можна віднести наявність виразок у дванадцятипалій кишці (чутливість та специфічність 100%), чисельних різнокаліберних вибуханій на стінці слизової оболонки антрального відділу шлунка (чутливість 93%, специфічність 96%), гіперемію слизової оболонки, присутність мутної слизи у просвіті шлунка, набряк та потовщення складок антрального відділу шлунка [11].

Бактеріологічний (культуральний) метод — вирощування культури бактерій з біопсійного матеріалу на спеціальних середовищах, є одним із найбільш інформативних та специфічних методів. Його специфічність наближається до 100% [14]. Виділення чистої культури бактерії дозволяє провести її детальну ідентифікацію, дослідити морфологічні, біохімічні та імуногенні властивості збудника, його резистентність до антибіотиків, а також виготовити препарати для серологічної діагностики. Метод потребує спеціальні умови культивування, зберігання та транспортування біоптату. *H.pylori* — мікроаерофіл, для вирощування бактерій необхідно підтримувати газове середовище з низьким вмістом кисню: 5-6% O_2, 8-10% CO_2, 80-85% N_2. З метою транспортування біоматеріалу розроблені спеціальні середовища, наприклад Pylori, що дають можливість зберігати життєдіяльність *H.pylori* в біоптаті до 2 діб, а значить і збільшити відстань між ендоскопічним кабінетом та бактеріальною лабораторією.

Основним недоліком методу, крім вартості та складності, є його довготривалість. Вирощування чистої культури бактерій займає 7-14 діб. Тому бактеріальний метод не знайшов широкого застосування в клінічній практиці. В основному, його застосують в науково-дослідних цілях.

Гістологічний метод ("золотий стандарт" діагностики) — вважається одним з найбільш об'єктивних методів діагностики ГБШ. Використовуючи саме цей метод Warren і Marshall дослідили спіралеподібні бактерії у слизовій оболонці шлунка хворих на активний хронічний гастрит [32]. Метод ґрунтується на мікроскопічному морфологічному та морфометричному дослідженні парафінових зрізів, що профарбовані різними способами: гематоксилін-еозином, по Романовському-Гімзе, генціанвіолетом, по Генту, тулоїдиновим синім, а також за допомогою імуногістохімічних методів [1,10,20]. До недоліків методу можна віднести складність та тривалість приготування парафінових зрізів, неможливість диференціювати види бактерій *HP* та їх генотип, похибки забарвлення [5]. Суттєве підвищення чутливості та інформативності діагностики досягається при застосуванні імуногістохімічного методу з моноклональними антитілами проти *HP* [30]. Такий підхід до візуалізації бактерій у гістологічних препаратах ґрунтується на високоспецифічному зв'язуванні антитіл з антигенами на мембрані бактерії та подальшим хімічним забарвленням утвореного комплексу. В результаті такої реакції тільки ті бактерії, що мають специфічні до *HP* антигени будуть мати характерне забарвлення. Але така високоефективна методика, нажаль, не має широкого застосування в клінічній практиці через її технічну складність та високу вартість [12].

Цитологічний метод дослідження біоптату у порівнянні з гістологічним методом дозволяє суттєво спростити процедуру аналізу, зменшити її тривалість та вартість [20]. Матеріалом для цитологічного дослідження служать мазки-відбитки біоптату. Мазки висушують та забарвлюють по Романовському-Гімзе, по Папангейму або метаноласуреозиновою сумішшю. Мікроскопія забарвлених мазків-відбитків дозволяє виявити наявність бактерій *HP* та оцінити їх кількість. Виділяють три ступеня бактеріальної інвазії: слабка (+) — до 20 мікробних тіл у полі зору мікроскопу, середня (++) — від 20 до 40 мікробних тіл, висока (+++) — більш ніж 40 мікробних тіл. Недоліком цитологічного методу, як і усіх інших інвазійних методів, є можливість отримання помилково негативного результату при неправильному заборі біопсійного матеріалу: біопсія тільки з антрального відділу шлунка, скудні біоптати, що не містять епітелію та слизи, присутність ділянок кишкової метаплазії [5].

Швидкий уреазний тест є одним з найбільш поширених інвазійних методів діагностики ГБШ, в основу якого покладено оцінка ферментативної уреазної активності в біоптаті. На відміну від вищенаведених прямих методів (визначаються саме бактерії *HP*), цей метод є опосередкованим, оскільки визначаються продукти бактеріальної життєдіяльності. Уреаза (сечовина аміногідролаза, EC 3.5.1.5) є найважливішим ензимом бактерії *HP*, що забезпечує можливість існування мікроорганізму в кислому середовищі шлунка та є одним з основних чинників патогенезу *HP*-асоційованих захворювань. Більш ніж 5% всіх протеїнів *HP* приходиться саме на уреазу, що свідчить про надзвичайно високий рівень продукції даного ензиму [21,29]. При інкубації біоптату в середовищі з сечовиною, остання розщеплюється під дією бактеріальної уреази до NH_4^+, що призводить до суттєвого підвищення pH середовища інкубації. Для візуалізації зміни pH використовують різні pH-чутливі індикатори, наприклад феноловий червоний або о-крезолфталеїн. Найбільш поширеними комерційними наборами для такого тесту є *CLO* (*Campylobacter Like Organism*, чутливість 97%, специфічність 98%), *Phenol Red* (відповідно 97% та 100%), *Urea Agar* (92% та 96%). Інший підхід полягає у хімічному визначенні іонів амонію. Так, наприклад, в Bertolet тесті іони амонію в реакції з гіпохлоридом натрію та фенолом утворюють індофенол з інтенсивним синім забарвленням (чутливість 97%, специфічність 93%) [25].

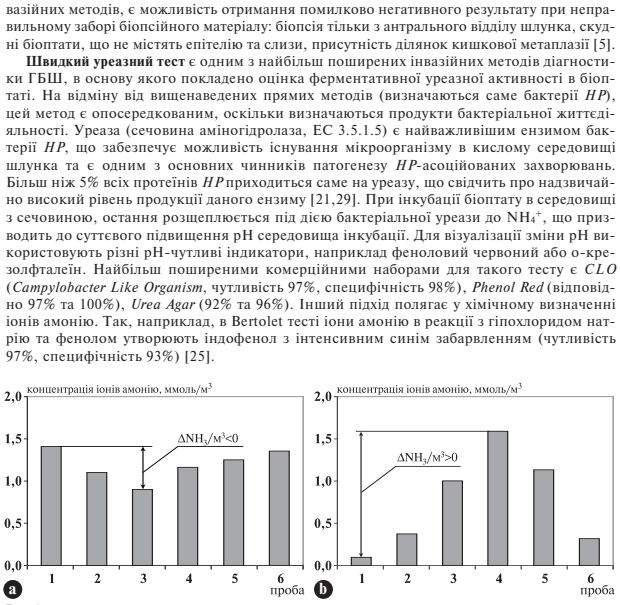

Рис. 1

Динаміка змін концентрації аміаку в зразках повітря (проби) з ротової порожнини після вживання пацієнтом розчину карбаміду (**А:** приріст $\Delta NH_3/м^3<0$ — негативний результат тесту; **В** — $\Delta NH_3/м^3>0$ — позитивний результат). Кожен забір проби повітря відбувається на протязі 1,5 хвилини, загальна тривалість тесту — 9 хв [3].

Дихальний уреазний тест (UBT — тест) — неінвазійний метод діагностики ГБШ, широко використовується у розвинутих країнах з 1987 року [17]. Для проведення тесту пацієнти вживають препарати сечовини (карбамід), що збагачені ізотопами C^{14} або C^{13}. Збільшення концентрації цих ізотопів у зразках повітря, що видихає пацієнт, після вживання відповідного препарату є показником присутності бактерій *HP*. Чутливість методу складає 95-98%, а специфічність 93-100%. Мінусами методу є низька портативність, радіоактивність, висока вартість, необхідність спеціально підготовленого персоналу та мас-спектрометру.

Серологічний метод діагностики ГБШ ґрунтується на визначенні антитіл IgG до цитотоксину CagA *HP* у зразках крові. В залежності від тест-систем, наприклад *FlexSure SmithKline Diagnostics Inc.*, (США) та *Medmira* (Канада), чутливість складає 59% та 71%, а специфічність 93% та 94% відповідно [22,28]. При первинній діагностики *HP* інфекції у дітей інколи спостерігається слаба імунна відповідь, що значно ускладнює інтерпретацію результатів серологічного тесту. Після успішної ерадикаційної терапії *HP* титри антитіл досить повільно нормалізуються на протязі 6 місяців. Тому серологічні тести є малоінформативними для раннього контролю лікування ГБШ [19,27,28].

Молекулярно-генетичний метод (полімеразна ланцюгова реакція) є високочутливим та специфічним тестом, а по діагностичній інфомаційності має переваги перед іншими методами діагностики ГБШ, включаючи гістологічні та бактеріологічні методи [15]. Висока специфічність методу забезпечується підбором праймерів — комплементарних унікальних нуклеотидних послідовностей бактерії *HP*. Метод дозволяє діагностувати не тільки гострі, але і латентні варіанти *HP* інфекції, навіть виявляти одиничні мікроорганізми. Матеріалом для дослідження може бути шлунковий сік, змиви ротової порожнини, зубний наліт, копрофільтрат. Чутливість методу в копрофільтраті по різним джерелам складає 61-96%, а специфічність 100%. Єдиним обмеженням до широкого застосування методу в клінічній практиці є його висока вартість в порівнянні з іншими методами діагностики ГБШ [9,19].

Кожен з наведених методів діагностики ГБШ має певні недоліки і переваги та займає власну "нішу" в спектрі діагностичних послуг. Хоча існуючі методи є чутливими та специфічними, однак, існує потреба в більш простих та дешевих експрес-методах, котрі можна широко застосовувати в поліклінічній практиці для профілактичного обстеження населення.

Така потреба гостро відчувається особливо в дитячій гастроентерології. Відомо, що інфікування *HP* в більшості випадків відбувається в дитинстві [6,8]. Існують дані, що в Україні *HP* діагностується у 85% дітей, в Києві — у 74,5% [4]. Безумовно, такий високий процент ГБШ у дітей можна пояснити тим, що відповідне діагностування проводилося (в силу високої вартості та складності) у дітей, які на час обстеження вже мали симптоми гастроентерологічних захворювань. Зважаючи на це, більш раціональним було би проведення профілактичних обстежень серед у дітей шкільного віку з метою ранньої діагностики гастроентерологічних патологій, що асоційовані з ГБШ, з подальшим застосуванням превентивної терапії. З цією метою перспективним є спосіб діагностики ГБШ по визначенню приросту концентрації аміаку в повітрі ротової порожнини після вживання препарату сечовини нормального складу. Цей метод розвивається в Росії [7], Японії та Великобританії [16], і привертає до себе увагу своєю специфічністю, оскільки відображає загальну уреазну активність у шлунку, котра є пропорційною до ступеня інвазії *HP*; а за своєю простотою та низькою собівартістю може бути використаний для масових профілактичних обстежень населення. Інколи у назві цього методу помилково вживається термін "дихальний тест", що не відповідає дійсності. На відміну від уреазного дихального тесту, при якому визначається концентрація ізотопів вуглецю у зразках повітря, що видихає пацієнт, у даному тесті аміак, як продукт бактеріальної уреазної активності, вимірюється у зразках повітря з ротової порожнини.

Нами розроблено прямий уреазний експрес-тест на ГБШ та верифіковано його за допомогою цитологічного методу в клінічних дослідженнях за участі 149 пацієнтів [2,3]. Суть методу полягає у наступному: пацієнт вживає розчин карбаміду (сечовина), уреаза *HP* розщеплює сечовину до аміаку (NH_4^+), останній, маючи меншу молекулярну вагу, ніж повітря, підіймається зі шлунка через стравохід до ротової порожнини. Концентрація аміаку у зразках повітря з ротової порожнини визначається хімічним шляхом реактивом Несслера або за допомогою електронного датчику на аміак. Швидкий приріст концентрації аміаку у повітрі з ротової порожнини після вживання розчину карбаміду характеризує загальну уреазну активність у шлунку, яка напряму залежить від кількості бактерій *HP*. При аналізі схеми тесту можуть виникнути деякі заперечення. Наприклад, утворений аміак повинен швидко поглинатися кислим середовищем шлунка, тому його виділення у газоподібному стані є малоймовірним. Однак, необхідно враховувати, що в результаті бактеріальної уреазної активності pH середовища локально збільшується, що створює умови для виділення розчиненого аміаку у повітря. Крім того, взаємодія бактерій *HP* з розчином субстрату можлива на межі розділу рідке середовище — повітря. В такій моделі утворений аміак відразу виділяється у газоподібному стані.

Як показано у дослідженні [3] сама по собі концентрація аміаку в повітрі ротової порожнини без вживання субстрату уреазної активності не може бути маркером ГБШ. Так цей показник, визначений у пацієнтів з негативним результатом цитологічного тесту, може бути у досить широкому діапазоні: від 0,01 до 0,5 ммоль/м³ та залежить від бактеріального стану носоглотки та ротової порожнини. Після вживання пацієнтами розчину карбаміду можливі два види динаміки цього показника. Перший, концентрація аміаку у повітрі з ротової порожнини або не змінюється, або відбувається зменшення (рис. 1а). Незмінна концентрація аміаку (приріст $\Delta NH_3/м^3=0$) свідчить про відсутність уреазої активності в шлунку, що вказує на відсутність бактерій *HP*. Зменшення в певний проміжок часу концентрації аміаку та його подальша нормалізація ($\Delta NH_3/м^3<0$) можна пояснити тим, що споживана пацієнтами рідина (50 мл води) частково поглинає аміак, що постійно присутній в об'ємі шлунку. Другий вид динаміки: концентрація аміаку спочатку збільшується, за певний проміжок часу досягає максимального значення, та в подальшому йде на спад ($\Delta NH_3/м^3>0$) (рис. 1b). У певних випадках на протязі тесту реєструється тільки поступове збільшення концентрації аміаку, але це відбувалося при надто великому прирості $\Delta NH_3/м^3>30$ ммоль/м³. Наявність приросту концентрації аміаку в повітрі з ротової порожнини після прийому субстрату уреази (карбаміду) характеризує величину уреазої активності, яка пропорційна кількості бактерій *HP* в шлунку. Результати порівняльного аналізу даних уреазного та цитологічного тестів представлено в таблиці (1).

За результатами цитологічного тесту позитивний результат отримано у 89% пацієнтів, прямий уреазний тест — 83%. Три випадки (6% від загальної кількості) негативних результатів уреазного тесту при наявності бактерій *HP* ($\Delta NH_3/м^3<0{,}01$ ммоль/м³) відно-

Таблиця 1. *Порівняльний аналіз результатів прямого уреазного та цитологічного тестів [3]*

№	Уреазний тест		Цитологічний тест, кількість пацієнтів				
	Діапазон $\Delta NH_3/м^3$ ммоль/м3	Кількість пацієнтів	-	+	++	+++	++++
1	<0.01	9	6 (67%)	3 (33%)	0	0	0
2	0.01 — 0.1	13	0	8 (61%)	4 (31%)	1 (8%)	0
3	0.1 — 1.0	15	0	2 (13%)	7 (47%)	6 (40%)	0
4	1.0 — 10	10	0	0	1 (10%)	3 (30%)	6 (60%)
5	>10	7	0	0	0	2 (29%)	5 (71%)
Всього		54	6 (11%)	13 (24%)	12 (22%)	12 (22%)	11 (20%)

сяться до найнижчої оцінки кількості *HP* за результатами цитологічного тесту ("+" — до 20 мікроорганізмів в полі зору мікроскопу). Величину порогу — 0,01 ммоль/м^3 $\Delta N H_3$/м^3 для уреазного тесту вибрано таким чином, що всі нижчі показники будуть меншими за похибку відтворення дослідження. Всі об'єктивно позитивні результати уреазного тесту при $\Delta N H_3$/м^3> 0,01 ммоль/м^3 повністю співпадають з позитивним результатом цитологічного тесту. Причому спостерігається деяка відповідність і у кількісній оцінці. Так пацієнти з результатами уреазного тесту, що попали у другий діапазон значень ($\Delta N H_3$/м^3: 0,01-0,1 ммоль/м^3), по результатам цитологічного тесту в основному розподілилися між показниками "+" (61%) та "++" (31%); третій діапазон ($\Delta N H_3$/м^3: 0,1-1,0 ммоль/м^3) — "++" (47%) та "+++" (40%); четвертий діапазон ($\Delta N H_3$/м^3: 1,0-10 ммоль/м^3) — "+++" (30%) та "++++"(60%); третій діапазон ($\Delta N H_3$/м^3>10 ммоль/м^3) — "++++" (71%). Максимальні значення параметру $\Delta N H_3$/м^3, що було зареєстровано в дослідження становив до 50 ммоль/м^3.

За результатами цього дослідження побудовано класифікацію результатів прямого уреазного тесту: перший діапазон параметру $\Delta N H_3$/м^3 — "сіра зона", не дозволяє однозначно діагностувати відсутність або наявність *HP*, але може вказувати на відсутність більш ніж низької кількості *HP* (<20 мікроорганізмів в полі зору мікроскопу біоптату слизової оболонки шлунку). Подальші діапазони однозначно визначають наявність *HP*: другий діапазон — низька уреазна активність; третій — середня активність, четвертий — висока активність та п'ятий — надвисока активність.

Прямий уреазний тест має високу достовірність при наявності середньої і високої ступеня інвазії *HP*; однак, негативний результат тесту не є достовірним для констатації факту повної відсутності *HP*-інфікування. Зараз все більше дослідників розглядають бактерії *HP* як частину сапрофітної флори людини, яка має важливі фізіологічні функції [23]. Саме безконтрольне зростання популяції *HP*, як вважають, є основною причиною реалізації її патогенних властивостей та розвитку *HP*-залежних захворювань. Діагностично важливим є не тільки факт присутності *HP*, але і ступінь інвазії *HP*. Враховуючи простоту виконання, низьку собівартість та неінвазійність прямий уреазний тест є перспективним експрес-методом для первинних профілактичних обстежень

Література

1. Барышникова Н.В. (2009) Экспериментальная и клиническая гастроэнтерология. 2: 50-58
2. Дмитренко М.П., Шандренко С.Г., Бурий О.М. Метод діагностики — Патент на корисну модель UA 23623. №20063436721. Заявл. 12/01-2006. Опубл. 11/06-2007. Бюл. 7
3. Дмитренко М.П., Шандренко С.Г., Кішко Т.О., Бурий О.М., Гомоляко І.В., Комісаренко С.В. (2008) Журн. АМН України. 14, 4: 766-776
4. Зайцева Н.Е.(2007) Здоров'я України. 5/1: 58-59
5. Ильчишина Т.А. (2008) Дис... канд.мед.наук. (С-Пб.). 136 с
6. Климанская Е.В., Возжаева Ф.С., Новикова А.В., Шевцова Г.В. (1997) Российский журнал гастроэнтерологии, гепатологии и колопроктологии. 7; 5: 193
7. Корниенко Е.А., Милейко В.Е., Самокиш В.А., Нажиганов О.Н.(1999) Неинвазивные методы диагностики инфекции, вызванной Helicobacter pylori. Педиатрия. 1: 37-41
8. Мараховский К.Ю., Мараховский Ю.Х. (1997) Российский журнал гастроэнтерологии, гепатологии и колопроктологии. 7; 3: 62-68
9. Методы диагностики хеликобактериоза (2008) Под ред. Козлова А.В., Новиковой В.П. (С-Пб.). "Диалектика". 88 с.
10. Новикова В.П. (2008) Учебное пособие для врачей. (С-Пб.). 88 с.
11. Щербаков П.Л.. Исаков В.А., Корсунский А.А. (2002) Гастрит. (Москва). "Медпрактика". с.76-101
12. Эллиниди В.Н., Аникеева Н.В., Максимова Н.А. (2002) Практическая иммуногистохимия. (С-Пб.). "ВЦЭРМ МЧС России". 36 с.
13. Maastricht R. (2005) Guidelines for Helicobacter pylori infection. 13 United European Gastroenterology Week. (Copenhagen).
14. Bermejo San Jose F., Boixeda de Miguel D., Gisbert J. et al.(2000) Efficacy of four widely used techniques of the diagnosis of Helicobacter pylori infection in gastric ulcer disease. Rev. Clin. Esp. Vol. 200: 475-479
15. Brooks H., Ahmed D., McConnell M., Barbezat G.(2004) Diagnosis of Helicobacter pylori infection by polymerase chain reaction: is it worth it? Diagn. Microbiol. Infect. Dis. 50: 1-5
16. Dun C.D., Blac M., Cowell D.C. et al.(2001) Ammonia vapour in the mouth as a diagnostic marker for Helicobacter pylori infection: preliminary "proof of principle" pharmacological investigations. Br. J. Biomed. Sci. 58 (2): 66-75
17. Graham D.Y., Klein P.D., Evans D.J. et al. (1987) Campilobacter pylori detected noninvasively by the 13C-urea breath test. Lancet. I: 1174-1177
18. Griner P.F., Mayewski R.J., Mushlin A.I., Greenland P. (1981) Selection and interpretation f diagnostic tests and procedures. Principles and applications. Ann. Intern. Med. 94; 2: 557-592
19. Helicobacter pylori — инфекция: современные аспекты диагностики и лечения (2004) Пособие для врачей. (Москва). 85 с.
20. Hirschi A.M., Makristathis A. (2007) Methods to detect Helicobacter pylori: from culture to molecular biology. Helicobacter. 12; 2: 6-11
21. Hu L.T., Mobley H.L.T. (1990) Purification and N-terminal analis of urease from Helicobacter pylori. Infect. Immun. 58: 992-998
22. Monteniro L., Doermann H.P. (1997) Nonserological diagnostic tests for Helicobacter pylori. Pathogenesis and host response in Helicobacter pylori infections. 23: 215-224
23. Nguyen H.N. (2000) Clinical significance of Helicobacter pylori: pathogen or saprophyte? Dtsch. Med. Wochenschr. 27; 43: 1313-1314
24. Pellicano R., Smedille A., Ponzetto A. et al.(2005) How accurate is the culture of Helicobacter pylori in a clinical setting? An appraisal. Panminevra Med. 47; 3: 191-194
25. Quintana-Guzman E.M., Schosinsky-Nevermann K., Arias-Echandy M., Davidovich-Rose H. (1999) Comparative study of urease tests for Helicobacter pylori detection in gastric biopsies. Rev. Biomed. 10: 145-151
26. Shimoyama T, Sawaya M, Ishiguro A, Hanabata N, Yoshimura T, Fukuda S. (2011) Applicability of a rapid stool antigen test, using monoclonal antibody to catalase, for the management of Helicobacter pylori infection. J. Gastroenterol. Vol. 25: preprint
27. Velapatino B. (2006) Validation of string test for diagnosis of Helicobacter pylori infections. J. Clin. Microbiol. 44: 976-980
28. Wewer V., Kalach N. (2003) Helicobacter pylori infections in pediatrics. Helicobacter. 8; 1: 61-67
29. Vogt K, Harm H. (1991) Urease production by Helicobacter (Campylobacter) pylori. ZBL Bakt. 275: 63-72
30. Wabinga H.R. (2002) Comparison of immunogistochemical and modified Giemsa stains for demonstration of Helicobacter pylori infection in an African population. Afr. Health. Sci. 2; 2: 52-55
31. Wang C., Yuan Y., Hunt R.H. (2007) The association between Helicobacter pylori infection and early gastric cancer: a meta-analysis. Am. J. Gastroenterol. 102; 8: 1789-1798
32. Warren J.R., Marshall B.J. (1983) Unidentified curved bacilli on gastric epithelium in chronic gastritis. Lancet. 1: 1273-1275

АНТИБІОТИКОПРОФІЛАКТИКА В ЕНДОСКОПІЇ — ОГЛЯД ЛІТЕРАТУРИ

Бурий О.М., Терешкевич І.С., Галочка І.П., Башир-Заде Т.А., Глотова Т.Є., Весненко С.В.

Національний інститут хірургії і трансплантології ім. О.О. Шалімова НАМН України, Київ

Вступ

Бактеріємія — достатньо часте явище після проведення деяких терапевтичних ендоскопічних процедур (таких як дилатація або склеротерапія), яке також може спостерігатися і унаслідок проведення діагностичної ендоскопії. Чи призначати антибіотики з метою запобігання інфекційним ускладненням при проведенні ендоскопічних процедур? Це питання до цих пір є дуже суперечливим.

Ризик розвитку бактеріємії пацієнтів з серцевими розладами при проведенні інвазивних ендоскопічних процедур досить високий, що вимагає застосування антибіотиків. Також відомо, що бактеріємія, яка виникає у пацієнтів з можливими серцевими розладами, може привести до інфекційного ендокардиту, захворювання з потенційно фатальним результатом. В той же час гастроінтестинальна ендоскопія (ГЕ) може викликати транзиторну бактеріємію, проте існуючих даних недостатньо, щоб підтвердити, що саме ендоскопічні процедури можуть викликати ендокардит. Ряд контрольованих проспективних досліджень показують, що антибіотикопрофілактика може зменшити частоту розвитку бактеріємії, але не доводять, що вона обов'язково запобігне інфекційному ендокардиту.

Окрім серцевих інфекцій є багато інших інфекційних ускладнень, які можуть провокуватися інвазивною гастроінтестинальною ендоскопією (табл. 1). В той же час немає чітких показів для використання антибіотиків при інших обставинах, оскільки це збільшить вартість лікування і буде потенціалом для розвитку побічних ефектів, таких як алергічні реакції, анафілаксія і антибіотикозалежний коліт.

Таким чином, існує потреба встановити, які процедури є ризикованими, які покази, які антибіотики є найрентабельнішими в різних процедурах і який їх оптимальний режим призначення.

Ризик інфекційних ускладнень, що пов'язаний з ендоскопічними процедурами

Рівень бактеріємії

Транзиторна бактеріємія відома як процес, що супроводжує нормальні щоденні дії, наприклад, при чищенні зубів може досягати рівня 25%. Виникає так само після неендоскопічних медичних процедур, таких як ректальне пальцьове обстеження та іригоскопія. Після діагностичної верхньої ендоскопії і колоноскопії рівень бактеріємії низький — до 4% [4,5]. Ризик бактеріємії, не збільшується при біопсії або проведенні поліпектомії [5]. Вивчено, що при бактеріємії після ГЕ частіше всього культивуються наступні збудники: коагулюючі грамнегативні стафілококи, *Bacillus spp., Propionibacterium spp.* і коменсали з рідкісним патологічним потенціалом Serratia marcescens або негемолізуючі стрептококи [4]. При колоноскопії збудниками бактеріємії є *Enterococci, Escherichia coli* і *Bacteroides* [5].

Таблиця 1. *Точки прилягання антибіотикопрофілактики при гастроінтестинальній ендоскопії*

Попередження:
• інфекційного ендокардиту
• симптоматичної бактеріємії
• колонізація ортопедичних та інших несерцевих протезів
• панкреато-біліарного сепсису після ЕРХПГ
• інфекції рани після ендоскопічної черезшкірної гастростомії

Ендоскопічна ультрасонографія вважається безпечною методикою, але також відомі дані про можливість інфікування, частота якого коливається від 0 до 9,8% [6,7]. Дилатація і протезування стравоходу — причина розвитку значущої бактеріємії, що розвивається приблизно в 45% випадків [4]. Zuccaro та ін. вважають, що єдиний фактор, що чітко асоціюється з бактеріємією — це ступінь звуження просвіту стравоходу [8].

Хоча коменсали порожнини рота найчастіше визначаються після дилатації стравоходу, деконтамінація порожнини роту антибіотиком, зокрема кліндаміцином, не є ефективною профілактичною мірою [9]. Контрольована дезинфекція дилатаційних бужів дійсно зменшує постпроцедурну бактеріємію [10,11]. Немає даних, що стосуються ризику розвитку бактеріємії після балонної дилатації стравоходу. Оскільки цей вид дилататора проводиться через канал ендоскопа і не контактує з порожниною рота, ризик ймовірно дуже малий [12]. Склерозування варикознорозширених вен стравоходу є другою за частотою причиною бактеріємії пов'язаною з ГЕ [13-19].

Пацієнти з цирозом печінки демонструють знижений рівень комплементу і неефективне функціонування нейтрофілів, будучи відповідно схильними до бактеріальних інфекцій [13]. Бактеріємія виявляється в 50% пацієнтів, яким проводилась ендоскопічна склеротерапія, але вона була також підтверджена в 13% до діагностичної ендоскопії [4,14]. Організми, які контамінують ендоскоп і голку, зазвичай є флорою порожнини рота [13,15]. Істотні фактори ризику, що асоціюються з бактеріємією були: довжина голки ін'єктора [16], контамінація балона для води [15] і безпосередньо склерозанту. Проведення ургентних заходів, пов'язано з вищим рівнем бактеріємії [14]. Деякі дані свідчать, що використання 4 мм голки [16] і нового катетеру закритого типу може зменшити рівень бактеріємії [19].

Ендоскопічну перев'язку варикознорозширених вен стравоходу вважають безпечною методикою, з низьким ризиком бактеріємії (3-6%) [17,18]. Оскільки ця методика стає популярнішою, потенційна небезпека склеротерапії може бути усунена [12]. Бактеріємія може бути результатом забруднення голки катетера, який проходить через біопсійний канал ендоскопа і навряд чи може бути усунена повністю. Методика підслизової ін'єкції все більш часто використовується для поліпектомії або резекцій плоских уражень слизової оболонки. Відомі дані про бактеріємію *(E. coli)* після підслизової ін'єкції при поліпектомії [20]. Оскільки контамінант біопсійного каналу — це травний тракт, забруднення під час ін'єкції підслизової оболонки не можна уникнути навіть при використанні дезинфікованого ендоскопа, стерильної голки та ін'єкційної рідини. Ризик розвитку бактеріємії може бути знижений шляхом використання стерильної голки, захищеної від контамінації [19,20].

Лазеротерапія може викликати істотну бактеріємію залежно від природи процедури. У верхньому поверсі шлунково-кишкового тракту рівень бактеріємії після лазеротерапії складає 31-34% [21,22]. Найбільш часто зустрічаються організми — *Streptococci, Corynе-*

Таблиця 2. *Ендоскопічні процедури, які мають високий ризик інфекційних ускладнень*

Дилатація стравохідних стриктур
Ендоскопічна склеротерапія варикознорозширених вен стравоходу
Лазеротерапія верхнього поверху ШКТ
Ендоскопічна черезшкірна гастростомія
ЕРХПГ у випадках обструкції біліарного дерева і/або наявність панкреатичної псевдокісти