Результати та їх обговорення

В першій групі із 264 хворих пошкодження виявлені в 104 (39,4%), а у 160 (60,6%) хворих змін не виявлено. В другій групі із 264 хворих пошкодження виявлені в 184 (69,7%), а у 80 (30,3%) хворих змін не виявлено.

Колоректальні пошкодження при огляді в білому світлі виявлені в 104 (39,4%) хворих та у 184 (69,7%) хворих при використанні хромоскопії. Таким чином виявлення пошкоджень була статистично достовірно вища в другій групі ($p<0,05$). Перевага ХКС була очевидною в діагностиці пошкоджень до 5 міліметрів. Пошкодження менші 5 міліметрів статистично частіше виявлялись в другій групі ніж у першій. Але пошкодження розмірами більш 0,5 сантиметрів достовірно не виявлялися частіше при ХКС ($p>0,05$).

ХКС достовірно ($p<0,05$) покращувала візуалізацію пошкоджень в правій половині ТК, а в лівій половині ТК ця різниця була не достовірною ($p>0,05$). Плоскі пошкодження статистично частіше зустрічались в другій групі ($p<0,05$). Ріст плоских пошкоджень в 89,6% був IIb типу і тільки в 10,4% був IIa типу. Розмір менше 10 міліметрів плоских пошкоджень був у 96%. Неполіпоїдні пошкодження менше видимі ніж поліпоїдні і тому часто пропускаються при огляді в білому світлію. Ускладнень при підготовці та проведенні КС в білому світлі та хромоскапії, а також після обстеження не відмічено.

Висновки

Переваги ХКС були очевидні для виявлення пошкоджень до 5 міліметрів в діаметрі, що може покращити діагностику ранніх форм КРР. ХКС не дорога у застосуванні, безпечна і є інформативним діагностичним методом. Метод ХКС високоефективний в діагностиці плоских пошкоджень.

Література

1. Нікішаєв В.І., Бойко В.В., Лемко І.І., Лазарчук В.М. (2011) Патент на корисну модель №66488. Україна А61В 1/00. Офіційний бюлетень. 1

РІДКІСНИЙ ВИПАДОК ОПІКУ ШЛУНКОВО-КИШКОВОГО ТРАКТУ КУХОННОЮ СІЛЛЮ

Нікішаєв В.І., Садовий В.Ю.
Київська міська клінічна лікарня швидкої медичної допомоги, Україна

Авіценна (Ібн-Сіна) 980-1037 р. *«Все, що нас оточує, — певною мірою отрута, в природі не отруйного немає нічого. І лише від кількості залежить, чи стане якась речовина для нас отрутою чи ні».*

Філіпп Аврелій Теофраст Бомбаст фон Гогенгейм (Парацельс) 1493-1541 р. *«Все є отрута, і ніщо не позбавлене отруйності; одна лише доза робить отруту непомітною».*

Саме ці вислови, давніх вчених, найбільшою мірою характеризують даний випадок, який призвів до серйозних наслідків.

Шлунково-кишкові кровотечі (ШКК) — одна з найбільш частих причин розвитку серйозних ускладнень різних захворювань, шлунково-кишкового тракту, а також є наслідком патології інших органів і систем, які призводять до екстреної госпіталізації в стаціонари хірургічного профілю. Існує більше 200 причин кровотеч з ШКТ. Воно може розвинутися внаслідок порушення цілісності слизової оболонки, що призводить до оголення глибоких судин, їх ерозії; проникнення крові через стінку судин *(per diapedesum)* внаслідок підвищення проникності, порушення згортання крові. В представленому нашому випадку до рідкісних причин виникнення ШКК, можна віднести опіки слизової ШКТ повареною кухонною сіллю.

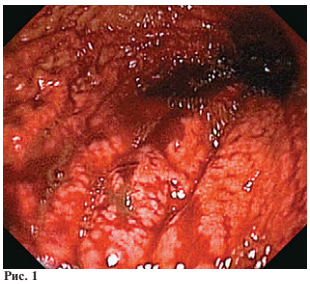

Рис. 1
Ендофото тіла шлунку.

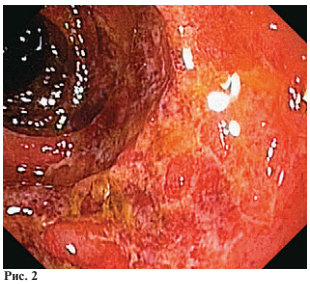

Рис. 2
Ендофото низхідного відділу ДПК.

Хлорид натрію (NaCl, у побуті — «сіль») — тверда, прозора (у чистому вигляді) хімічна сполука з іонною кристалічною граткою, солона на смак. При розчиненні у воді повністю дисоціює на катіони натрію та хлорид-аніони. Сіль використовується дуже широко як в побуті так і на різних виробництвах, люди щорічно споживають цей продукт в середньому близько 5 кг. Хлорид натрію у великих кількостях є отрутою — летальна доза в 100 разів перевищує добову норму споживання і становить 1 грам на 1 кілограм маси тіла, тобто для людини вагою 80 кг смертельною дозою може бути 80 г солі.

Хворий Б., 41 р., 19/04-2011 в 22:10 доставлений в приймальне відділення КМКЛШМД, зі скаргами на загальну слабкість, частий рідкий стілець, нудоту. З анамнезу з'ясовано, що хворий вжив з метою суїциду приблизно 200 гр кухонної солі. Загальний стан на момент поступлення середньої тяжкості, свідомість затьмарена, кволий. Шкіра, видимі слизові покриви, звичайного забарвлення. Зіниці D=S, фото реакція жвава. Ps-76 хв, ритмічний. АТ 110/70 мм рт.ст. Дихання спонтанне, ЧД-18 хв, везикулярне, хрипи відсутні. Живіт симетричний, м'який, помірно болючий в епігастрії. Симптоми подразнення очеревини негативні.

На підставі скарг, анамнезу, клінічних даних було встановлено попередній діагноз: *гостре отруєння хімічною речовиною* (хлоридом натрієм «кухонною сіллю»).

Хворий госпіталізований в токсикологічне відділення, де йому проводилась детоксикаційна терапія, промивання шлунку. В подальшому, декілька раз відмічалось блювання з домішками зміненої крові, на підставі чого призначено ЕГДС.

ЕГДС (20/04-2011 1:00): стравохід вільно прохідний. Хіатус на 40 см. Палісадні судини (-). EGJ-37см. Слизова стравоходу гіперемована. В шлунку малозмінена кров. Видима слизова вкрита множинними ерозіями зливного типу вкриті кров'ю (рис. 1). В астральному відділі слизова набрякла імбібована кров'ю Перистальтика активна. Пілорус овальний, не змикається. Цибулина дванадцятипалої кишки, постбульбарний відділ і низхідний відділ ДПК вільно прохідні, роздувається повітрям добре. Слизова вкрита множинними ерозіями до 0,3 см у діаметрі, місцями зливного типу, вкритими білим нальотом (рис. 2). Заключення: хімічний опік слизової стравоходу шлунка і ДПК (по типу ерозивно-геморагічної гастродуоденопатії. Кила СОД (3 см).

Лабораторних показники крові без значних змін: Hb 141 г/л; L $8,9\times10^9$ г/л; загальний білок 63 г/л; альфа амілаза 32,0 г/л; сечовина 6,3 ммоль/л; глюкоза 7,1 ммоль/л.

До основного лікування добавлено, гемостатичну терапію (Тугіна по 1 гр 4 рази внутрішньовенне введення), та препарати інгібіторів протонної помпи. Хворий знаходився під динамічним спостереженням, продовження кровотечі не відмічалось. Вписаний в задовільному стані.

СИНДРОМ *BOERHAAVE*

Никишаев В.И., Задорожний А.М.
Киевская городская клиническая больница скорой медицинской помощи, Украина

Введение

Herman Boerhaave (1668-1738) — врач, анатом, ботаник, химик и педагог, один из клиницистов и преподавателей Голландии XVIII столетия. Бёрграве был последователем Гиппократа — восстановил метод проведения занятий в клинике у постели больного, настаивал на вскрытии трупов, в соответствии чего демонстрировал связь симптомов заболевания с повреждениями внутренних органов. Бёрграве был известен далеко за пределами Европы. Его методы обучения были распространены в большинстве стран Европы. Два руководства Бёрграве — «*Institutiones Medicinae*» (1708) и «*Elementa Chemiae*» (1732) оставались главными учебниками при обучении врачей в течение многих десятилетий.

История случая, названного именем Бёрграве, найдена в его небольшой книге «*Atrocis, nec descripti prius, morbi historia*» (1724). Это описание случая обследования адмирала голландского флота барона Jan Gerrit van Wassenaer [36]. Бёрграве обследовал адмирала, у которого три дня назад появилась резкая мучительная боль в груди после интенсивной рвоты, искусственно вызванной, на фоне алкогольного опьянения и переедания. Бёрграве, так же как и обследовавшие до него врачи, не нашел симптомов какой-либо известной болезни или отравления и не смог выявить причину заболевания. Через несколько дней безуспешного лечения больной умер. Бёрграве провел вскрытие трупа, обнаружив при этом разрыв задне-левой стенки пищевода. В вышеуказанном источнике — [36], не указано направление разрыва. В большинстве работ указывается о продольном направлении разрыва [17,30] но в некоторых работах встречаются данные о поперечном разрыве стенки пищевода [21,23,35]. Соединив результаты клинического осмотра с данными вскрытия, Бёрграве описал этот случай как самостоятельное заболевание.После первого описания разрыва пищевода эту патологию считали редкой, наиболее быстро протекающей и неизбежно фатальной перфорацией желудочно-кишечного тракта. В течение последующих 220 лет в литературе было сообщено приблизительно о 50 подобных случаях, также закончившихся летальным исходом. Лишь в 1941 году Frink N.W. выполнил первую успешную хирургическую операцию разрыва пищевода с дренированием плевральной полости, благодаря чему пациент выздоровел [15]. Затем в 1947 году в литературе появились еще два описания успешного хирургического лечения разрыва пищевода [3,29].

Термин «синдром Бёрграве» *(Boerhaave's syndrome)* впервые в литературе употреблен в 1963 году Bruno M.S. — как полный разрыв всех стенок пищевода, вызванного увеличением внутрибрюшного давления, связанного с беспрерывной рвотой, чаще всего на фоне переедания и алкогольного опьянения [10].

Этиология

Считается, что механизм разрыва стенки пищевода при этом синдроме аналогичен разрыву слизистой эзофагокардиального отдела, который Mallory G.K. и Weiss S. (1929) объясняли следующим образом: во время позыва на рвоту или рвоте привратник закрыт, кардиальный отдел желудка и пищевод дилатированы. Желудочное содержимое, вследствие антиперистальтики и внезапному повышению внутрибрюшного давления, с силой устремляется в желудочно-пищеводное отверстие. Происходит резкое повышение внутрижелудочного давления, перерастяжение кардиального отдела желудка и, как следствие, разрыв его слизистой, а иногда подслизистой и мышечной оболочек.

Такой механизм разрыва стенки пищевода был легко смоделирован на трупах Mackler S.A., который раздувал желудок воздухом при закрытом пищеводе в верхнем отделе, в результате чего получал продольный разрыв в области пищеводно-желудочного соединения [25]. Bodi T. с соавт. (1954) предложена своя теория: он быстро болюсно вводил порцию жидкости через кардию в пищевод, закрытый в верхнем отделе, получая, тем самым, резкое перерастяжение стенки пищевода в его нижнем отделе и полный ее разрыв [11].

В 1961 году Atkinson M.M. с соавторами была установлена сила давления, необходимая для разрыва слизистой оболочки пищеводно-кардиального отдела [2]. Авторы раздували желудок трупа воздухом при закрытом пищеводно-желудочном отверстии, постепенно повышая давление. При давлении 130-150 мм рт.ст. приблизительно в половине случаев происходил разрыв слизистой оболочки кардии, а при давлении 200 мм рт.ст. это происходило во всех случаях и разрывы иногда доходили до мышечного слоя. Эти же авторы установили, что внутрижелудочное давление, создающееся у больных во время рвоты, составляет в среднем 120-150 мм рт.ст., но иногда повышается и до 200 мм рт.ст.

Bellmann B. с соавторами провел подобное исследование [4]. Желудки от трупов людей разного возраста они соединяли в местах перехода в пищевод и двенадцатиперстную кишку с ручным пневматическим устройством и манометром. Постепенно повышали давление до возникновения перфорации. Они установили силу давления, необходимого для разрыва стенки желудка и тот факт, что она зависит от возраста умершего — чем моложе возраст, тем более высокое давление необходимо для разрыва. Так, при среднем возрасте 4,6 года необходимое давление составило больше 217 мм рт.ст., при возрасте 83 года — меньше 60 мм рт.ст. (для перфорации желудков мертворожденных и грудных детей было необходимо давление 300 мм рт.ст., а разрыв желудка от трупа человека 84 лет произошел уже при давлении 40 мм рт.ст.).

Таким образом, разрыв стенки пищевода происходит при резком повышении его внутрипросветного давления (пневматический или гидравлический удар), причиной возникновения которого может быть рвота, фрагментарный спазм без рвоты, но с локальным повышением давления между участками спазма в терминальном отделе пищевода, кашель, травма живота и грудной клетки. Во время рвотных движений происходит одновременное раскрытие эзофагокардиального сфинктера, напряжение мышц брюшного пресса, сокращение диафрагмы и мышечной оболочки желудка, глоточно-пищеводный сфинктер в это время остается закрытым. В результате резко повышается внутрипищеводное давление, вследствие чего происходит разрыв его стенки в наиболее слабом отделе — непосредственно над диафрагмой по задне-левой стенке (в 90% случаев) [23]. Рвота является самой частой причиной разрыва пищевода, но далеко не единственной. Такими причинами могут быть: напряжение при подъеме тяжести, сильный кашель при бронхиальной астме, роды, морская болезнь [23].

За этим состоянием закрепился и другой термин — «спонтанный разрыв пищевода», что по данным большинства авторов и нашим данным связан с неполным сбором анамнеза заболевания, а это приводит к не выявлению причин приведших к возникновения разрыва пищевода. К сожалению, в литературе этот термин довольно часто употребляется как синоним синдрома Бёргаве. Из толкового словаря слово «спонтанный» трактуется как возникающий вследствие внутренних причин без непосредственного воздействия извне, то есть самопроизвольный. Однако тщательно собранный анамнез позволяет выявить причину, которая привела к разрыву пищевода. Поэтому, применение этого термина (спонтанный разрыв пищевода) с нашей точки зрения является не совсем корректным, так как внешняя причина разрыва все же существует. В некоторых случаях, когда пациент не доступен контакту, а сопровождающие его лица не знают что предшествовало возникновению разрыва пищевода и заболевание заканчивается смертью, нельзя говорить о «спонтанном разрыве пищевода», так как много факторов может приводить к его появлению, не говоря уже о ятрогенном повреждении пищевода (хотя это уже другое состояние).

Так, как разрыв слизистой оболочки в области пищеводно-желудочного соединения (синдром Меллори-Вейсса) и полный разрыв стенки пищевода (синдром Бёргаве) имеют подобный механизм возникновения — резкое повышение внутрипищеводного давления (пневматический или гидравлический удар), Bellmann B. (1974) предложил классификацию повреждения стенки пищевода или желудка, не разделяя эти два синдрома. Согласно этой классификации при I стадии происходит разрыв слизистой оболочки, при II — разрыв до подслизистого слоя и при III — разрыв всех слоев стенки желудка или пищевода.

Практического применения эта классификация не нашла, так как визуально определить, какой слой стенки пищевода поврежден, не представляется возможным. Ведущим фактором, способствующим повреждению пищевода, является отсутствие серозной оболочки — упругого защитного барьера, присутствующего в других отделах желудочно-кишечного тракта. Обстоятельствами, предрасполагающими к разрыву пищевода, являются алкогольное опьянение, переедание, неукротимая рвота, попытка сдержать рвоту, наличие грыжи пищеводного отверстия диафрагмы.

Синдром Бёргаве является довольно редкой патологией. В США он встречается с частотой 3 на 100 000 в год, отечественных данных в литературе не имеется. Разрыв пищевода, связанный с увеличением внутрибрюшного давления (как правило, вызванного неукротимой рвотой), встречается от 8% [17] до 16% [27,32,35] среди всех причин перфорации верхних отделов желудочно-кишечного тракта. Чаще всего к повреждению всех стенок пищевода приводят различные медицинские вмешательства (до 65%). Травматическое повреждение (включая послеоперационное) встречается до 11% случаев. Реже всего причиной перфорации пищевода являются его заболевания (опухоли, язвы, химические ожоги, инородные тела) — до 1% [28].

Риск перфорации при диагностической эзофагогастродуоденоскопии чрезвычайно низок (0,03%), он резко увеличивается при выполнении миниинвазивных эндохирургических вмешательств во время эндоскопии. К ним относятся: установка стента в пищевод (5-25%), эндоскопическая лазерная терапия (5%), фотодинамическая терапия (4-6%), склерозирующая терапия варикозно расширенных вен пищевода (1-6%), эндоскопические термические манипуляции (1-2%), бужирование пищевода при ахалазии (1-7%), [17]. Повреждения пищевода в шейном отделе, встречаются в 27%, в грудном — в 54%, и в брюшном — в 19% случаев [27].

Синдром Бёргаве чаще встречается в возрасте от 50 до 70 лет. В 80% случаев он развивается у мужчин [23], однако, в литературе описаны случаи данной патологии и у новорожденных [14,20].

Клиническая картина

Клиническая картина синдрома Бёргаве достаточно разнообразна и чаще скрывается под маской различных заболеваний: спонтанный пневмоторакс, инфаркт миокарда, аневризма аорты, эмболия легочной артерии, перфоративная язва двенадцатиперстной кишки, острый панкреатит, желудочно-кишечное кровотечение. Необходимо отметить, что массивного кровотечения при синдроме Бёргаве, в отличие от синдрома Меллори-Вейсса, не наблюдается [23,26].

Считается, что классической клинической картиной разрыва пищевода является триада Mackler, которая представлена рвотой, болью в груди и подкожной эмфиземой. Однако все эти симптомы наблюдаются приблизительно в половине случаев. У 28-66% пациентов клиническая картина синдрома Бёргаве нетипична, что ведет к более поздней постановке точного диагноза и, как следствие, развитию тяжелых осложнений, часто приводящих к летальному исходу [35].

Ведущим клиническим симптомом синдрома Бёргаве является появление внезапной, интенсивной, режущей боли в груди или в подложечной области во время рвоты или непосредственно после нее (рвота обычно прекращается после разрыва пищевода). Боль может иррадиировать в эпигастральную область, спину, левую надключичную и левую поясничную область. Отмечается бледность кожных покровов, холодный пот, тахикардия, частое, затрудненное, поверхностное дыхание, возникает эмфизема шеи, нарастают боли в груди и кашель при глотании. При разрыве абдоминального отдела пищевода наблюдается картина острого живота. При повреждении медиастинальной плевры возникают симптомы гидро-, пневмоторакса. Характерно вынужденное положение больных — сидячее положение с наклоном туловища вперед.

Диагностика

При подозрении на синдром Бёргаве, самым достоверным и информативным является рентгенологическое исследование с водорастворимым контрастом принятым *per os* большим болюсом. Исследование обязательно проводить в двух проекциях и в двух положениях — стоя и лежа на спине. Это исследование позволяет диагностировать повреждение пищевода в 75-90% случаев [16,19,23,35]. Йодсодержащие водорастворимые соединения (верографин, кардиотраст и др.) легко проникают через небольшие дефекты в стенке пищевода, не вызывают воспалительной реакции окружающей клетчатки, быстро всасываются. Часто этого исследования бывает достаточно для определения локализации и размеров перфоративного отверстия. Применение бариевой взвеси в качестве контраста необходимо избегать, поскольку это вязкая смесь, часто не способна пройти через небольшое перфоративное отверстие, а при его попадании в плевральную полость или средостение возникнет тяжелое воспаление [23,35].

Эндоскопическое исследование противопоказано при подозрении на синдром Бёргаве, поскольку это вмешательство может привести к увеличению размера перфоративного отверстия и, при его наличии, нагнетенный воздух, попав в плевральную полость, приведет к коллапсу легкого, что станет причиной незамедлительного усугубления состояния больного, вплоть до остановки сердца [32]. Однако, при неясной клинической картине, для уточнения диагноза, иногда все же прибегают к эндоскопии, при помощи которой можно визуализировать перфоративное отверстие [16].

В трудных диагностических случаях для постановки диагноза некоторые авторы применяли торакоскопию [34]. Такой нестандартный подход к диагностике данной патологии позволил авторам не только верифицировать диагноз, но и провести лечебные манипуляции (очистить плевральную полость и «заклеить» дефект стенки пищевода викрилом), что позволило пациенту выздороветь, избежав оперативного лечения.

Лечение

Перфорация пищевода остается весьма тяжелой патологией с высоким процентом летальности при отсутствии своевременного адекватного лечения. Она составляет 5-89%, и в основном зависит от времени оказания помощи с момента заболевания. Благоприятный исход лечения при синдроме Бёргаве прямо пропорционален времени, прошедшему от момента его возникновения до установления диагноза и начала лечения. Среди пациентов, не получивших адекватного лечения или поздно обратившихся за медицинской помощью, летальный исход наблюдается при оказании помощи до 12 часов — в 25% случаев, после 24 часов — свыше 65%, а спустя 48 часов с начала заболевания в 75-89% случаев [1,5-10,13,16,18,22,24,31,32].

При подозрении на синдром Бёргаве, до установления окончательного диагноза начинают консервативное лечение (исключают питание через рот, назначают антибиотики широкого спектра действия и т.д.).

Лечение синдрома Бёргаве хирургическое. Синдром Бёргаве, до настоящего времени, имеет наиболее неблагоприятной исход лечения среди всех перфораций желудочно-кишечного тракта. Смертность при этой патологии составляет 30-40% [1,10,23,32].

Причинами неблагоприятного исхода синдрома Бёргаве являются несостоятельность швов с последующими осложнениями (включая медиастинит, перикардит, эмпиему плевры, сепсис), зачастую при несвоевременно начатом лечении.

Собственные наблюдения

Больной С., 44 лет, в 20:50 каретой скорой помощи доставлен в приемное отделение КГКБСМП с жалобами на резкие боли в животе, появившиеся после рвоты пищей возникшей после переедания и употребления алкоголя. Вышеуказанные жалобы появились 3 часа назад. Общее состояние больного тяжелое, Ps-100 уд. в мин., АД 120/70 мм рт.ст., живот резко напряжен, при пальпации резко болезненный во всех его отделах. Симптомы раздражения брюшины положительные. Пациент госпитализирован в хирургическое отделение с предварительным диагнозом: перфорация полого органа брюшной полости? Острый панкреатит? В 21:16, при выполнении рентгенографии органов брюшной полости, свободного газа не выявлено. В 21:30 больному выполнено ЭГДС, при которой в нижней трети пищевода, на 1 см выше вершин желудочных складок (пищеводно-желудочного соединения), выше хиатуса, по левой стенке выявлен продольный разрыв пищевода, длинной до 2,5 см и шириной до 0,5 см с ровными краями без подтекания крови. В желудке значительное количество «кофейной гущи». Видимая слизистая оболочка желудка розовая, слизистая оболочка двенадцатиперстной кишки гиперемирована, отечна. Заключение: синдромом Бёрграве. Больному в ургентном порядке выполнена операция — лапаротомия, диафрагмотомия, ушивание разрыва пищевода, санация и дренирование средостения. Пациент находился в реанимационном отделении. Послеоперационный период протекал тяжело. На 23 сутки по поводу поддиафрагмального абсцесса брюшной полости выполнена повторная операция — лапаротомия, вскрытие гнойника, некрсеквестрэктомия, санация и дренирование брюшной полости. Состояние больного постепенно улучшилось и на 70 сутки в удовлетворительном состоянии он выписан из больницы.

Больной Б., 55 лет, в 7:15 каретой скорой помощи доставлен в приемное отделение КГКБСМП с жалобами на одышку и боли в правом надреберье. Вышеуказанные жалобы появились накануне госпитализации ночью (8 часов назад), когда возникла тошнота, а затем рвота «кофейной гущей», через некоторое время выпил стакан воды, после чего возник повторный эпизод рвоты «кофейной гущей». Общее состояние больного тяжелое, Ps-90 уд. в мин., АД 130/80 мм рт.ст., живот напряжен, при пальпации резко болезненный во всех его отделах. Симптомы раздражения брюшины положительные. Пациент госпитализирован в хирургическое отделение с предварительным диагнозом: перфорация полого органа брюшной полости? В 7:40, при выполнении рентгенографии органов брюшной полости, свободного газа не выявлено. В 10:40 больному выполнено ЭГДС, при которой слизистая пищевода на всем протяжении (от пищеводно-желудочного соединения до верхнего пищеводного сфинктера) покрыта фибрином темного цвета, проксимальнее пищеводно-желудочного соединения (40 см) по правой стенке визуализируется отверстие округлой формы, в диаметре ~ 1,0 см, с ровными краями без подтекания крови. Из отверстия отмечается вытекание жидкости темного цвета (вероятнее всего желудочного содержимого). В желудке значительное количество застойной жидкости темного цвета, видимая слизистая розовая. Желудок увеличен в размерах. Луковица ДПК грубо деформирована, по нижней стенке язва под фибрином 2,0×3,0 см. Заключение: синдромом Бёргаве? Пищеводно-плевральный свищ? Острый некроз слизистой пищевода (черный пищевод). Язва луковицы ДПК. Грубая деформация луковицы ДПК. Больному выполнена рентгенография органов брюшной и грудной полостей, на которых выявлено: отсутствие свободного газа в брюшной полости. Легкое справа поджато воздухом к корню, отмечается горизонтальный уровень жидкости в правой плевральной полости. Наблюдается поступление воздуха в плевральную полость по правому наддиафрагмальному углу. Заключение: правосторонний гидропневмоторакс. Пищеводно-плевральный свищ. Больному выполнена торакотомия справа, при ревизии выявлено над диафрагмой (до 5 см) дефект пищевода 1,5×1,0 см, края раны без некротических изменений, произведено ушивание пищевода, сквозное дренирование плевральной полости. Пациент находился в реанимационном отделении. Послеоперационный период протекал удовлетворительно. На 24 сутки в удовлетворительном состоянии пациент выписан из больницы.

Больная К., 52 лет, в 9:35 каретой скорой помощи доставлена в приемное отделение КГКБСМП с жалобами на боль в правом подреберье, тошноту, рвоту, сухость во рту. Вышеуказанные жалобы появились 24 часа тому назад. Общее состояние средней тяжести, Ps-90 уд. в мин., АД 130/80 мм рт ст. Живот умеренно напряжен, принимает участие

в акте дыхания, вздутый, симметричный, болезненный в правом подреберье. Симптомы раздражения брюшины отрицательные. Пациентка госпитализирована в хирургическое отделение с предварительным диагнозом: острый холецистит? Перфорация полого органа? Основываясь на данных клинического и инструментального обследования (УЗИ), установлен диагноз: желчекаменная болезнь, холедохолитиаз, холангит, острый калькулезный холецистит. На вторые сутки после поступления в стационар выполнена операция: холецистэктомия, удаление камней из холедоха, наружное дренирование холедоха по Пиковскому, дренирование брюшной полости. В послеоперационном периоде отмечалось выделение значительного количества желчи по дренажу. В другом лечебном учреждении выполнена ЭРХПГ: Фатеров сосочек не изменен. Гепатикохоледох диаметром до 1,0 см, содержит конкремент 0,8×0,6 см. С техническими трудностями проведена эндоскопическая пипиллосфинктеротомия (ЭПСТ). Конкремент извлечен в двенадцатиперстную кишку. Отмечается свободный отток желчи. При проведении ЭПСТ отмечалась выраженная двигательная активность больной и активное срыгивание воздуха. Во время одного из эпизодов срыгивания появилась сильная боль в эпигастральной области. Заподозрена микроперфорация, возникшая при ЭПСТ. Выполнено рентгеноскопическое исследование с использованием в качестве контраста — барий. Повреждения внутренних органов не выявлено, и пациентка была отправлена назад в КГКБСМП с диагнозом: желчекаменная болезнь. Постхолецистэктомический синдром. Резидуальный холедохолитиаз. Микроперфорация двенадцатиперстной кишки. Забрюшинная эмфизема. Спустя 4 часа после ЭРХПГ больная была доставлена в КГКБСМП в удовлетворительном состоянии. Боли прошли. Учитывая данные рентгенологического исследования, было решено выполнить ЭГДС. При исследовании в нижней трети пищевода, на 1 см выше вершин желудочных складок (пищеводно-желудочного перехода), ниже хиатуса, на левой стенке выявлен линейный разрыв слизистой оболочки длинной до 1,0 см и шириной до 0,5 см прикрытый маленьким сгустком крови черного цвета. В желудке и двенадцатиперстной кишке скудное количество бария. Фатеров сосок после ЭПСТ со сгустками крови черного цвета над ним. При максимальной инсуфляции воздуха в двенадцатиперстную кишку и желудок боль не появилась. Учитывая подозрение на повреждение двенадцатиперстной кишки и отсутствие продолжающегося кровотечения электрохирургическое воздействие не проводилось. Заключение: Синдром Меллори-Вейсса F IIB. Состояние после ЭПСТ. После эндоскопического исследования выполнено повторное рентгенологическое обследование, при котором был выявлен левосторонний пневмоторакс, подкожная эмфизема шеи. Выполнена операция: торакоцентез слева, дренирование по Бюлау. Общее состояние больной улучшилось. Однако на протяжении длительного времени оставалось средней тяжести. Отмечался субфебрилитет. Незначительный лейкоцитоз. На 24 сутки после ЭПСТ состояние ухудшилось. Была выявлена забрюшинная флегмона справа с переходом в поддиафрагмальное пространство. В связи с этим выполнена операция: вскрытие флегмоны, санация, дренирование поддиафрагмального пространства справа. На 29 сутки после ЭПСТ по дренажу из правого поддиафрагмального пространства начало поступать мутное содержимое. Заподозрена перфорация. Per os дана метиленовая синька которая через 60 минут начала отделяться по дренажу. В связи с клиникой перфорации больная взята в операционную. В связи с неясностью локализации перфорации в условиях операционной под общим обезболиванием выполнено ЭГДС. Пищевод проходим, свободно расправляется воздухом, слизистая оболочка в его нижней трети с небольшим налетом фибрина, отечная, гиперемирована. Дефект слизистой в нижней трети пищевода тех же размеров, под фибрином. Слизистая желудка и двенадцатиперстной кишки без особенностей, форма двенадцатиперстной кишки обычная. Выполнена верхнесрединная лапаротомия. Эндоскоп установлен на уровне дефекта пищевода, при максимальной инсуфляции воздуха через катетер к дефекту подан краситель (бриллиантовый зеленый) после чего в операционной ране отмечено поступление красителя и по передне-левой поверхности абдоминального отдела пищевода выявлено перфоративное отверстие. Произведено ушивание линейной перфорации абдоминального отдела пищевода. Подвесная еюностома. Дренирование брюшной полости. Вторичная хирургическая обработка забрюшинного пространства. Редренирование поддиафрагмального пространства справа. Не смотря на проводимое лечение состояние больной ухудшалось и на 38 сутки после ЭПСТ она умерла. Заключение судебно-медицинского эксперта: смерть наступила от повреждения двенадцатиперстной кишки и брюшного отдела пищевода при проведении эндоскопической папилосфинктеротомии с извлечением конкремента по поводу наличия конкремента во внепеченочных желчных ходах, с последующим образованием обширной правосторонней флегмоны с разрушением жировой клетчатки и формированием абсцесса в области поджелудочной железы, вялотекущего диффузного перитонита, острой язвы тонкого кишечника, двустороннего пневмоторакса, левостороннего плеврита, пневмонии, гнойного лептоменингита, сопровождавшихся интоксикацией организма с развитием диссеминированного внутрисосудистого свертывания крови, легочно-сердечной недостаточности.

Больная К., 20 лет, в 21:50 каретой скорой помощи доставлена в приемное отделение КГКБСМП с жалобами на общую слабость, вздутие и боли в животе, многократную рвоту непереваренной пищей. Вышеуказанные жалобы появились 10 часов тому назад, незадолго до появления которых больная съела огромное количество пищи (имеет психические расстройства — страдает булимией). Общее состояние больной тяжелое, Ps-81 уд. в мин., АД 130/80 мм рт.ст., живот вздут, напряжен, при пальпации болезненный во всех его отделах. Перистальтика усилена. Симптомы раздражения брюшины отрицательные. Предварительный диагноз: кишечная непроходимость? Острый панкреатит. В 22:30 в ургентном порядке выполнена рентгенография органов брюшной полости и органов грудной клетки: свободного газа в брюшной полости не определяется, по правому фланку живота значительно вздуты петли кишечника с неоднородным содержимым и низкими уровнями жидкости. Заключение: кишечная непроходимость. Рентгенограмма грудной клетки без особенностей. В 22:45 в отделении у больной возникла неудержимая рвота непереваренной пищей, после чего ее состояние резко ухудшилось, Ps-62 уд. в мин., нитеобразный, АД 80/40 мм рт.ст., живот вздут, напряжен во всех его отделах. В связи с этим в 23:00 она доставлена в ОРИТ. Состояние больной крайне тяжелое, сознание нарушено до глубокого оглушения (10 баллов по шкале Глазго). Дыхание жесткое, ЧД-26 в мин., выраженная подкожная эмфизема, распространяющаяся с грудной клетки на шею и лицо. Гемодинамика крайне нестабильна Ps-90 уд. в мин., АД 60/0 мм рт.ст., проводятся реанимационные мероприятия. В 23:05 выполнена рентгенография органов грудной клетки: с двух сторон выраженная подкожная эмфизема, легочной рисунок нечетко прослеживается до периферии. Под обеими куполами диафрагмы определяется воздух. В связи с ухудшением состояния в 23:10 больная переведена на ИВЛ. На фоне проводимой инфузионной терапии АД поднялось до 110/80 мм.рт.ст. Ps до 95 уд. в мин. В 23:15 больная осмотрена дежурным хирургом, установлен диагноз: разрыв полого органа (пищевод, желудок)? Перфорация полого органа. Показано оперативное лечение в ургентном порядке. В 23:30 больная доставлена в операционную, где на фоне ИВЛ и интенсивной терапии ее состояние внезапно ухудшилось, АД снизилось до 40/0 мм.рт.ст., Ps до 60 уд. в мин. Проводимые реанимационные мероприятия не дали эффекта. В 0:20 констатирована смерть. При патологоанатомическом вскрытии выявлено: хронический атрофический гастрит в стадии обострения, острое расширение желудка, осложненное перфорацией малой кривизны с переходом на пищевод, разлитой химусный перитонит (600 мл), пневмоперитонеум, подкожная эмфизема верхней половины туловища, признаки острой сердечнососудистой недостаточности, что и явилось непосредственной причиной смерти.

Больной Р., 69 лет, в 19:30 каретой скорой помощи доставлен в приемное отделение КГКБСМП с жалобами на общую слабость, жидкий стул черного цвета. За 4 часа до госпитализации была однократная рвота «кофейной гущей», после чего появилась неинтенсивная боль в эпигастральной области. Общее состояние больного средней степени тяжести, Ps-80 уд. в мин., АД 110/70 мм рт.ст., живот вздут, мягкий, безболезненный при пальпации. Симптомы раздражения брюшины отрицательные. Пациент госпитализирован в хирургическое отделение с предварительным диагнозом: желудочно-кишечное кровотечение? В 20:10 больному выполнено эндоскопическое исследование, при котором выявлено в нижней трети пищевода (36 см) по правой стенке отверстие с ровными, приподнятыми краями, в диаметре ~ 0,5 см, из которого отмечается подтекание вязкого кашицеподобного вещества желтого цвета. В желудке секрет, слизистая его розовая. Луковица ДПК грубо деформирована, по задней стенке язва в диаметре до 1,5 см, глубиной до 1,0 см, покрыта черным налетом. Пищеводно-плевральный свищ? Язва луковицы ДПК, перфорация? Грубая деформация луковицы ДПК. Непосредственно после проведения эндоскопического исследования состояние больного внезапно ухудшилось, АД снизилось до 40/0 мм рт.ст., Ps до 60 уд. в мин. В состоянии клинической смерти больной доставлен в противошоковую палату. Проводимые реанимационные мероприятия не дали эффекта. В 20:40 констатирована смерть. При патологоанатомическом вскрытии выявлено: язвенная болезнь: обострение хронической, пенетрирующей в головку поджелудочной железы язвы 12-перстной кишки, осложненной кровотечением из эрозированного сосуда дна язвы. Желудочно-кишечное кровотечение, подострая язва нижней трети пищевода, осложненная перфорацией, признаки острой сердечнососудистой недостаточности, что и стало непосредственной причиной смерти.

Больная Н., 50 лет, в 16:55 каретой скорой помощи доставлена в приемное отделение КГКБСМП с жалобами на выраженную слабость, боль в эпигастрии, черный стул. 13 суток назад произведена лапаротомия, иссечение язвы ДПК, дуоденопластика, после чего выписана в удовлетворительном состоянии. Больной была нарушена диета, что привело к неукротимой рвоте на протяжении двух суток накануне госпитализации. Общее состояние средней тяжести, Ps-96 уд. в мин., АД 100/60 мм рт ст. Живот мягкий, болезненный при пальпации в эпигастрии, симптомы раздражения брюшины отрицательные. Пациентка госпитализирована в хирургическое отделение с предварительным диагнозом: желудочно-кишечное кровотечение? В 18:00 больной выполнено эндоскопическое исследование, при котором осмотр был затруднен из-за наличия большего количества вязкого, несмываемого содержимого типа «кофейной гущи». В связи с ухудшением состояния больная доставлена в ОРИТ. В 0:40 при повторном эндоскопическом исследовании после промывания желудка выявлено: пищевод покрыт грязно серым налетом, в просвете по прежнему значительное количество вязкой черной массы, что затрудняет осмотр. В нижней трети слизистая пищевода просматривается по левой полуокружности, переходя в дно желудка, по правой стенке пищевода, начиная с 34 см, выявлено нарушение целостности стенки с наличием обширной полости ~ 8×6 см, заполненной черными вязкими массами. Пройти в желудок удалось по передне-левой стенке кардии. Желудок содержал умеренное количество «кофейной гущи», слизистая бледная, перистальтика вялая, привратник умеренно деформирован, в луковице ДПК выраженный отек, виден край язвенного дефекта, лигатуры. Заключение: Разрыв нижней трети пищевода, осложненный кровотечением F II B, F III. Состояние после дуоденопластики, анастомозит. В 1:20 выполнено рентгенологическое исследование ОГК лежа: в базальных отделах легких с обеих сторон снижена прозрачность за счет накопления жидкости в легочной паренхиме, диафрагма не просматривается. Свободного газа в брюшной полости не определяется. Больной выполнено СКТ, при котором выявлено: косвенные КТ признаки нарушения целостности в кардиальном сегменте пищевода с распространением контраста в дупликатурах брюшины, состояние после дуоденопластики. Рекомендовано проведение рентгенологического исследования. В 12:00 выполнено рентгенологическое исследование: рентген-данных за наличие гидроторакса не выявлено, пищевод свободно проходим, контуры его ровные, затеков контрастного вещества за пределы пищевода не определяются. При переходе пищевода в желудок по контуру малой кривизны определяется дивертиколообразное образование, заполненное контрастом. В 13:00 выполнена ЭГДС: пищевод покрыт грязно серым налетом, в нижней трети пищевода по правой полуокружности отмечается дефект стенки образующими полость переходящую в два канала (верхний длинной до 8 см, нижний — до 6 см). Слева открывается вход в желудок, в котором определяется до 1 литра жидкости черного цвета (аспирирована). Отмечается резкое ослабление перистальтики желудка. Пилорус деформирован, луковица ДПК рубцево деформирована, по задней стенке каллезная язва 3×2×2 см с лигатурами. Заключение: Разрыв пищевода с формированием двух полостей (наиболее вероятно под печенью). Черный пищевод. Каллезная язва луковицы ДПК. Функциональное нарушение моторно-эвакуаторной функции желудка. В тощую кишку заведен зонд для энтерального питания. В 19:00-23:15 выполнена операция: лапаротомия, сагиттальная диафрагмотомия, мобилизация абдоминального отдела пищевода, эзофагоеюноанастомоз по Ру, резекция фундального отдела желудка, гастростомия, санация и дренирование брюшной полости. В послеоперационном периоде состояние больной прогрессивно ухудшалось, на 5 сутки на фоне нестабильных показателей гемодинамики было зафиксировано остановку сердечной деятельности, реанимационные мероприятия не эффективны, больная умерла. Во время проведения патологоанатомического вскрытия обнаружено разлитой серозно-фибринозный перитонит, состояние после оперативного вмешательства, действительность швов эзофагоеюноанастомоза, культи желудка, двусторонний экссудативный плеврит. Проанализировав данные истории болезни, результаты секции было установлено, что основным заболеванием является острый гнойно-некротический эзофагит, который осложнился перфорацией нижней трети пищевода (абдоминальной части). Смерть больной обусловлена разлитым серозно-фибринозным перитонитом и перитонеальной интоксикацией.

Результаты и их обсуждение

Больные были госпитализированы через 3-24 часа с жалобами на резкие боли в животе, одышку, слабость после многократной рвоты. Предварительным диагнозом при госпитализации, как правило, была «перфорация полого органа брюшной полости?», «острый панкреатит?», «желудочно-кишечное кровотечение?». Подозрения на перфорацию пищевода ни в одном случае не было. Синдром Бёргаве был установлен после рентгенологического исследования (без контраста) только у одного больного, окончательный диагноз у остальных 5 больных был установлен после выявления перфоративного отверстия в нижней трети пищевода при проведении эндоскопического исследования (хотя это является противопоказанием).

Локализация разрыва — нижняя треть пищевода, правая, задняя или задне-левая стенка, повреждение продольное, длина — от 1 до 4 см. В ургентном порядке были оперированы 4 больных. 2 были госпитализированы через 3 и 8 часов после развития синдрома Бёргаве. Им выполнено ушивание разрыва пищевода, санация и дренирование средостения, что привело к выздоровлению. Продолжительность лечения составила 24 и 70 дней. 2 больных оперированы так же в ургентном порядке, причиной синдрома Бёргаве у одной из них были медицинские вмешательства и, не смотря на проводимое лечение, обе больные умерли.

Умерло 4 больных. Причины смерти: коллапс легкого и острая сердечнососудистая недостаточность непосредственно после эндоскопического исследования, острое расширение желудка, осложненное перфорацией малой кривизны с переходом на пищевод,

повреждение двенадцатиперстной кишки и брюшного отдела пищевода при проведении эндоскопической папилосфинктеротомии, перфорация нижней трети пищевода (абдоминальной части) во время беспрерывной рвоты.

Таким образом, приведя эти данные, мы еще раз говорим о сложности диагностики данной патологии, ненастороженности врачей относительно ее существования, и, соответственно, неправильной тактике ведения больного. Возникновение разрыва пищевода при эндоскопическом вмешательстве на гепатобилиарной системе является ятрогенным, но механизм его возникновения аналогичен синдрому Бёргаве, что дало нам основание описать данный случай.

Выводы

Синдром Бёргаве (разрыв пищевода) является следствием внезапного повышения давления внутри пищевода. Это может произойти в ответ на раздражение стенки пищевода пищей у больных с функциональными расстройствами пищевода, ахалазией кардии; при резком повышении давления после мощного физического усилия; при рвоте вследствие переедания на фоне приема алкоголя; при рвоте во время эндоскопического исследования.

Успех или неудачи в лечении больных с синдромом Бёргаве во многом определяются своевременным обращением за медицинской помощью до развития крайне опасных для жизни осложнений — гнойного медиастинита, тяжелого сепсиса с полиорганной недостаточностью, пневмонии. Основа диагностики — грамотно собранный анамнез и рентгенологическое исследование, которое должно проводиться с использованием водорастворимых контрастов в двух проекциях и двух положениях — стоя и лежа на спине. Эндоскопическое исследование может привести к увеличению размеров разрыва, значительно ухудшить состояние больного.

Единственный способ лечения — хирургический. При отсутствии признаков гнойного медиастинита, выраженных изменений краев разрыва и стенок пищевода показано ушивание дефекта. Дренирование должно обеспечить постоянную полноценную санацию средостения. Обязательно наложение гастростомы для питания больного. Интенсивная терапия должна быть многокомпонентной, полной, строго индивидуальной.

Литература

1. Abbott O.A., Mansour K.A., Logan W.D. et al. (1970) A traumatic so-called «spontaneous» rupture of the esophagus: a review of forty-seven personal cases with comments on a new method of surgical therapy. J. Thorac. Cardiovasc. Surg. 1: 59-67
2. Atkinson M., Bottrill M.B. et al. (1961) Mucosal tears at the oesophagogastric junction (the Mallory-Weiss syndrome). Gut. 2: 1
3. Barrett N.R. (1947) Report of a case of spontaneous perforation of the esophagus successfully treated by operation. Br. J. Surg. 35: 216
4. Bellmann B., Wohlgemuth W., Kothe G. et al. (1974) Об этиологии и патогенезе синдрома Меллори-Вейсса. Хирургия. 2: 14-19
5. Bladergroen M.R., Lowe J.E., Postlethwait R.W. (1986) Diagnosis and recommended management of esophageal perforation and rupture. Ann. Thorac. Surg. 42; 3: 235-239
6. Blichert-Taft M. (1971) spontaneous oesophageal rupture. Scand. J. Thorac. Cardiovasc. Surg. 5: 111
7. Bolooki H., Anderson I., Garcia-Rivera C. et al. (1971) Spontaneous rupture of the esophagus: boerhaave's syndrome. Ann. Surg. 174: 319
8. Bradley S.L., Pairolero P.C., Payne W.S., Gracey D.R. (1981) Spontaneous rupture of the esophagus. Arch. Surg. 116; 6: 755-758
9. Brewer L.A., Carter R., Mulder G.A., Stiles Q.R. (1986) Options in the management of perforations of the esophagus. The American Journal of Surgery. 152: 62-69
10. Bruno M.S., Grier W.R., Ober W.B. (1963) spontaneous laceration and rupture of esophagus and stomach. Mallory-Weiss Syndrome, and Their Varients. Arch. Intern. Med. 112: 574
11. Bodi T., Fanger H., Forsythe T. (1954) Spontaneous rupture of the esophagus. Ann. Int. Med. 41: 553-562
12. Curci J.J., Horman M.J. (1976) Boerhaave's syndrome: the importance of early diagnosis and treatment. Ann. Surg. 183; 4: 401-408
13. Dorsey J.M. et al. (1959) Relationship of peptic esophagitis to spontaneous rupture of the esophagus. Arch. Surg. 78: 878
14. Frink N.W. (1947) Spontaneous rupture of the esophagus: report of a case with recovery. J. Thorac. Surg. 16: 291
15. Gouge T.H., Depan H.J., Spencer F.C. (1989) Experience with the gruo pleural wrap procedure in 18 patients with perforation of the thoracic esophagus. Ann. Surg. 209; 5: 612-617
16. Govil Y. (2004) Esophageal rupture. http://www.emedicine.com/MED/topic2811.htm
17. Henderson J.A., Peloquin A.J. (1989) Boerhaave revisited: spontaneous esophageal perforation as a diagnostic masquerader. Am. J. Med. 86; 5: 559-567
18. Herman S., Shanies H., Singh H., Warshawsky M. (2003) Spontaneous esophageal rupture: Boerhaave's syndrome. Clinical Pulmonary Medicine. 10; 3: 177-182
19. Houck W.S., Griffin J.A. (1981) Spontaneous linear tears of the stomach in the newborn infant. Ann. Surg. 193; 6: 763-767
20. http://www.emedmag.com/html/pre/gic/consults/071505.asp
21. Isaguirre, S.F.S., Haggerty J.T., Eckert G. (1970) Spontaneous rupture of the esophagus. Surgery. 67: 607
22. Joseph J., Curci Marc J. (1976) Boerhaave's syndrome: the importance of early diagnosis and treatment. Ann. Surg. 183; 4: 401-408
23. Kallis P., Belsham P.A., Pepper J.R. (1991) Spontaneous rupture of the oesophagus (Boerhaave's syndrome): conservative versus surgical management. Journal of the Royal Society of Medicine. 84: 690-691
24. Mackler S.A. (1952) Spontaneous rupture of the esophagus; a clinical and experimental study. Surg. Gynecol. & Obstet. 95: 345-356
25. Martin D.W., Watts H.D., Smith L.H. (1974) Complications of vomiting — The Boerhaave and the Mallory-Weiss syndromes — medical staff conference, University of California, San Francisco. West. J. Med. 121: 50-54
26. Mueller D.K. Esophageal rupture. (2011) http://emedicine.medscape.com/article/425410-overview#showall. 2008 Esophageal ruptured.
27. Mueller D.K., Govil Y., Kowalski T.E. (2008) Esophageal Rupture. http://emedicine.medscape.com/ thoracic_surgery#trauma_Esophageal Rupture
28. Olsen A.M., Clagett 0.T. (1947) Spontaneous rupture of esophagus; report of a case with immediate diagnosis and successful surgical repair. Postgrad. Med. 2: 417
29. Praveen K.R. (2006) Boerhaave syndrome. http://www.emedicine.com/med/topic233.htm
30. Richardson J.D., Martin L.F., Borzotta A.P., Polk H.C. (1985) Unifying concepts in treatment of esophageal leaks. Am. J. Surg. 149; 1: 157-162
31. Roy P.K. (2011). http://www.emedicine.com/med/byname/boerhaave-syndrome.htm.
32. Roy P.K., Curci J.J., Horman M.J. (1976) Boerhaave's syndrome: the importance of early diagnosis and treatment. Ann. Surg. 183; 4: 401-408
33. Scott H.J., Rosin R.D. (1995) Thoracoscopic repair of a transmural rupture of the oesophagus (Boerhaave's syndrome). J. R. Soc. Med. 88: 414-415
34. Smith J.W., Gosserand J.L. (2005) Esophageal perforations emerg. Med. 37; 7: 33-37
35. Whonamedit? A dictionary of medical eponyms. http://www.whonamedit.com /doctor.cfm/ 2404.html
36. Wiseman H.J. et al. (1959) Spontaneous rupture of the esophagus in a newborn infant. J. Pediat. 55: 207

ЧЕРЕЗШКІРНА ЕНДОСКОПІЧНА ГАСТРОСТОМІЯ

Никишаев В.И., Садовий В.Ю.

Київська міська клінічна лікарня швидкої медичної допомоги, Україна

Вступ

Втрачена можливість перорального прийому їжі, є звичайним явищем при багатьох гострих і хронічних захворюваннях. В таких випадках відновлення ентерального харчування можна вважати істотним терапевтичним заходом [8]. Адекватне ентеральне харчування, у хворих, прирівнюється до активної терапії, що послаблює метаболічні реакції і благотворно модулює імунну систему [3].

Ентеральне харчування дешевше, ніж парентеральне і в більшості випадків значно поліпшує результати лікування пацієнтів, і впливає на тривалість перебування їх в лікарні. Нові розроблені ендоскопічні методи покращують доступ і ефективність ентерального харчування, що дає можливість розпочати його в ідеальний період 24-48 год., у хворих в критичному стані [3].

В останні роки в клінічну практику впроваджено значну кількість малоінвазивних (ендоскопічні та лапароскопічні) методів гастростомії, серед яких особливої уваги заслуговує *черезшкірна ендоскопічна гастростомія (ЧЕГ)*, яка у хворих з порушеним звичайним прийомом їжі стала альтернативою лапаротомній гастростомії.

ЧЕГ як правило полегшує або відновлює прийом їжі у пацієнтів які мають анатомічні або неврологічні та інші, відхиленнями, що перешкоджають безпечному ковтанню, при цьому знижуючи ризик аспірації. Декілька стандартних технік ендоскопічного розміщення гастростоми, доступні стандартні комплекти для ЧЕГ, можливість довготривалого її використання, призвело до всесвітнього визнання ЧЕГ як переважного методу для хворих які потребують проміжного і довгострокового терміну ентерального харчування. Таким чином ЧЕГ залишається найбільш прийнятним методом формування гастростоми в усьому світі.

При встановленні ЧЕГ, їжа минає ротоглотку і стравохід, та дозволяє вводити поживні речовини і ліки безпосередньо в шлунок. Назогастральні або назоентеральні зонди застосовують не тривалий період, на відміну від ЧЕГ яка використовуються довгостроково. Її встановлють в тих випадках коли прогнозується порушення вживання їжи більше ніж на 3 тижня [7]. Використання назогастрального зонда, для ентерального харчування, просте і легке у виконанні. Однак цей спосіб не прийнятний для довгострокового використання через те що він в порівнянні з ЧЕГ має значно більше ускладнень (запальні процеси в порожнині носа, глотки, стравоходу і легенях [2]. Слід також зазначити що ЧЕГ не усуває ризику аспірації, але в порівняні з назогастральним зондом істотно його знижує [7,8]. Також в літературі є свідчення про безпечний термін використання ЧЕГ, як вважає Lachter J., з співавт. (2006), він становить в середньому 8 місяців, після чого рекомендовано виконати її заміну [4].

В багатьох країнах ЧЕГ є одною з найбільш поширених ендоскопічних операцій, її вважають мало травматичною, безпечною і простою у виконанні, хоча вона як і будь яке оперативне втручання має свої ускладнення і спричинені нею деякі захворювання. В нашій країні стандартні набори для ЧЕГ (Boston Scientific) офіційно зареєстровані тільки 2 роки тому назад, але є дані про те що вже 12 років тому назад ЧЕГ успішно почали застосовуватись деякими фахівцями [1].

Матеріали та методи

Для розміщення ЧЕГ ми використовували стандартні комерційні набори *(Boston Scientific)* з розміром 24 Fr. Всі оперативні втручання проводились під місцевим знеболенням. Операційна бригада складалась з лікаря ендоскопіста, асистента та ендоскопічної медичної сестри. Використовувались як відео-, так і фіброволоконні ендоскопи фірми *«Olympus»*.

У всіх випадках для встановлення ЧЕГ використовували техніку постановки *Pull-Type*. З періоду 2011 по 2012 рік нами проведено 25 операцій по розміщенню ЧЕГ, з них 24 чоловіка і 1 жінка. Переважно оперативні втручання проводились у хворих з тяжкими неврологічними захворюваннями, і більшість з яких перенесли тяжку черепно-мозкову травму.

Результати

Всі операції виконані успішно без ускладнень. У 4 пацієнтів були ускладнення, які спостерігались на 4-5 тижні. З них, у 3 відмічався «бампер» синдром, з потребою перестановки ЧЕГ в сформований гастростомічний канал. В 1 випадку відмічався «бампер» синдром з розвитком флегмони передньої черевної стінки. Слід зазначити що всі ускладнення виникли по причині невідповідного догляду за ЧЕГ (при перев'язці стерильну серветку розміщували під зовнішній фіксуючий валик, таким чином збільшуючи тиск між фіксуючими елементами яке в свою чергу призводило до пошкодження м'яких тканин передньої черевної стінки і передньої стінки шлунка.

Висновки

ЧЕГ має значні переваги в доступі до ентерального харчування в порівнянні з іншими засобами (назогастральний, назоентеральний зонди) і виступає як альтернатива лапаротомній гастростомі. Увага до деталей в техніці виконання, і старанний догляд в післяопераційному періоді, може зробити цю операції безпечною для хворих, які вимагають проміжного і довгострокового доступу до ентерального харчування. ЧЕГ не потребує додаткового вартісного обладнання і може бути виконана в хірургічному стаціонарі будь якого рівня, який має навіть просте ендоскопічне обладнання.

Література

1. Попов А.А., Верба А.И. (2000) Опыт применения перкутанной, ендовкопически контролируемой гастростомии. Український журнал малоінвазивної та ендоскопічної хірургії. 4; 3: 55-56
2. Burghart W., Scheppach W., Hoffman K. (1989) Perkutane endoscopische gastrostomie: erfahrungen mit 124 patienten. Akt. Ernahr. 14: 179-184
3. John C., Fang M.D., Mark H., DeLegge M.D. (2011) enteral feeding in the critically Ill: the role of the gastroenterologist. Am. J. Gastroenterol. 106: 1032-1037
4. Lachter J., Dolinsky R., Peretz D., Reshef R. (2006) Long-term use of percutaneous endoscopic gastrostomies: a survey of duration of use and level of maintenance. The Internet Journal of Gastroenterology. 4: 2
5. Norton B., Homer-Ward M., Donnelly M.T. et al (1996) A randomised prospective comparison of percutaneous endoscopic gastrostomy and nasogastric tube feeding after acute dysphagic stroke. BMJ. 312: 13-16
6. Park R.H., Allison M.C., Lang J. et al. (1992) Randomised comparison of percutaneous endoscopic gastrostomy and nasogastric tube feeding in patients with persisting neurological dysphagia. BMJ. 304: 1406-1409
7. Ponsky J.L., Gauderer W.L. (1989) Percutaneous endoscopic gastrostomy: indications, limitations, techniques and results. World J. Surg. 13: 165-172
8. Westaby D., Young A., O'Toole P. et al. (2010) The provision of a percutaneously placed enteral tube feeding service. Gut. 59: 1592-1605