

## УДОСКОНАЛЕННЯ МЕТОДУ ПОЛІПЕКТОМІЇ В ВИПАДКАХ ВЕЛИКИХ ПОЛІПІВ ТРАВНОГО КАНАЛУ

Льяшенко В.В., Дюрдія І.М., Узун С.А., Грубнік В.В.

Одеський державний медичний університет, Одеська обласна лікарня, м. Одеса, Україна

**Вступ.** За період з 2008 по 2013 роки лікарями — ендоскопістами Одеської обласної лікарні та лікарень Белгород-Дністровська було виконано 189 ендоскопічних поліпектомій. В 128 випадках (68,3%) розміри поліпів були не більш ніж 3 см.

**Мета роботи.** Удосконалення поліпектомії.

**Матеріали та методи:** У 61 хворого з поліпами травного тракту, розміри поліпів перевищили 3 см (у середньому від 3 — до 5 см), з основою більш ніж 1 см. В цих випадках ми застосували особливий, удосконалений, метод поліпектомії. До поліпу підводили петлю зроблену з поліаміду № 00, яку стягували нижче на 2 мм за основи ніжці поліпа, та пере-

тирали кровообіг в поліпі. Петлю для коагуляції підводили вище першої петлі на 3 мм. В простір між двома петлями вводили ендоскопічною голкою фізіологічний розчин в кількості 3 мл. Удосконаленим методом було прооперовано 61 хворого. Серед них 24 (39,3%) поліпи локалізувалися в шлунку, 37 (60,6%) хворих оперувалися з поліпами товстої кишки.

**Результати:** Післяопераційні ускладнення не зафіксовані.

**Висновки:** Удосконалений метод, дозволяє оперувати хворих з новоутвореннями в діаметрі більш ніж 3 см без ускладнень. Метод значно зніжує ціну лікування поліпівидних новоутворень травного тракту

## ПАТОМОРФОЛОГІЧНЕ ОБГРУНТУВАННЯ ЗАСТОСУВАННЯ АУТОЛЮМІНЕСЦЕНТНОЇ ЕНДОЛАРИНГОСКОПІЇ ДЛЯ ДІАГНОСТИКИ ПЕРЕДРАКОВИХ ЗАХВОРЮВАНЬ ТА РАКУ ГОРТАНІ

Ключков Є.І., Сережко Ю.О., Лукач Є.В.

ДУ «Інститут отоларингології ім. О.С. Коломійченка НАМН України», м. Київ, Україна

Сучасна аутолюмінесцентна ендоларингоскопія надає нові можливості для ранньої діагностики передракових захворювань та інвазивних карцином. Метод базується на збудженні власної люмінесценції слизової оболонки блакитним світлом з зони оптичного спектру 375-440 нм. Профіль аутолюмінесценції (АЛ) залежить від гістологічної структури та біохімічного складу тканини і завжди є сумою одиничних спектрів люмінесценції її елементів.

Для вивчення АЛ тканин гортані і гортанної частини глотки нами використовувалися криостатні зрізи заморожених в рідкому азоті тканин без їх попередньої фіксації, а також забарвлення. Монтовані на предметні скельця тканинні зрізи досліджувалися в люмінесцентному мікроскопі Olympus BX53 при опроміненні синім світлом. Для визначення детальної гістологічної структури зрізи тканин після люмінесцентної мікроскопії і фіксації у спирт-формаліні забарвлювалися гематоксиліном і еозинином з подальшим дослідженням у світлооптичній системі мікроскопа.

АЛ здорових тканин голосової складки спостерігалась в зеленій частині оптичного спектра. Цитоплазма епітеліоцитів базального і парабазального шарів випромінювала зелене світло меншої інтенсивності, ніж клітин зовнішнього шару, а також базальні мембрани епітелію. В зоні ядра епітеліоцитів люмінесценція була відсутньою або була ледве помітною. Волокнисті структури сполучнотканнинної основи слизової оболонки демонстрували досить інтенсивну зелену АЛ. Інтенсивну зелену АЛ давали гладенькі м'язові клітини середньої оболонки судин середнього діаметру, що зустрічались у власному шарі слизової оболонки. При цьому тканини інтими та адвентції судин такої АЛ не виявляли.

Співставлення результатів гістологічного і люмінесцентного ендоскопічного дослідження показало, що гістологічно верифікована ракова пухлина на голосовій складці дає при ендоскопії негативну (-) АЛ. Наявність в біопатії значного об'єму гіперплазованого БПЕ дає можливість ендоскопічно реструтувати слабо позитивну (+) АЛ ураженої слизової оболонки.

При морфологічному дослідженні АЛ тканин злоякісних новоутворень гортані і гортанної частини глотки було встановлено, що тканини строми ракової пухлини демонструють той же характер і рівні люмінесценції, які притаманні стромальним структурам нормальної слизової оболонки голосової складки. Відмінності спостерігаються в харак-

тері люмінесценції клітин ракового епітелію, точніше у її майже повній відсутності при використаному спектрі збуджуючого світла. При люмінесцентно-мікроскопічному дослідженні плоскоклітинного раку гортані спостерігається зелена АЛ волокнистих структур строми пухлини і відсутність свідчення клітин ракової паренхіми.

Було проведено патогістологічне дослідження матеріалу від 63 хворих. В 35-ти випадках виявлено плоскоклітинний рак різного ступеня диференціювання, у 9-ти хворих діагностовано інтраепітеліальні ураження важкого ступеня (гіперплазія багатошарового плоского епітелію (БПЕ) з дисплазією D<sub>2</sub> або D<sub>3</sub>, карцинома *in situ*), у 14-ти випадках констатовано просту гіперплазію БПЕ без дисплазії. Аденокарциному було діагностовано у 1-го хворого, наявність грануляційної тканини в біопатії — у 3-х хворих, туберкульоз виявлено у 1-го хворого.

При аналізі результатів морфологічного дослідження тканин хворих у порівнянні з даними люмінесцентної ларингоскопії було встановлено, що гістологічна картина тканини, взятої при ендоскопічному дослідженні з зони з слабкою позитивною АЛ, істотно частіше відповідає простій гіперплазії БПЕ, а при відсутності АЛ — плоскоклітинному раку (p<0,001). Різниця між інтраепітеліальними ураженнями важкого ступеня і раком при найвищій кількості обстежених виявляється на рівні тенденції.

Проведене дослідження дозволяє констатувати, що морфологічним субстратом аутолюмінесцентного випромінювання при передракових та ракових ураженнях гортані і гортаноглотки є елементи структури цих утворень (волокнисті структури строми, клітини нормального БПЕ, його базальна мембрана, кератинізовані клітини поверхнього шару епітелію), які люмінесцують в зеленій частині оптичного спектру при опроміненні синім світлом. Ракові клітини не демонструють такої аутолюмінесценції. Різниця між інтраепітеліальними ураженнями важкого ступеня (гіперплазія БПЕ з дисплазіями II та III ступеня) і раком при невеликій кількості обстежених виявляється на рівні тенденції. Гістологічна картина тканини, взятої при ендоларингальному дослідженні з зони зі слабкою позитивною аутолюмінесценцією, істотно частіше відповідає простій гіперплазії плоского епітелію, а при відсутності аутолюмінесценції — плоскоклітинному раку.

## ЛАТЕРАЛЬНО СТЕЛЯЩАЯСЯ ОПУХОЛЬ РЕКТОСИГМОИДНОГО ОТДЕЛА НА ФОНЕ МЕЛАНОЗА ТОЛСТОЙ КИШКИ

Крылова Е.А., Симонова Е.В., Фещенко С.И., Белова Л.И., Саусь И.А.

ГУ «Інститут гастроентерології НАМН України», г. Дніпропетровськ, Україна

К опухолевому поражению пищевода, желудка и толстой кишки в соответствии с Парижской классификацией (2002) относятся и латерально стелящиеся опухоли (LST), которые были описаны S. Kudo. Это непוליповидные неоплазии, которые имеют диаметр >10 мм, преимущественно латеральное (а не вертикальное) направление роста. Латерально стелящиеся опухоли бывают двух видов: зернистые (гранулярные — LST-G) с узловатой поверхностью, незернистые (негранулярные — LST-NG).

Меланоз толстой кишки — состояние, возникающее в результате отложения коричневого пигмента в слизистой оболочке кишечника. Меланоз толстой кишки относится к редким поражениям и развивается преимущественно у женщин пожилого возраста, страдающих хроническими запорами, которые злоупотребляют слабительными препаратами, содержащими антрагликозиды. Слизистая оболочка приобретает темно-коричневый или черный цвет, чаще пигментация наиболее выражена в прямой кишке, особенно у внутреннего конца анального сфинктера. Меланоз может поражать всю толстую кишку, но пигментация слизистой тонкой кишки встречается редко. Специфических жалоб, на основании которых можно заподозрить меланоз, не существует и он обнаруживается, как правило, случайно во время выполнения эндоскопического исследования по поводу симптомов какого-либо другого заболевания толстой кишки. Меланоз толстой кишки является доброкачественным обратимым состоянием (после отмены слабительных), не обладающим злокачественным потенциалом, однако часто может выявляться в сочетании с колоректальным раком. Множественные биопсии помогают исключить наличие неоплазии и воспалительные изменения слизистой оболочки.

Приводим случай тотального меланоза толстой кишки в сочетании с латерально стелящейся опухолью гранулярного типа (LST-G) ректосигмоидного отдела. Пациентка Г., 1927 г. р. обратилась к гастроэнтерологу с жалобами на спастическую боль внизу живота, не связанную с приемом пищи и опорожнением кишечника. Из анамнеза: на протяжении многих лет отмечает запоры, часто принимала слабительные препараты различных групп. Последние 6 мес. по совету знакомой принимала биологически активные добавки, которые, якобы, обладают слабительным эффектом. В силу того, что появилась спастическая боль, обратилась к врачу и ей была назначена колоноскопия.

На колоноскопии — начиная от баугиниевой заслонки (рис. 1) и до ануса вся ободочная и прямая кишка имеет интенсивную пигментацию темно-коричневого цвета, мозаичного вида за счет множества тонких желтоватых разделительных линий, сосудистый рисунок не визуализируется. Окраска кишки на всем протяжении одинаковой интенсивности (рис. 2). В терминальном отделе тонкой кишки слизистая розовая, ворсинки сохранены. В сигмовидном отделе определяются множественные дивертикулы диаметром до 5 мм без явлений дивертикулита.

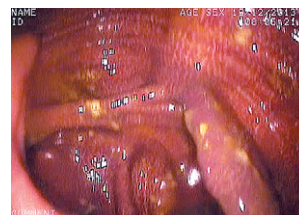


Рис. 1. Слепая кишка. Меланоз толстой кишки, тотальное поражение.

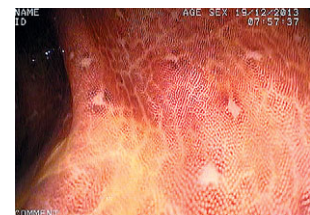

Рис. 2. Меланоз толстой кишки. Ярочный рисунок S. Kudo I.

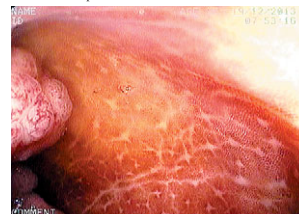


Рис. 3. LST-G ректосигмоидного отдела на фоне меланоза.

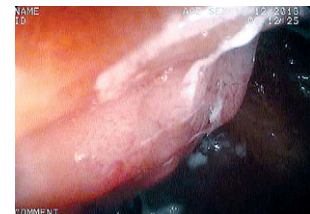

Рис. 4. LST-G ректосигмоидного отдела на фоне меланоза.

В прямой кишке (13-10 см) на фоне слизистой темно-коричневого цвета определяется экзофитное образование стелящегося типа, узловатое с плоским компонентом LST-G (0-Is+Ia), ярочный рисунок S. Kudo III-IV, NICE 2 (рис. 3, 4). Результат патогістологічного дослідження: тубулярно-ворсинчатая аденома с дисплазией II степени.

Таким образом, колоноскопия эффективный метод выявления меланоза толстой кишки. Представленный случай подтверждает возможность сочетания неоплазии и меланоза толстой кишки, который развился после длительного приема слабительных.