

Рис. 1.

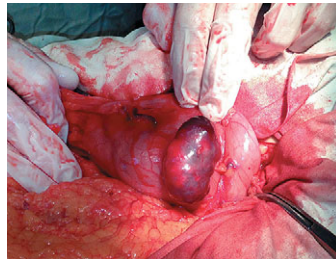


Рис. 2.

Цель работы. Поделиться опытом наблюдения и лейомиобластомы желудка, осложнившейся кровотечением.

Материалы и методы. Больной О. 54 лет был доставлен в клинику кафедры общей хирургии Запорожского государственного медицинского университета 11.10.2014 года с желудочно-кишечным кровотечением средней степени тяжести. При поступлении вы-

полнена эзофагогастродуоденоскопия (*Olympus*, эндоскоп *GIF-Q150*) и щипцовая биопсия (*Olympus*, *FB-24K-I*). Проводилась стандартная консервативная гемостатическая и заместительная терапия.

Результаты. В средней трети большой кривизны желудка обнаружено образование ярко-розового цвета неправильной формы $\approx 5 \times 7 \times 4$ см с гладкой блестящей поверхностью на широком основании. На возвышенной части образования имеются два язвенных кратера $\approx 0,6 \times 0,5$ глубиной до 0,3 см и $1,0 \times 0,6$ глубиной до 0,7 см. В обоих дно выплнено грязно-желтым фибрином и гематином (рисунок 1). Гистологическое заключение: хронический неатрофический гастрит с минимально выраженной воспалительно-клеточной инфильтрацией. Учитывая форму и размеры образования, мы воздержались от эндоскопического удаления. 20.10.2014 года выполнена лапаротомия, клиновидная резекция желудка. Интраоперационно установлено, что опухоль имеет вид песочных часов и оба ее сегмента, расположенные внутри и вне просвета желудка, имеют приблизительно одинаковую величину (рисунок 2). Гистологическое исследование удаленного образования: лейомиобластома желудка. Послеоперационный период протекал без осложнений. Больной выписан 05.11.2014 года.

Выводы.

1. Полиповидные образования желудка больших размеров могут сопровождаться ложноотрицательным результатом эндоскопической биопсии.
2. Для выбора адекватного метода их лечения необходимо определять конфигурацию опухоли по отношению к стенке желудка. При невозможности это сделать следует отдавать предпочтение открытым хирургическим вмешательствам.

ПАТОЛОГІЯ АНАСТОМОЗІВ. МОРФОЛОГІЧНЕ ДОСЛІДЖЕННЯ

Гомоляко І.В., Бурий О.М., Ключкова Н.С.

ДУ «Національний інститут хірургії та трансплантології ім. О.О.Шалімова» НАМН України, м. Київ

Анастомоз є зоною ризику виникнення запальних процесів, виразок, стенозів, кровотеч, неспроможності або непрохідності, болювого синдрому та рецидивів новоутворень. В той же час морфологічні характеристики анастомозів досліджені недостатньо. **Метою роботи** є детальне дослідження морфологічних змін в області гастроентероанастомозів (ГЕА). Обстежено зону ГЕА у 233 пацієнтів з пострезекційними ускладненнями.

Шемізація тканин в області анастомозу, порушення і неповноцінність кровопостачання, венозного та лімфатичного дренажу впливає на структуру слизової оболонки (СО) і обумовлює особливості її реакції в умовах патології. Типовим є виражений поліморфізм СО, різні розміри і глибина залягання залоз, різна висота та товщина ворсинок, поліморфізм покривного епітелію, фіброзна деформація СО.

Ранні анастомозити перш годин після операції мають типову однорідну картину — осередки гострого та напівгострого запалення різної інтенсивності, дрібні осередки ішемічного некрозу. Пізні анастомозити (8–10 доба до 23 років) мають поліморфну картину з більшим ураженням СО шлунку. Для них характерним є виражений набряк власної пластинки СО на фоні фіброзної деформації, нерівномірність атрофічних та гіперпластичних реакцій залозових утворень. Диспластичні зміни епітелію мають епізодичний характер, але звертає на себе увагу наявність койлоцитарної атипії епітелію, що не виключає вірусної природи запалення. Склад запального інфільтрату неспецифічний за виключенням вираженої еозинофілії в окремих випадках. Для ГЕА характерним є більш виражений дифузний запальний інфільтрат, часто з посиленою судинною реакцією.

Ерозії та виразки (24,3%) ГЕА як правило мають поверхневе розташування. Провокуючим фактором в значній частині випадків є *Helicobacter pylori*. Грануляційна тканина в складі виразок є багатою на судини, часто спостерігаються розширені синусоїдні капіляри, які можуть стати причиною кровотечі. Типовим є ріст грануляційної тканини без ознак фіброзування. Поряд із ерозіями і виразками можуть формуватись гіперпластичні реакції СО з формуванням поліпноїдної трансформації, аденоматозу, посиленням секреторної активності епітелію як прояв захисно-приспосабової реакції для захисту пошкодженої СО. Пряма залежність між розміром ерозії і інтенсивністю гіперплазії відсутня, але останній властива зворотність. В підслизовій основі таких ділянок спостерігали більш виражені, ніж звичайно, судинні розлади у вигляді ангіоматозу, лімфостазів та осередкову гіперплазію м'язової пластинки СО.

Аналогічні гіперпластичні зміни із сполученням атрофічних та гіперпластичних процесів, своєрідного анулярного склерозу виявляються як реакція на рефлюкс. За своєю вираженістю осередки гіперплазії можуть сприйматись як поліпи, але формування в зоні ГЕА істинних гіперпластичних поліпів спостерігається лише в 3,0–6,8%.

Рецидиви пухлин виявляються в області анастомозів або як сформовані неоплазії, або як ділянки тканинної атипії з потовщенням епітеліального шару, посиленням псевдоагаторядності, значною кількістю мітозів, що можна розглядати як карциному *in situ*.

Характер морфологічних змін в області ГЕА потребує постійної спільної роботи ендоскопіста, морфолога і хірурга для своєчасного виявлення патології і лікування хворих в післяопераційному періоді.

ТРАНСАНАЛЬНАЯ ЭНДОСКОПИЧЕСКАЯ МИКРОХИРУРГИЯ ПРИ ЛЕЧЕНИИ ОПУХОЛЕЙ ПРЯМОЙ КИШКИ

Грубник В.В., Дегтяренко С.П., Воротынцева К.О.

Одесский национальный медицинский университет, Одесса, Украина

Актуальность. Рак прямой кишки является распространенным заболеванием среди различных стран мира, занимая 4–5% от общего количества рака и 40–50% от рака колоректальной локализации, с преимущественным поражением лиц пожилого возраста, мужчин, а также людей страдающих ожирением. Предшественником рака прямой кишки являются аденоматозные полипы с дисплазией слизистой 1–2 степени. Трансанальная эндоскопическая микрохирургия (ТЭМ) является минимальной инвазивной хирургической техникой, которая была разработана и предложена немецким хирургом Buess в 1980-х годах.

Целью данного исследования было изучение результатов и осложнений трансанальных эндоскопических микрохирургических операций при различных опухолях прямой кишки.

Материалы и методы. В период с 2009 по 2015 года на базе Одесской областной клинической больницы было проведено сравнительное исследование, включающее 73 пациента которым были выполнены трансанальные эндоскопические микрохирургические операции. Всем пациентом перед операцией выполняли МРТ малого таза. При этом у 12 больных до операции был выявлен рак прямой кишки на ранних стадиях (Tis, 1–2N₀M₀), у 18 пациентов после операции по постоянным гистологическим препаратам была выявлена тубуловооросчатая аденома с малигнизацией (Tis, N₀M₀), и у остальных 43 пациентов были тубуловооросчатые аденомы прямой кишки. При выполнении самой операции использовались те же принципы что описал Buess. При этом у 4-х

больных после первичной операции, при контроле от 6 до 18 месяцев, образовались новые полипы, которые также были удалены с использованием ТЭМ операций.

Результаты. Средняя длительность операции составила 60 минут (от 15 до 240 мин.). Конверсия была выполнена у 2 пациентов из-за перфорации прямой кишки, при этом было выполнено ушивание перфорации с выведением сигмостомы. Дефект слизистой удалось восстановить у 24 пациентов после полной резекции опухоли, при этом осложнений не было ни в одном случае. Средняя длительность нахождения пациентов в стационаре составила 3,5 дня (от 2 до 14 дней). При наблюдении за 73 пациентами с аденомами в сроки от 12 до 60 месяцев было диагностировано 4 случая рецидива аденомы и 2 рака прямой кишки. Пациентам с Tis, 1–2N₀M₀ в послеоперационном периоде назначали лучевую терапию суммарной дозой 50 Грей.

Выводы. Операции ТЭМ являются эффективным радикальным методом лечения доброкачественных опухолей прямой кишки и тщательно отобранных небольших до T₂ аденокарцином, диаметром 3–4 см. Данные операции сопровождаются низким процентом послеоперационных осложнений, с сохранением качества жизни больных. При выполнении операций ТЭМ в отдаленные сроки количество рецидивов сопоставимо с результатами открытых операций. Однако необходимы дальнейшие исследования, посвященные данной проблеме для совершенствования техники данной операции с возможностью расширения показаний к их выполнению.

ОСОБЛИВОСТІ ЕНДОСКОПІЧНИХ МЕТОДІВ ЛІКУВАННЯ ХВОРИХ З ПРОКСИМАЛЬНИМ СТЕНОЗОМ ЖОВЧЕВИДНИХ ШЛЯХІВ

Дзвонковський Т.М., Дзвонковська В.В.

Івано-Франківська обласна клінічна лікарня. Івано-Франківський національний медичний університет

Своєчасна діагностика пухлин і рубцевої стриктури органів є однією з найважливіших проблем сучасної хірургії та онкології, що зумовлене високою (40–70%) частотою утворення пухлинного (рубцевого) стенозу жовчовивідних шляхів, трахеї.

Одним з мініінвазивних методів, що коригують і попереджують ускладнення основного захворювання, проте, не усувають пухлинний або рубцевий процес, є ендоскопічне стентування та балонна дилатація.

Мета роботи — оцінити особливості та ефективність ендоскопічного лікування хворих за наявності стенозу і стриктури проксимальних відділів жовчних шляхів з використанням балонних дилаторів та стентів різних модифікацій.

Матеріали та методи. В клініці за період з 2011 по 2014 р. дилатори та стенти різних фірм застосовувалися у 88 пацієнтів при пухлинних і запальних захворюваннях проксимальних відділів біліарної системи віком від 44 до 89 років, з них чоловіків — 65 (73,8%),