

пухлини (*LST*) були визначені як утворення більше, ніж 10 мм з низькою висотою, що розповсюджуються в бічному напрямку уздовж внутрішньої просвіту товстої кишки [10]. Локалізація пухлин визначалася згідно *Japanese Classification of Colorectal Carcinoma*: пухлини правої половини товстої кишки (сліпа кишка, висхідна ободова кишка та поперечна ободова кишка), пухлини лівої половини товстої кишки (низхідна ободова кишка та сигмовидна кишка) та пухлини прямої кишки [9].

Результати та обговорення. У 6 пацієнтів виникли незначні кровотечі, які були зупинені за допомогою аргонно-плазменної коагуляції або коагуляційних щипців. Також 12 пацієнтів відмічали незначний біль після операції. Серйозних ускладнень таких як перфорація та профузна кровотеча не відмічалось.

Після проведеної контрольної колоноскопії в 1 групі, де проводилось лікування салофальком, повне загоєння дефекту слизової відмічалось у 27 пацієнтів, що склало 84,3% від загальної кількості пацієнтів в цій групі, у інших 5 пацієнтів (15,7%) відмічалась резидуальні дефекти невеликих розмірів 2–5 мм в діаметрі.

В 2 групі, де пацієнти не отримували салофальк при контрольній колоноскопії через місяць після видалення пухлини повне загоєння дефекту слизової відзначено тільки у 6 пацієнтів (18,2%).

Таким чином, достовірно ($p < 0,001$; $\chi^2 = 25,89$) *ESD*- та *EMR*-індуковані виразки товстого кишечника краще загоюються при застосуванні месалазіну.

Висновки.

1. В світовій літературі практично немає даних про вивченню впливу на процес загоєння *ESD*- та *EMR*-індукованих виразок товстого кишечника.
2. Препарат «салофальк» показав позитивний вплив на швидкість загоєння *ESD*- та

EMR-індукованих виразок, але необхідно провести додаткові дослідження про вивченню оптимальних доз препарату та тривалості лікування в залежності від розміру та локалізації неоплазії.

Література.

1. Kakushima N., Yahagi N., Fujishiro M., et al. (2004) The healing process of gastric artificial ulcers after endoscopic submucosal dissection. *Dig Endosc*; 16: 327–331
2. Lee S.Y., Kim J.J., Lee J.H., et al. (2004) Healing rate of *EMR*-induced ulcer in relation to the duration of treatment with omeprazole. *Gastrointest Endosc*; 60: 213–217
3. Curtis L.E. (1973) High frequency currents in endoscopy: a review of principles and precautions. *Gastrointest Endosc*; 20: 9–12
4. Kaiser G.C., Yan F., Polk D.B., et al. (1999) Mesalamine blocks tumor necrosis factor growth inhibition and nuclear factor kappa B activation in mouse colonocytes. *Gastroenterology*; 116:602–9.
5. Hanauer S.B. (2004) Review article: aminosalicylates in inflammatory bowel ulcerative colitis. *Aliments Pharmacol Ther*; 20(Suppl 4): 60–5.
6. Egan L.J., Mays D.C., Huntoon C.J., et al. (1999) Inhibition of interleukin-1-stimulated NF-kappa B RelA/p65 phosphorylation by mesalamine is accompanied by decreased transcriptional activity. *J Biol Chem*; 274: 448–53.
7. Grisham M.D. (1994) Oxidants and free radicals in inflammatory bowel disease. *Lancet*; 344:859–61.
8. Jung Dahyun et al. (2013) Risk of electrocoagulation syndrome after colorectal endoscopic submucosal dissection. *Endoscopy*; 45: 714–717
9. General rules for clinical and pathological studies on cancer of the colon, rectum and anus. Part II. Histo-pathological classification. Japanese Research Society for Cancer of the Colon and Rectum (1983) *Jpn J Surg*; 13: 574–598
10. Uraoka T., Saito Y., Matsuda T. et al. (2006) Endoscopic indications for endoscopic mucosal resection of laterally spreading tumours in the colorectum. *Gut*; 55: 1592–1597

СТОРОННЄ ТІЛО ТОВСТОГО КИШКІВНИКА

Нікішаєв В.І., Садовий В.Ю., Болотських М.О.

Київська міська клінічна лікарня швидкої медичної допомоги

Сторонні тіла шлунково-кишкового тракту поширена проблема, що часто зустрічається лікарям ендоскопістам. Більшість випадків сторонніх тіл припадають на верхні відділи шлунково-кишкового тракту, і досить рідко зустрічаються сторонні тіла товстого кишечника. В першому випадку тактика та подальші дії лікарів напрацьовані. Що стосується сторонніх тіл товстого кишечника, в зв'язку з рідкісними спостереженнями, відсутня однозначна думка, яким чином та якими засобами, допомогти пацієнту з цією проблемою. Лікарі різних професій (хірурги, проктологи, ендоскопісти) застосовують різні методи видалення, які можуть призвести до небажаних пошкоджень прямої кишки.

Рішення приймається індивідуально, враховуючи особливості стороннього тіла, його розмірів, та місця локалізації. З власних спостережень з'ясовано, що сторонні тіла значних розмірів що мігували за ректосигмоїдний згин, при видаленні, важко проходили його, створюючи додаткові точки фіксації, які унеможливили їх видалення без нанесення пошкоджень оточуючим тканинам. Інколи таким пацієнтам проводять оперативне лікування.

Клінічні випадки. Хвора 38 років звернулася в КМКЛШМД зі скаргами на наявність стороннього тіла в товстій кишці, періодичний спастичний біль, в лівому боці. При пальцевому дослідженні прямої кишки, стороннє тіло не визначається. Під час ендоскопії з'ясовано що, стороннє тіло знаходилось біля селезінкового згину, особливості його є тонкостінна скляна колба довжиною 25 см, 2,5 см в діаметрі, з потовщенням у вигляді вінця в дистальному краї. В даному випадку була велика загроза руйнування стороннього тіла, під час його видалення, і пошкодженням оточуючих тканин уламками. Видалити вдалось поетапно, спочатку стороннє тіло захоплено петлею великого діаметра, низведена до рівня ректосигмоїдного згину. Подальше проходження утруднене, так як колба фіксується в згині (рис. 1). Колоноскоп видалено, залишивши петлю під постійним натягом, пацієнтка укладена на спину, вказівний палець введено в пряму кишку по передній її поверхні, нігтьовою поверхнею вниз, введений до стороннього тіла, здійснений його розворот на 180°. Придаваючи чужорідне тіло пальцем до задньої стінки (рис. 2) змінюючи вісь направлення траєкторії та згладивши ректосигмоїдний згин, здійснена тракція його петлею. Таким чином без руйнування колби та пошкодження слизової, стороннє тіло видалено.

Хворий 35 років звернувся в КМКЛШМД зі скаргами на наявність стороннього тіла в прямій кишці, періодичний спастичний біль, в лівій здухвинній ділянці. Зі слів пацієнта стороннє тіло циліндричної форми довжиною 20 см, 3 см в діаметрі, з конусоподібним

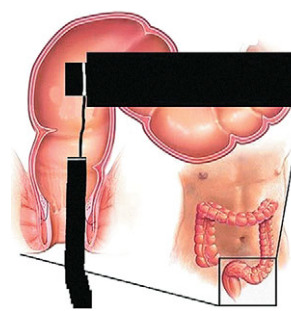


Рис. 1. Схематичне зображення захопленого стороннього тіла петлею.

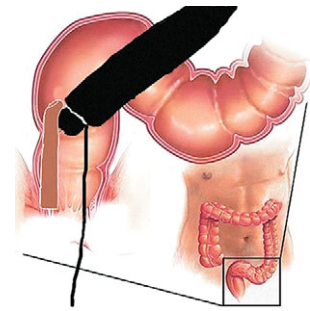


Рис. 2. Схематичне зображення зміни вісі розміщення стороннього тіла та згладження ректосигмоїдного згину.

звуженням в дистальній частині, шільне (фалоїмітатор). Під час пальцевого дослідження прямої кишки, стороннє тіло не визначається. При ендоскопічному дослідженні встановлено, те що, край стороннього тіла знаходиться біля ректо-сигмоїдного згину. Конусоподібне звуження захоплено петлею великого діаметра. При спробі видалення, відчувається значний опір, стороннє тіло фіксується в ректо-сигмоїдному згині. Видалити ендоскоп, при постійному натягу за петлю, таким же методом, як в попередньому випадку стороннє тіло видалили. При контрольному дослідженні ознак пошкодження слизової не виявлено.

Висновки. Запропонований метод ендоскопічного видалення сторонніх тіл товстого кишечника з мануальною асистенцією — є простий та ефективний метод.

ЕНДОСКОПІЧНІ РЕЗЕКЦІЙНІ ВТРУЧАННЯ У ХВОРИХ З ПУХЛИННИМИ УРАЖЕННЯМИ ВЕЛИКОГО СОСОЧКА ДВАНДЦЯТИПАЛОЇ КИШКИ

Огородник П.В., Дейниченко А.Г., Литвин О.І., Стоколюс А.В.

Національний інститут хірургії та трансплантології ім. О.О. Шалімова НАМН України

Вступ. Розробка сучасних дуоденоскопів та новітнього інструментарію значно розширили лікувальні можливості транспаплярних ендоскопічних втручань, що в свою чергу стало поштовхом до пошуку та впровадження ендоскопічних папілектомії при новоутвореннях великого сосочка дванадцятипалої кишки (ВСДК).

Мета роботи: дослідження результатів виконання ендоскопічних резекційних втручань при пухлинах ВСДК.

Матеріали та методи. Нами досліджені результати ендоскопічного лікування 72 хворих з доброякісними та злоякісними пухлинами великого сосочка дванадцятипалої кишки, що знаходилися на лікуванні у відділі лапароскопічної хірургії та холелітазу з 2005 по 2014 р. Серед досліджуваних хворих було 44 жінок і 28 чоловіків. Середній вік пацієнтів склав 62 ± 13 років. Ендоскопічні втручання виконували в рентгеноопераційній за допомогою дуоденоскопів *JF-1T 40*, *TJF-160 VR Olympus*, електрохірургічного блоку *Olympus*, аргонноплазмового коагулятора «ЕКОНТ 0701», торцевих папілосекрестеромів, ендоскопічних петель, гнучких провідників, пластикових та полімерних стентів *Boston Scientific* (США) та *Olympus* (Японія).

Результати та обговорення. Тубулярну аденому спостерігали у 25 пацієнтів, віцстау аденому — у 17, змішану форму — у 16 хворих. Злоякісні новоутворення ВСДК мали місце у 9 пацієнтів. Інтрамуральну локалізацію аденом виявляли у 21 пацієнта, екстрамуральну — у 42 хворих. Інтрамуральний рак ВСДК спостерігався у 4 пацієнтів, екстрамуральна форма — у 5.

Відповідно із запропонованою нами класифікацією ендоскопічних резекцій, були виконані наступні ендоскопічні операції при доброякісних пухлинних ураженнях: тотальна одномоментна папілектомія — 15 хворих, фрагментарна тотальна папілектомія — 12 пацієнтів, локальна резекція сосочка — 11 випадків, аденомектомія — 25 пацієнтів.

Ендоскопічна папілектомія при злоякісних новоутвореннях ВСДК виконана нами у 9 хворих. В даному випадку ендоскопічні втручання виконували у пацієнтів з Т1 адено-

карциномою сосочка при умовах її високої диференціації та протипоказом за традиційної радикальної операції (вік > 80 років, важка супутня патологія).

Ускладнення після резекційних втручань на великому сосочку дванадцятипалої кишки виникли у 9 (12,5%) хворих: в 5 випадках кровотеча, в 3 — гострий панкреатит та у 1 — явища холангіту.

Псевдооперативні результати біопсії сосочка після резекційних втручань виявили у 5 пацієнтів. Стационарне гістологічне дослідження видаленого препарату підтвердило високодиференційовану аденокарциному в 3 і низькодиференційовану аденокарциному в 2 випадках. У 2 пацієнтів згодом виконали радикальні хірургічні операції, а у 3 — ендобілярне стентування нітіноловими імплантами. У решти хворих виконували контрольні огляди зони резекції кожні 3 місяці протягом першого року, а далі щорічно. Рецидив захворювання в різні терміни після резекційних втручань виявили у 4 пацієнтів. Рецидивні розростання тканини пухлини висікали ендоскопічною петлею або методами термальної абляції.

При злоякісних новоутвореннях сосочка рецидив аденокарциноми спостерігали у 3 пацієнтів в терміни 5 — 9 місяців після виконання ендоскопічної папілектомії. В даних випадках застосовували аргонноплазмову фульгурацію рецидивної тканини з подальшою імплантацією нітінолового ендопротезу. У 5 пацієнтів (терміни спостереження 1–1,5 року) рецидив захворювання не було. Ще один хворий помер через 4 місяці після ендоскопічної папілектомії в зв'язку з прогресуванням серцево-судинної недостатності.

Висновки. Ендоскопічна папілектомія є безпечним і ефективним методом лікування доброякісних пухлин ВСДК, і повинна бути першочерговою відносно даної патології. При злоякісних новоутвореннях ВСДК, ендоскопічну папілектомію слід застосовувати у пацієнтів з високим ступенем операційно-анестезіологічного ризику, не в силу своєї радикальності, а по причині меншої післяопераційної летальності та відносно благоприємних найближчих результатів.