

## ВИДАЛЕННЯ СТОРОННЬОГО ТІЛА З ПОРОЖНЬОЇ КИШКИ

Патій А.Р.

Миколаївська центральна районна лікарня, Львівська область

Шодо сторонніх тіл, які на час ендоскопії мігрують за межі дванадцятипалої кишки, здебільшого застосовують вишквалувальну тактику — вважається, що об'єкти розмірами до 5×1 см здебільшого евакууються без ускладнень, однак колючі предмети (типу голок) можуть спричинити перфорацію кишки. Більшість лікарів песимістично дивляться на можливість виконання ендоскопії без спеціального ендоскопа. Наводимо випадок успішного видалення стороннього тіла з порожньої кишки.

**Клінічний випадок.** Пацієнт М., 24 р., за 3 доби до поступлення під час роботи (працює кравцем) випадково проковтнув шпильку, яку тримав у зубах. Через 2 години після цього відчув колючі болі в правій половині живота нижче пупка, що посилювались при рухах. Наступного дня звернувся до хірурга, який порадив спостереження, а в разі погіршення стану — оперативне втручання. На другу добу пацієнт звернувся в Миколаївську КЦРЛ, де було виконано оглядову рентгенографію живота (рис. 1), на якій було виявлено

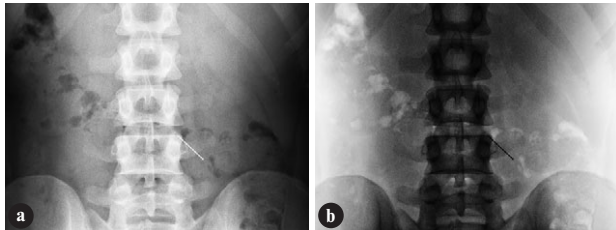


Рис. 1. Рентгенограма. Шпилька у порожній кишці.

но стороннє тіло на межі мезо- та гіпогастрію справа. Виконано ЕГДС, на якій стороннього тіла не виявлено. Пацієнта госпіталізовано. На третю добу повторно виконано рентгенографію. Положення стороннього тіла не змінилось. Болі не зменшились. Під анальгоседацією виконано огляд за допомогою колоноскопа. Апарат вдалось завести на відстань близько 30 см за межі цибулини дванадцятипалої кишки. У тонкій кишці виявлено металеву шпильку, наполовину вбиту гострим кінцем в стінку кишки (рис. 2). Стороннє тіло видалено за допомогою петлі (рис. 3). Післяопераційний період без ускладнень.

**Висновки.** Даний випадок ілюструє ефективність виконання лікувальної ендоскопії рутинним колоноскопом при виявленні під час рентгеноскопії колючого стороннього тіла у тонкій кишці, пасажа якого порушений. Доступ (оральний або анальний) обирали відповідно до локалізації (порожня або клубова кишка).

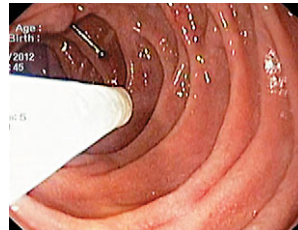


Рис. 2. Ендоскоп. До шпильки підведена петля.

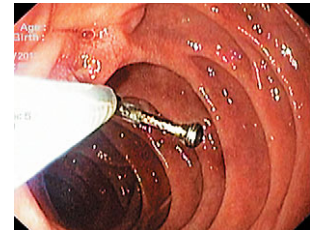


Рис. 3. Ендоскоп. Шпилька захоплена петлею.

## ЕНДОСКОПІЧНА ОЦІНКА ЗМІН ТРАХЕЇ І БРОНХІВ У ПАЦІЄНТІВ З ХРОНІЧНИМИ СТОРОННІМИ ТІЛАМИ ТРАХЕОБРОНХІАЛЬНОГО ДЕРЕВА

Ремовський В.М.

Комунальний заклад "Обласний протитуберкульозний диспансер" м. Рівне

Типовою реакцією слизової оболонки бронха на довготривале знаходження стороннього тіла є запалення, набряк, гіперсекреція, підслизові крововиливи, утворення ерозій та грануляцій. Навіть невелике стороннє тіло в бронхах, особливо органічне, зумовлює виникнення гнійного вогнища у взаємодії з місцевою флорою дихальних шляхів. Із такого джерела у випадку значних проявів може відбуватися повторне інфікування усєї трахеобронхіальної системи.

Опираючись на наші матеріали, вважаємо, що знаходження стороннього тіла в трахеобронхіальному дереві понад 24 години є довготривалим. Упродовж усього часу виникають гострі запальні зміни слизової оболонки бронхів, пневмонії (особливо у дітей), сегментарні або часткові ателектази і навіть ателектаз легень.

Серед 32 хворих, в яких сторонні тіла в бронхах знаходилися довготривало, було 9 дорослих і 23 дитини, в тому числі віком від 8 місяців до 1 року. Органічні сторонні тіла після аспірації в бронхи швидкоплинно загивають, нерідко виникають алергічні реакції та розвиток аутоінфекції (особливо у дітей). Більшість неорганічних сторонніх тіл діють на стінку бронха механічно, хімічно, септично, металеві окислюються.

Частота і характер змін бронхів, які визначені під час ендоскопії: гострий обмежений катаральний бронхіт, дифузний змішаний бронхіт, обмежений гнійний бронхіт, хронічний поширений гнійний бронхіт, хронічний поширений бронхіт (змішана форма) із значними проявами трахеобронхіальних дискінезій та локальними грануляційними процесами, бронходулярні норіці (2) після відходження фрагментованих звапнених лімфовузлів.

Враховуючи різноманітність змін у легенях внаслідок довготривалого знаходження сторонніх тіл у бронхах після їхнього видалення показана інтенсивна комплексна проти-запальна терапія, в тому числі бронхоскопічні санації від 4 до 6 на курс.

**Висновки.**

1. Знаходження сторонніх тіл в трахеобронхіальному дереві понад 24 години є довготривалим.
2. Хронічні сторонні тіла в бронхах є причиною запальних змін, що нерідко поширюються і на паренхіму легень (абсцеси, вторинні бронхоектази).
3. Пацієнти з хронічними сторонніми тілами повинні лікуватись у відділеннях грудної хірургії та легеневиц центрах.

## ЛАПАРОСКОПІЧНА РЕЗЕКЦІЯ ПЕЧІНКИ

Скумс А.В., Шкарбан В.П., Литвин О.І., Міхальчевський В.П., Скумс А.А.

ДУ "Національний інститут хірургії і трансплантології ім. О.О. Шалімова" НАМН України

**Вступ.** На теперішній час ряд лапароскопічних операцій на органах черевної порожнини та заочеревинного простору визнані золотим стандартом хірургії. Впровадження лапароскопічних методик різних варіантів резекції печінки відбувається повільніше через складну анатомію судин та жовчних проток печінки, високу кровоточивість паренхіми, труднощі з візуалізацією. Тим не менш, на сьогоднішній день частка лапароскопічних резекцій печінки (ЛРП) у ряді клінік становить від 20% до 80% загальної кількості операцій на печінці. Залишається цілий ряд питань щодо показів та протипоказів, застосування лапароскопічних методик при злоякісних пухлинах, доцільності виконання великих резекцій і т.п.

**Мета роботи:** оцінити сучасне значення лапароскопічних технологій у хірургічному лікуванні доброякісної та злоякісної патології печінки за даними світової літератури та власного клінічного матеріалу.

**Матеріали та методи.** За даними бази PubMed відібрані 50 публікацій за період з 1992 по 2013 рр., присвячених проблемі хірургічного лікування вогнищевої патології печінки різної етіології із застосуванням лапароскопічних методик. Проаналізовано техніки лапароскопічних резекцій, показання та протипоказання до їх виконання, характер та частоту

ускладнень, найближчі та віддалені результати, їх переваги та недоліки в порівнянні з відкритими резекціями печінки. Представлені 9 власних спостережень виконання ЛРП.

**Результати.** В 2008 р. в Луїсвілі (США) на з'їзді провідних гепатобілярних хірургів світу були визначені основні техніки лапароскопічних операцій на печінці: повністю лапароскопічна (*pure laparoscopic*), з ручною асистенцією (*hand-assisted*) та гібридна техніка (*hybrid technique*). На теперішній час у світі виконано більше 3000 різних за об'ємом, видом ЛРП. Частка лапароскопічних втручань в ряді клінік становить від 20% до 80% загальної кількості операцій на печінці. До показань для ЛРП відносять поодинокі доброякісні та злоякісні ураження діаметром до 5 см, що розташовані у передніх та латеральних сегментах печінки (Sg 2–6). Великі ЛРП (лівостороння або правостороння гемігепатектомія) повинні виконуватись хірургами з великим досвідом лапароскопічних втручань. Використання лапароскопічних методик показало переваги у вигляді меншої крововтрати, тривалості операції, післяопераційного болу та тривалості перебування в стаціонарі.

**Висновки.** Лапароскопічна резекція печінки є безпечною альтернативою відкритим резекціям, за умови правильно вибраних показань та виконання у спеціалізованих центрах досвідченими хірургами.

## ВИПАДОК В-КЛІТИННОЇ ЛІМФОМИ ДВАНАДЦЯТИПАЛОЇ КИШКИ

Тумак І.М., Кушнірук О.І., Гумен І.Л., Гула Г.В., Назар Н.Я.

Львівська міська клінічна лікарня швидкої допомоги. 5 міська комунальна лікарня м. Львова.

Лімфоми тонкої кишки є рідкісними, ще рідше трапляються первинні зльокісні новоутвори у дванадцятипалій кишці (ДПК) за винятком фатерова сосочка. Це призводить до недостатньої онконастороженості лікарів при інтерпретації ендоскопічних знахідок.

**Клінічний випадок.** Хворий К., 56 р., звернувся 04.11.14 зі скаргами на важкість у епігастрії, слабкість. Загальний аналіз крові і біохімія — без особливостей. ЕГДС: Недостатність кардіальної складки 3 ст., дуоденогастральний рефлюкс. Цибулина ДПК деформована, по передній півокружності виразка до 25 мм, дно з пігментними плямами,

повністю не візуалізується, прохідність у постбульбарний відділ затруднена, у ньому патології не виявлено. Комп'ютерна томографія: головка підшлункової залози (ПШЗ) збільшена до 55×77 мм, контрастування знижене, стінка ДПК щільно прилягає до підшлункової залози, рівномірно потовщена до 7–9 мм. У панкреатодуоденальній зв'язці, по ходу судин черевного стовбура множинні лімфовузли розміром 14–18 мм. У черевній порожнині незначна кількість вільної рідини. В обох надирниках одиничні утворення до 20 мм, подібні до аденом. Висновок: пенетруюча виразка ДПК з реактивними змінами.