УДК:616.13-089

Корегована транспозиція магістральних судин

О.В. Мельничук, Т.В. Бєляєва, Є.С. Рей, В.А. Слободський, О.В. Циж

ДУ «Національний науковий центр "Інститут кардіології ім. акад. М.Д. Стражеска" НАМН України», Київ

КЛЮЧОВІ СЛОВА: природжена вада серця, корегована транспозиція магістральних судин

Корегована транспозиція магістральних судин (КТМС) – рідкісна природжена вада серця, при якій унаслідок інверсії шлуночків відзначається подвійна дискордантність атріовентрикулярних і вентрикулоартеріальних з'єднань при збереженні фізіологічного напрямку кровоплину через магістральні судини.

Уперше в літературі КТМС описано у 1875 р. Упродовж наступного сторіччя у світовій літературі повідомили про понад 200 випадків діагностування КТМС. Зі збільшенням застосування в медицині сучасних методів обстеження кількість діагностованих випадків КТМС зросла, та все ж ця вада залишається рідкісною. Точних даних про поширеність КТМС немає. За даними, опублікованими в США, ця патологія становить близько 0,05 % усіх природжених вад серця [5], але автори з інших країн вважають, що менше 1 %. Можливо, розбіжності пояснюються труднощами в діагностиці, які визначаються особливостями клінічного перебігу.

Анатомічна сутність вади полягає в тому, що при КТМС спостерігається зміна розташування шлуночків серця по відношенню один до одного (інверсія шлуночків), які разом з атріовентрикулярними клапанами міняються місцями при незмінному розташуванні магістральних судин стосовно забезпечення функціонування систем великого та малого кола кровообігу.

Розташований зліва шлуночок за своєю анатомічною будовою є морфологічно правим шлуночком, а розташований справа шлуночок відповідає морфологічно лівому шлуночку. З розташованого зліва морфологічно правого шлуночка кров надходить в аорту і циркулює у великому колі кровообігу. Легенева артерія відходить з розташованого справа морфологічно лівого шлуночка. Передсердя та вени, які в них впадають, при КТМС свого положення не змінюють.

Інверсія шлуночків супроводжується зміною топографії міжшлуночкової перегородки та провідної системи серця. На відміну від норми, дистальна частина пучка Гіса і його гілки інвертовані разом з міжшлуночковою перегородкою. Анатомічно ліва ніжка пучка Гіса лежить з правого боку, а анатомічно права ніжка – з лівого. Пучок Гіса має напрямок від правого передсердя до лівого, а потім до міжшлуночкової перегородки, тоді як у нормі – від правого передсердя до задніх відділів міжшлуночкової перегородки. При такому розташуванні пучок Гіса – довший, ніж у нормі, і більш вразливий [17].

Особливості аномального розташування провідної системи серця, а також наявність довшого пучка Гіса при КТМС обумовлює можливість появи змін на ЕКГ. Вважається, що специфічних змін ЕКГ при КТМС немає, хоча, на думку деяких авторів, для КТМС характерна наявність зубця Q у правих грудних відведеннях, III стандартному і aVF з відсутністю його в лівих грудних відведеннях, а також позитивні зубці T у всіх грудних відведеннях.

У зв'язку з аномальним розташуванням провідної системи серця у хворих з КТМС можуть виникати різноманітні порушення ритму та провідності. Частота виявлення порушень провідності серця у хворих з КТМС збільшується з віком. У 5–10 % пацієнтів повна атріовентрикулярна блокада трапляється при народженні, і з віком частота її виявлення досягає 40 % [1]. Ризик розвитку порушень провідності збільшується на 2 % за рік, досягаючи 10–15 % у підлітковому віці та близько 30 % у дорослих [8]. Проте майже 2/5 дорослих пацієнтів мають нормальну провідність протягом усього життя [5]. Повна атріовентрикулярна блокада може розвиватися спонтанно впродовж життя, особливо у хворих з ізольованою формою КТМС, тобто в пацієнтів з нормально розташованим серцем і

Мельничук Олександр Володимирович, лікар функціональної діагностики
03151, м. Київ, вул. Народного Ополчення, 5

© О.В. Мельничук, Т.В. Бєляєва, Є.С. Рей, В.А. Слободський, О.В. Циж, 2015

без наявності інших, супутніх, природжених вад серця.

При КТМС серце може мати як нормальне *(situs solitus)*, так і аномальне розташування. КТМС у більшості випадків супроводжується супутніми природженими вадами серця.

Серед багатьох можливих супутніх вад виокремлюється тріада основних: дефект міжшлуночкової перегородки; обструкція шляху відтоку з розташованого справа морфологічно лівого шлуночка (частіше підклапанний стеноз легеневої артерії); аномалії розташованого анатомічно тристулкового клапана, які супроводжуються його недостатністю.

Потрібно зауважити, що недостатність розташованого зліва тристулкового клапана при КТМС може бути як природженою, так і набутою із тенденцією до збільшення її ступеня у віддалені терміни. Це пояснюється тим, що розташований зліва анатомічно тристулковий клапан працює в умовах підвищеного системного тиску великого кола кровообігу.

Структура і м'язові конфігурації морфологічно правого шлуночка, а також анатомія хордально-папілярного апарату лівого атріовентрикулярного клапана впливає на його функціонування в умовах підвищеного системного тиску.

Недостатність лівого атріовентрикулярного клапана у віддалені терміни розвивається в результаті погіршення системної функції ліворозташованого морфологічно правого шлуночка, якому важко виконувати функцію лівого шлуночка в умовах великого кола кровообігу. Зі збільшенням ступеня недостатності лівого атріовентрикулярного клапана посилюється об'ємне перевантаження на вже перевантажений тиском морфологічно правий шлуночок, що також погіршує його функціонування і, замикаючи хибне коло, призводить до прогресування дисфункції морфологічно правого шлуночка. Багатоцентрові дослідження показали збільшення кількості випадків серцевої недостатності з віком [5] у пацієнтів з КТМС.

При ізольованій КТМС функція шлуночків достатня для підтримки нормального рівня активності дорослої людини [4, 9], але має тенденцію до поступового погіршення після другого десятиріччя життя [7]. Описано клінічний випадок діагностування німецькими лікарями в 2012 р. ізольованої форми КТМС у 45-річного пацієнта без скарг в анамнезі лише після розвитку гострої серцевої недостатності на фоні першого епізоду фібриляції передсердь [6]. Є повідомлення про хворих з ізольованою формою КТМС, у яких до кінця дорослого життя серцева недостатність не розвивалася [3], хоча такі випадки досить рідкісні. У Греції діагностували ізольовану форму КТМС з тривалим безсимптомним перебігом лише після того, як 70-річна жінка з трьома успішними вагітностями в анамнезі звернулася зі скаргами на серцебиття [14]. Це пояснюється тим, що якщо при поєднанні КТМС з іншими природженими вадами серця клінічна картина визначається типом супутньої вади і ступенем гемодинамічних розладів, то при ізольованій формі порушень гемодинаміки тривалий час може не бути, і тому ваду діагностують інколи лише у зрілому віці. Хоча бувають винятки з правил. У 2013 р. у США повідомили про випадок діагностування КТМС з наявністю супутніх дефекту міжшлуночкової перегородки та стенозу легеневої артерії у 21-річної жінки на 23-му тижні вагітності, яка не мала скарг та ознак порушення гемодинаміки [12].

Враховуючи, що в другий період вагітності й, особливо, під час пологів серцево-судинна система жінки функціонує в умовах навантаження, випадки відсутності порушень гемодинаміки у вагітних з неускладненою КТМС свідчать про можливість серця витримувати гемодинамічні перевантаження при цій природженій ваді. Це також підтверджують публікації про випадки проходження військової служби громадянами зі своєчасно не виявленою КТМС. У 2013 р. повідомлялося про випадок діагностування неізольованої форми КТМС у 33-річного лейтенанта військово-повітряних сил США [13]. Також відомо про хворого з КТМС, який у молоді роки служив в армії й помер у віці 73 роки [11].

Хворі з ізольованою формою КТМС можуть жити до глибокої старості, але кількість тих, кому за 50, невелика [1]. У літературі трапляються повідомлення про поодинокі випадки спостереження за пацієнтами, яким вже виповнилося 80 років. Опубліковано в 1998 р. випадок діагностування ізольованої форми КТМС у 80-річної жінки [15]. Найстаршою людиною з посмертно діагностованою КТМС вважається 84-річна японка [20].

Ізольована форма КТМС трапляється украй рідко. Частота її становить 1–2 % загальної кількості діагностованих випадків КТМС [1]. Пропонуємо ознайомитися з клінічним випадком

уперше діагностованої ізольованої форми КТМС із безсимптомним перебігом у пацієнта А. віком 21 рік.

У ННЦ «Інститут кардіології ім. акад. М.Д. Стражеска» НАМН України звернувся за консультацією для верифікації діагнозу пацієнт, у якого під час медкомісії для працевлаштування на ЕКГ зареєстрували зміни за відсутності скарг в анамнезі. На ЕКГ *(рис. 1)*: ритм синусовий. Частота скорочень серця (ЧСС) 64 за 1 хв. Відхилення електричної осі вліво. Блокада передньо-верхньої гілки лівої ніжки пучка Гіса. Мале зростання зубця R у відведеннях V_2–V_6. У відведеннях III, aVF, V_1–V_2 зареєстровано комплекс QS.

На підставі даних аускультації та змін на ЕКГ ще у віці 4 міс дитину скерували на обстеження в кардіологічний центр хірургічного профілю, але з власних міркувань, враховуючи що дитина добре почувається, мати вирішила передчасно піти зі стаціонарного відділення, і тому ваду своєчасно не діагностували. За весь період життя ніяких скарг на функціонування серцево-судинної системи в пацієнта не було. З віку 7 років почав активно займатися на непрофесійному рівні футболом. Тричі на тиждень відвідував тренування тривалістю більше 2 год. У 14 років проходив відбір до складу молодіжної команди футбольного клубу «Динамо» (Київ), але не склав іспит з техніки виконання однієї з вправ. Після досягнення призовного віку був визнаний військово-медичною комісією непридатним до служби у Збройних силах через симптоми обмеження рухливості очного яблука та діагностування часткового паралічу відвідного нерва. Перебуваючи в доброму фізичному стані, юнак на професійному рівні грає у футбол і входить до складу однієї з місцевих команд, а у вільні від тренувань дні здійснює пробіжки на відстань до 5 км.

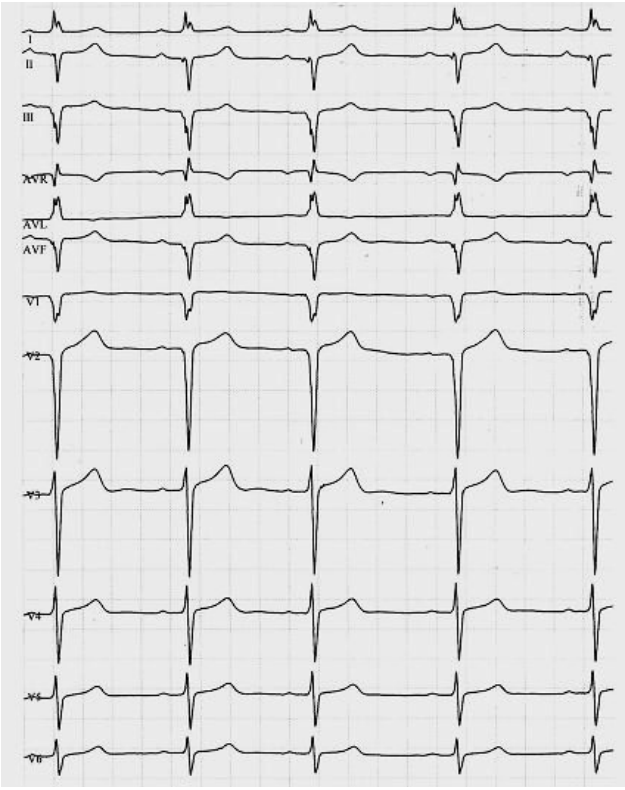

Рис. 1. ЕКГ пацієнта А., 21 рік.

У поліклінічному відділенні ННЦ «Інститут кардіології ім. акад. М.Д. Стражеска» НАМН України пацієнту вперше в житті виконано ехокардіографічне дослідження.

При проведенні ехокардіографії традиційно прийнято працювати із дзеркальним відображенням, тому при нормальному розташуванні серця на зображенні в апікальній чотирикамерній позиції ліві відділи серця розташовані праворуч, а праві – ліворуч *(рис. 2)*.

Тристулковий клапан розташовується ближче до верхівки, і тому на зображенні він вище, ніж мітральний. Розташований у правому шлуночку модераторний пучок – це орієнтир, що дозволяє відрізняти шлуночки серця.

На отриманому ехокардіографічному чотирикамерному зображенні з верхівки серця в

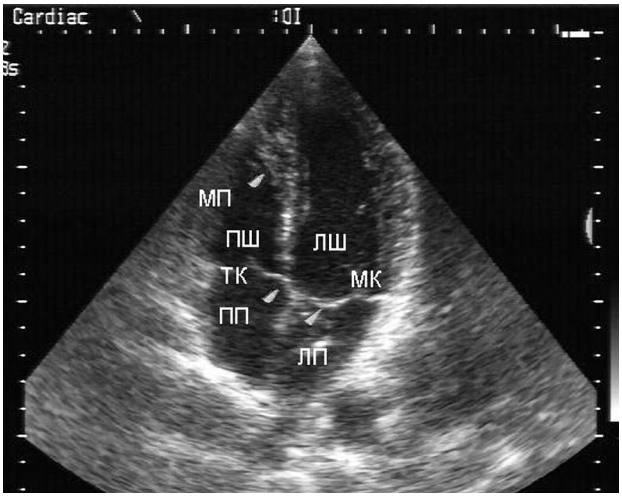

Рис. 2. Зображення серця в нормі. Апікальна чотирикамерна позиція. ЛШ – лівий шлуночок; ПШ – правий шлуночок; ЛП – ліве передсердя; ПП – праве передсердя; МК – мітральний клапан, ТК – тристулковий клапан; МП – модераторний пучок.

пацієнта А. морфологічно правий шлуночок розташований праворуч *(рис. 3)*, про що свідчить наявність модераторного пучка як орієнтира, а морфологічно лівий шлуночок – ліворуч. На відміну від норми, правий атріовентрикулярний клапан розташований ближче до верхівки серця, а лівий – навпаки, тобто анатомічно мітральний та тристулковий клапани помінялися місцями.

У пацієнтів із системним шлуночком відзначають порушення систолічної та діастолічної функції. Фракція викиду морфологічно правого шлуночка у пацієнта становить (за методом Simpson) 50 %, морфологічно лівого – 68 %. При цьому слід зауважити, як свідчать дані деяких публікацій, що клінічний стан пацієнтів із системним правим шлуночком не корелює з показниками, отриманими при проведенні ехокардіографії шляхом вимірювання діастолічної функції правого шлуночка та систолічної й діастолічної функції лівого шлуночка [19].

Деякі автори пропонують використовувати для оцінки функції морфологічно правого шлуночка коефіцієнт відношення максимальної швидкості раннього діастолічного наповнення E, отриманої на анатомічно тристулковому клапані в імпульсно-хвильовому допплерівському режимі, до швидкості раннього діастолічного руху кільця лівого атріовентрикулярного клапана Em, визначеної за допомогою тканинної імпульсної допплерографії. Вважають, що цей показник корелює з толерантністю до фізичного навантаження (ТФН) [16].

Зниження ТФН є загальним у дорослих з КТМС навіть серед пацієнтів у безсимптомний період [16], але бувають винятки.

Для оцінки ТФН пацієнту А. проведено велоергометрію (протокол Cornell). Пацієнт продемонстрував високу ТФН, виконавши 150 Вт (9,0 МЕТ). Для своєї вікової групи досяг субмаксимальної ЧСС 169 (85 %) за 1 хв на 5-й хвилині 12-й секунді. Сумарний час виконання тесту становив 11 хв 18 с. Сегмент ST без динаміки. Скарг немає.

Польські кардіологи раніше також повідомляли про діагностування КТМС у 43-річного колишнього спортсмена, який продемонстрував відмінні результати при проведенні тесту з навантаженням. У молоді роки пацієнт займався бігом на короткі дистанції та брав участь у легкоатлетичних змаганнях на національному рівні. Автори повідомлення наголошують, що це перший для них відомий випадок діагностування КТМС у спортсмена [10].

Незважаючи на те, що пацієнти з КТМС можуть мати високу ТФН, потрібно пам'ятати про особливості клінічного перебігу вади, при якому після тривалого безсимптомного періоду може спостерігатися поступове або раптове погіршення стану.

У повідомленні зі США про діагностування КТМС у 33-річного лейтенанта військово-повітряних сил наводяться дані медичної документації, які засвідчують, що за рік до погіршення стану при проведенні проби на ТФН за стандартним протоколом Bruce пацієнт виконав навантаження 14,2 МЕТ та досягнув 96 % від максимальної розрахункової вікової ЧСС. При наступному тестуванні через рік він виконав навантаження 8,5 МЕТ [13]. Порівняно з попереднім дослідженням простежується помітне зниження ТФН за відносно короткий проміжок часу.

У літературі описано надзвичайно мало клінічних випадків КТМС з високою ТФН у безсимптомний період у спортсменів та осіб, що

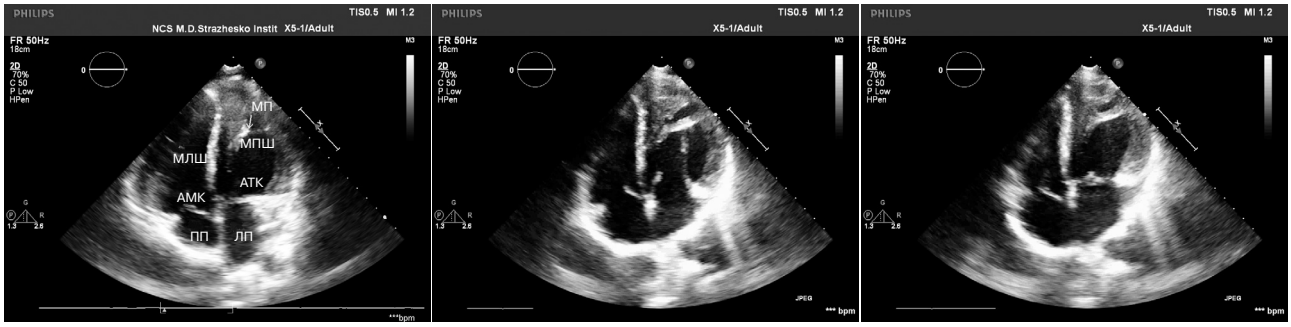

Рис. 3. Апікальна чотирикамерна позиція пацієнта А., 21 рік. МЛШ – морфологічно лівий шлуночок; МПШ – морфологічно правий шлуночок; ЛП – ліве передсердя; ПП – праве передсердя; АМК – анатомічно мітральний клапан, АТК – анатомічно тристулковий клапан; МП – модераторний пучок.

мають фізичні перевантаження, і тому важко прогнозувати перебіг захворювання в таких пацієнтів. На цей час можна висловити припущення, що висока ТФН у пацієнтів з КТМС у безсимптомний період – не єдиний критерій для прогнозування віддаленого перебігу захворювання.

У Нідерландах у 2006–2008 рр. у хворих із системним правим шлуночком проведено дослідження впливу фізичної активності на якість життя в пацієнтів з різним рівнем ТФН. Пацієнти із системним правим шлуночком, які фізично активні в повсякденному житті, мають вищу ТФН порівняно з менш активними. У пацієнтів із системним правим шлуночком виявлено позитивну кореляцію між фізичною активністю та якістю життя [18].

Вплив фізичної активності на системний правий шлуночок, що функціонує в умовах великого кола кровообігу, – один із визначальних чинників, який впливає на перебіг захворювання в пацієнтів з КТМС. Допустимо можлива інтенсивність та тривалість фізичної активності у хворих із системним правим шлуночком з урахуванням його морфологічних особливостей, які в нормальних умовах налаштовані все-таки до низького опору малого кола кровообігу, – питання дискусійне, яке потребує подальшого вивчення.

Для запобігання виникненню дисфункції системного правого шлуночка пацієнтам з КТМС необхідно уникати надмірних та тривалих фізичних навантажень. Перевантаження морфологічно правого шлуночка посилюється зі збільшенням ступеня регургітації на лівому атріовентрикулярному клапані, тому потрібно призначати ехокардіографію з частотою не менше ніж раз на рік. Тенденція до збільшення з віком частоти порушень провідності при КТМС обумовлює необхідність періодично реєструвати ЕКГ пацієнтам у медичних установах за місцем проживання, навіть у безсимптомний період захворювання. При появі повної атріовентрикулярної блокади потрібно невідкладно вирішувати питання встановлення штучного водія ритму. Пацієнтам необхідно перебувати під наглядом районного кардіолога та на диспансерному обліку в кардіоцентрах у фахівця з досвідом спостереження за хворими з КТМС.

Література

1. Anderson R.H., Becker A.E., Arnold R., Wilkinson J.L. The conducting tissues in congenitally corrected transposition // Circulation.– 1974.– Vol. 50.– P. 911.
2. Anderson R.C., Lillehei C.W., Lester R.G. Corrected transposition of the great vessels of the heart: a review of 17 cases // Pediatrics.– 1957.– Vol. 20.– № 4.– P. 626–646.
3. Cumming G.R. Congenital corrected transposition of the great vessels without associated intracardiac anomalies // Amer. J. Cardiol.– 1962.– Vol. 10.– P. 605.
4. Dimas A.P., Moodie D.S., Sterba R., Gill C.C. Long-term function of the morphological right ventricle in adult patients with congenitally corrected transposition of the great arteries // Amer. Heart J.– 1989.– Vol. 118.– P. 896.
5. Gonzalo A.W., Debich-Spiser D., Anderson R.H. Congenitally corrected Transposition // Orphanet J. Rare Diseases.– 2011.– Vol. 6.– P. 22.
6. Graf M., Zaczkiewich M., Torzewski J., Zimmermann O. Atrial fibrillation-induced cardiac shock: first manifestation of a congenitally corrected transposition of the great arteries in a 45-year-old man // Case Reports in Cardiology.– 2012.– Vol. 2012.– Article ID 126764.– P. 4.
7. Grolleu R., Baissus C., Puech P. Congenitally corrected transposition of the great vessels and preexcitation syndrome (apropos of 2 cases) // Arch. Mal. Coeur. Vaiss.– 1977.– Vol. 70.– P. 69.
8. Huhta J.C., Maloney J.D., Ritter D.G. et al. Complete atrioventricular block in patients with atrioventrycular discordance // Circulation.– 1983.– Vol. 67.– № 6.– P. 1374–1377.
9. Kishon Y., Shem-Tov A.A., Schneeweiss H.N. Congenitally corrected transposition of the great arteries without associated defects – a stady of 10 patients // Int. J. Cardiol.– 1983.– Vol. 3.– P. 112.
10. Kowalik E., Braksator W., Hoffman P. Congenitally corrected transposition of the great arteries and participation in competitive sport // Kardiologia Polska.– 2010.– Vol. 68.– № 10.– P. 1174–1175.
11. Lieberson A.D., Schumacher R.R., Childress R.H., Genovese P.D. Corrected transposition of the great vessels in a 73-year-old man // Circulation.– 1969.– Vol. 39.– № 1.– P. 96–100.
12. Luke Glancy D. A 21-year-old pregnant woman with congenital heart Disease // Baylor University Medical Center Proceedings.– 2013.– Vol. 4.– P. 174–176.
13. Marler A.T. A Case of congenitally corrected transposition of the great arteries. Discovered on coronary computed tomography // Case Reports in Vascular Medicine.– 2013.– Vol. 2013.– Article ID 420213.– P. 3.
14. Matsakas E.P., Perpinia A.S., Kambitsi E.H. et al. Congenitally corrected transposition of the great arteries in a seventy-year-old women // Hell. J. Cardiol.– 2005.– Vol. 46.– P. 370–373.
15. Roffi M., De March S.F., Seiler C. Congenitally corrected transposition of the great arteries in a 80 year old woman // Heart.– 1998.– Vol. 79.– P. 622–623.
16. Tay E.L., Frogoudaki A., Inozuka R. et al. Exercise intolerance in patients with congenitally corrected transposition of the great arteries relates to right ventricular tilling pressures // Int. J. Cardiol.– 2011.– Vol. 147.– № 3.– P. 219–223.
17. Wamsley T. Transposition of the ventricles and the arterial stems // J. Anat.– 1931.– Vol. 65.– P. 528–540.
18. Winter M.M., Bouma B.J., Van Dijk A.P.J. et al. Relation of physical activity, cardiac function, exercise capacity, and quality of life in patients with a systemic right ventricule // Amer. J. Cardiol.– 2008.– Vol. 102.– № 9.– P. 1258–1262.
19. Winter M.M., Bouma B.J., Hardzivenka M. et al. Echocardiographic determinants of the clinical condition in patients with a systemic right ventricle // Echocardiography.– 2010.– Vol. 27.– № 10.– P. 1247–1255.
20. Yamazaki I., Kondo J., Imoto K. et al. Corrected transposition of the great arteries diagnosed In a 84-year-old woman // J. Cardiov. Surg.– 2001.– Vol. 42.– P. 201–203.

Надійшла 8.07.2014 р.

Корригированная транспозиция магистральных сосудов

А.В. Мельничук, Т.В. Беляева, Е.С. Рей, В.А. Слободской, А.В. Цыж

ГУ «Национальный научный центр "Институт кардиологии им. акад. Н.Д. Стражеско" НАМН Украины», Киев

Корригированная транспозиция магистральных сосудов (КТМС) – редкий врожденный порок сердца. В большинстве случаев сопровождается сопутствующими врожденными пороками сердца. Изолированная форма КТМС составляет приблизительно 1 % от общего количества пациентов с данной патологией. КТМС может иметь длительный бессимптомный период, что уменьшает вероятность ее своевременного диагностирования. Для пациентов с КТМС характерна низкая толерантность к физической нагрузке даже в бессимптомный период. В литературе описаны единичные клинические случаи наблюдения за пациентами с высоким уровнем толерантности к физической нагрузке при данной патологии. В статье обращено внимание кардиологов общей практики на особенности клинического течения КТМС и описан клинический случай впервые диагностированной бессимптомной изолированной формы КТМС у 21-летнего пациента с высоким уровнем толерантности к физической нагрузке.

Ключевые слова: врожденный порок сердца, корригированная транспозиция магистральных сосудов.

Corrected transposition of the great arteries

O.V. Melnichuk, T.V. Belyaeva, Ye.S. Rei, V.A. Slobodskyi, O.V. Tsyzh

National Scientific Center «M.D. Strazhesko Institute of Cardiology NAMS of Ukraine», Kyiv, Ukraine

Congenitally corrected transposition of the great arteries (CCTGA) is a rare congenital heart disease (CHD). In majority cases CCTGA is accompanied by other concomitant CHD. The isolated form is detected in approximately 1 % from the general amount of patients with this pathology. Diagnosis of CCTGA without other concomitant CHD appears very rarely in the clinical practice. The isolated form of CCTGA may have the protracted asymptomatic period that diminishes probability of its timely diagnosis. For patients with CCTGA low exercise tolerance is often detected even during asymptomatic period. In literature solitary clinical cases of high exercise tolerance in patients with CCTGA were described. The article dwells attention of the general cardiologists to clinical course of the disease and presents case of the first diagnosed isolated form of CCTGA in 21 years old young man with the high exercise tolerance.

Key words: congenital heart disease, corrected transposition of the great arteries.