УДК 616.126.5-073.48

Ультразвуковая декальцификация створок аортального клапана

Б.М. Тодуров

ГУ «Институт сердца МЗ Украины», Киев

КЛЮЧЕВЫЕ СЛОВА: стеноз аортального клапана, кальциноз, декальцификация

Стеноз аортального клапана (САК) – это постоянно прогрессирующее заболевание, характеризующееся утолщением и кальцификацией створок клапана, которые приводят к обструкции путей оттока крови из левого желудочка (ЛЖ), к неадекватному сердечному выбросу, сердечной недостаточности и даже внезапной смерти. Частота выявления стеноза среди взрослого населения в возрасте 50–59 лет составляет 0,2 % и увеличивается почти до 10 % у пациентов в возрасте старше 75 лет [2, 5]. Медикаментозная терапия САК бесперспективна и не оказывает позитивного влияния на естественное течение порока сердца. Половина пациентов с САК умирают в течение 2 лет после начала появления симптомов болезни [7, 11]. Сегодня золотым стандартом лечения САК традиционно является хирургическое вмешательство. Операция заключается в иссечении больного клапана и замене его механическим или биологическим протезом. Несмотря на то, что операции протезирования аортального клапана хорошо разработаны и сопровождаются высокой эффективностью, они далеки от идеала, поскольку ассоциируются с большим количеством осложнений, среди которых кровотечения, тромбозы, тромбоэмболии, инфекционный эндокардит, реоперация. В этой связи методы хирургического лечения, основанные на клапансохраняющей стратегии, несомненно, превосходят традиционное протезирование, поскольку могут обеспечить меньшие послеоперационные риски, что особо актуально у пациентов пожилого и старческого возраста.

Механическая декальцификация аортального клапана при САК – метод, позволяющий восстановить эластичность и подвижность створок, – известна с 60-х годов прошлого столетия. В связи с высоким риском перфорации створки и высокой частотой рестенозов клапана этот метод некоторое время не применяли. В 1972 г. с разработкой ультразвуковой медицинской аппаратуры декальцификация обрела свое второе рождение [1, 3, 4, 10].

Представляем собственный опыт ультразвуковой декальцификации клапана у пациента пожилого возраста с САК.

Описание случая. Больная Т., 78 лет, впервые поступила в Институт сердца МЗ Украины 12.01.2015 г. с жалобами на выраженную одышку, сердцебиение, переодические боли за грудиной. При трансторакальном эхокардиографическом исследовании выявлен САК с умеренным фиброзом и выраженным кальцинозом створок 3+ *(рис. 1)*, максимальный градиент систолического давления – 69 мм рт. ст., средний градиент – 46 мм рт. ст., эффективная площадь отверстия аортального клапана составила 1,0 см^2, систолическая функция ЛЖ сохранена (фракция выброса ЛЖ – 49 %). По данным коронарографии патологии венечных артерий не выявлено. 15.01.2015 г. проведено оперативное вмешательство. Выполнена срединная стернотомия в условиях искусственного кровообращения с умеренной гипотермией (32 °С), стандартной гепаринизацией (300 Ед/кг), кардиоплегией (раствор кустодиол в объеме одного литра в устья венечных артерий). После поперечного

Тодуров Борис Михайлович, чл.-кор. НАМН України, д. мед. н., проф.,
генеральний директор ДУ «Інститут серця МОЗ України»
02660, м. Київ, вул. Братиславська, 5а

© Б.М. Тодуров, 2015

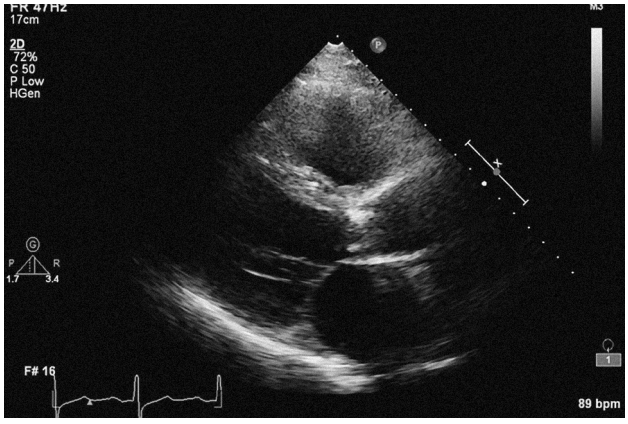

Рис. 1. Трансторакальное эхокардиографическое исследование до операции: выраженный кальциноз привел к полной иммобилизации створок аортального клапана.

пережатия и вскрытия восходящей аорты производили визуальный анализ створок аортального клапана. Клапан тщательно осматривали, для определения локализации, распространенности и глубины кальциноза тканей. Оказалось, что включения кальция располагались исключительно на аортальной поверхности створок, захватывали в основном свободные их края и не проникали через всю толщу ткани створки.

Принято решение о проведении клапансохраняющей операции – декальцификации створок с помощью ультразвукового диссектора Sonoca 300/MBC 601 UAM (Soring GmbH, Германия) *(рис. 2)*. Использовали режим максимальной мощности (35 кГц) с подачей стерильного физиологического раствора со скоростью 10 мл/мин и одновременной вакуумной эвакуацией кальциевого детрита из раны. Декальцификацию начинали с наиболее пораженной кальцинозом створки. Кальциевые отложения удаляли аккуратно, тщательно в пределах здоровых тканей, не допуская разрыва или перфорации створки *(рис. 3)*. Для предотвращения попадания отработанного раствора в устья венечных артерий использовали дополнительный наружный отсос. По окончании декальцификации проверяли створки клапана на предмет их подвижности и компетентности. После ушивания аорты произведена профилактика воздушной эмболии и восстановлена сердечная деятельность.

Послеоперационный период протекал без осложнений. По данным эхокардиографии перед выпиской: конечнодиастолический объем ЛЖ – 114 мл, фракция выброса ЛЖ – 63 %, максималь-



Рис. 2. Ультразвуковой диссектор Sonoca 300/MBC 601 UAM (Soring GmbH, Германия) с наконечником.

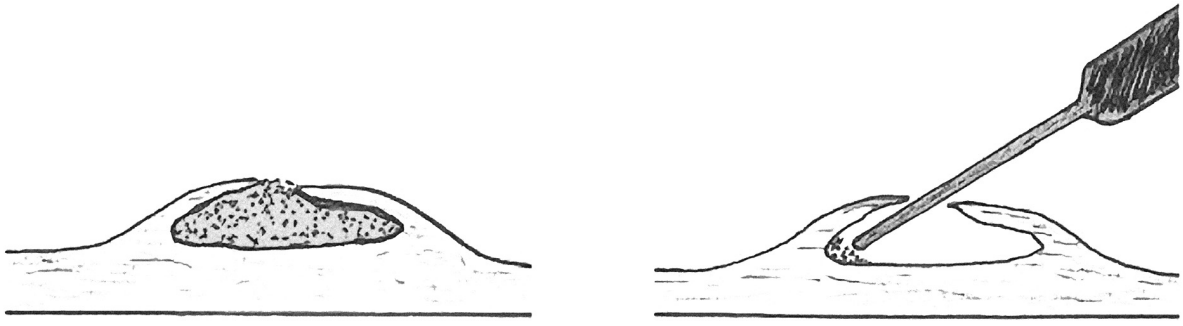

Рис. 3. Хирургическая техника ультразвуковой декальцификации (схематично).

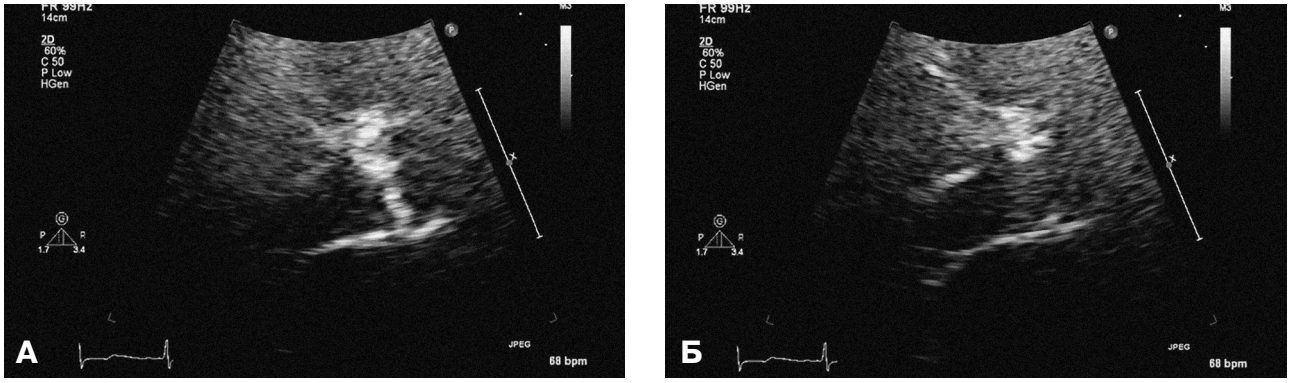

Рис. 4. Трансторакальное эхокардиографическое исследование после операции: створки клапана мобильны. А – диастола ЛЖ, Б – систола ЛЖ.

ный градиент систолического давления – 22 мм рт. ст., средний градиент – 10 мм рт. ст., регургитация – 1/2+ и кальциноз – 1/2+ *(рис. 4)*. На 7-е сутки пациентку в стабильном состоянии перевели в отделение кардиологии по месту жительства для дальнейшей реабилитации.

Обсуждение. В 1958 г. Hapken и соавторы [3] первыми описали метод механической декальцификации аортального клапана при его стенозе с кальцинозом. Метод основывался на том, что часто отложения кальция локализуются на поверхности тела створки и могут быть успешно вылущены оттуда без проникающего повреждения *(рис. 5)*.

Целью декальцификации было восстановить подвижность створки, замедлить прогрессирование стеноза и таким образом отсрочить или даже исключить необходимость протезирования аортального клапана в будущем. Однако эффект от таких клапансохраняющих операций был непродолжительным, поскольку сопровождался высокой частотой рестеноза и регургитации. С течением времени техника операции и показания постоянно совершенствовались, появлялись новые инструменты. Второй мощной волной развития методики декальцификации стало появление ультразвуковой хирургической аппаратуры, принцип работы которой основан на преобразовании электрической энергии в ультразвуковые колебания. Воз-

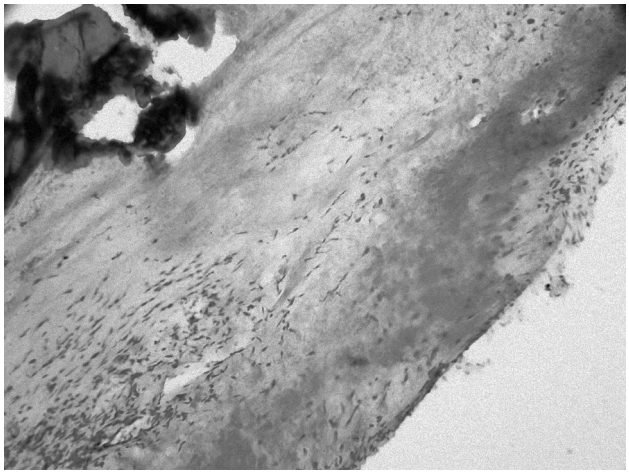

Рис. 5. Микропрепарат створки аортального клапана с большим кальцинатом (окраска гематоксилином – эозином. Увеличение × 400).

действие ультразвука частотой 25–35 кГц на биологические ткани в свою очередь базируется на эффекте кавитации. Кавитация характеризуется образованием в жидкости микропузырьков, наполненных газом. При разрыве этих пузырьков во внутриклеточной жидкости, происходит разрушение ткани. Таким образом, под воздействием ультразвука включения кальция разрушаются, становятся мелкодисперсными и вытесняются из ткани створки наружу. A.H. Brown и P.G. Davies [1] в 1972 г. модифицировали ультразвуковой стоматологический инструмент и применили его для обработки аортальных клапанов с кальцинирующим стенозом. Эта методика позволила достичь более полного удаления кальция и уменьшить травматизацию ткани со снижением риска перфорации створок. Третья волна развития ультразвуковой декальцификации отмечена через 15 лет. В 1988 г. B.P. Mindich [8] и W.E. Freeman [6] и соавторы продемонстрировали большую группу пациентов с успешной декальцификацией. Они показали, что аортальный стеноз может быть эффективно устранен, не вызывая аортальной недостаточности. Однако изучение отдаленного послеоперационного периода показало, что метод все-таки не столь идеален. Так, D.M. Cosgrove и соавторы установили, что в сроки в среднем 26 мес после операции рестеноз клапана встречается с частотой 24 %, а аортальная регургитация – с частотой 37 % [2]. Таким образом, они рекомендуют выполнять подобные вмешательства пациентам пожилого возраста с ограниченной ожидаемой продолжительностью жизни.

Выводы

В работе продемонстрирована возможность полного восстановления подвижности створок аортального клапана после ультразвуковой декальцификации. Данный метод является безопасным и эффективным у пациентов пожилого возраста.

Литература

1. Brown A.H., Davies P.G.H. Ultrasonic decalcification of calcified cardiac valves and annuli // Br. Med. J.– 1972. - Vol. 3.– P. 27–37.
2. Cosgrove D.M., Ratliff N.B., Edwards W.D., Schaff H.V. Aortic valve decalcification: history repeated a new result // Ann. Thorac. Surg.– 1990.– Vol. 49.– P. 689–690.
3. Craver J.M. Aortic valve debridement by ultrasonic surgical aspirator: a word of caution // Ann. Thorac. Surg.– 1990.– Vol. 49.– P. 746–753.
4. Dahm M., Dohmen G., Groh E. et al. Decalcification of the aortic valve does not prevent early recalcification // J. Heart Valve Dis.– 2000.– 9.– P. 21–26.
5. Eveborn G.W., Schirmer H., Heggelund G. et al. The evolving epidemiology of valvular aortic stenosis: the Tromsø Study // Heart.– 2013.– Vol. 99.– P. 396–400.
6. Freeman W.E., Schaff H.V., King R.M., Orszulak T.A. Ultrasonicaortic valve decalcification: Doppler echocardiographic evaluation // J. Am. Coll. Cardiol. - 1988.– Vol. 11.– P. 229.
7. Kodali S.K., Williams M.R., Smith C.R. et al. Two-year outcomes after transcatheter or surgical aortic-valve replacement // New Engl. J. Med.– 2012.– Vol. 366.– P. 1686–1695.
8. Mindich B.P., Guarino T., Krenz H. et al. Aortic valve salvage utilizing high frequency vibratory debridement // J. Am. Coll. Cardiol.– 1988.– Vol. 11.– P. 3A.
9. Otto C.M., Prendergast B. Aortic-valve stenosis – from patients at risk to severe valve obstruction // New Engl. J. Med.– 2014.– Vol. 371.– P. 744–756.
10. Shapira N., Lemole G.M., Fernandez J. et al. Aortic valve repair for aortic stenosis in adults // Ann. Thorac. Surg.– 1990.– Vol. 50.– P. 110–120.
11. Stewart B.F., Siscovick D., Lind B.K. et al. Clinical factors associated with calcific aortic valve disease: Cardiovascular Health Study // J. Am. Coll. Cardiol.– 1997.– Vol. 29.– P. 630–634.

Поступила 5.03.2015 г.

Ультразвукова декальцифікація стулок аортального клапана

Б.М. Тодуров

ДУ «Інститут серця МОЗ України», Київ

Представлено клінічний випадок успішної ультразвукової декальцифікації стулок аортального клапана в пацієнтки віком 78 років зі стенозом аортального клапана. Техніка декальцифікації дозволяє зберегти нативний клапан пацієнта і уникнути ускладнень пов'язаних з протезуванням. Метод безпечний і ефективний у пацієнтів похилого віку.

Ключові слова: стеноз аортального клапана, кальциноз, декальцифікація.

Ultrasonic decalcification of the aortic valve

B.M. Todurov

Heart Institute Healthcare Ministry of Ukraine, Kyiv, Ukraine

We present a case report of ultrasonic decalcification of aortic valve for elderly patient with calcified aortic stenosis. This technique allows to preserve native aortic valve and to avoide complications from valve replacement. The method of decalcification is safe and effective in the elderly patients.

Key words: aortic valve stenosis, calcification, decalcification.